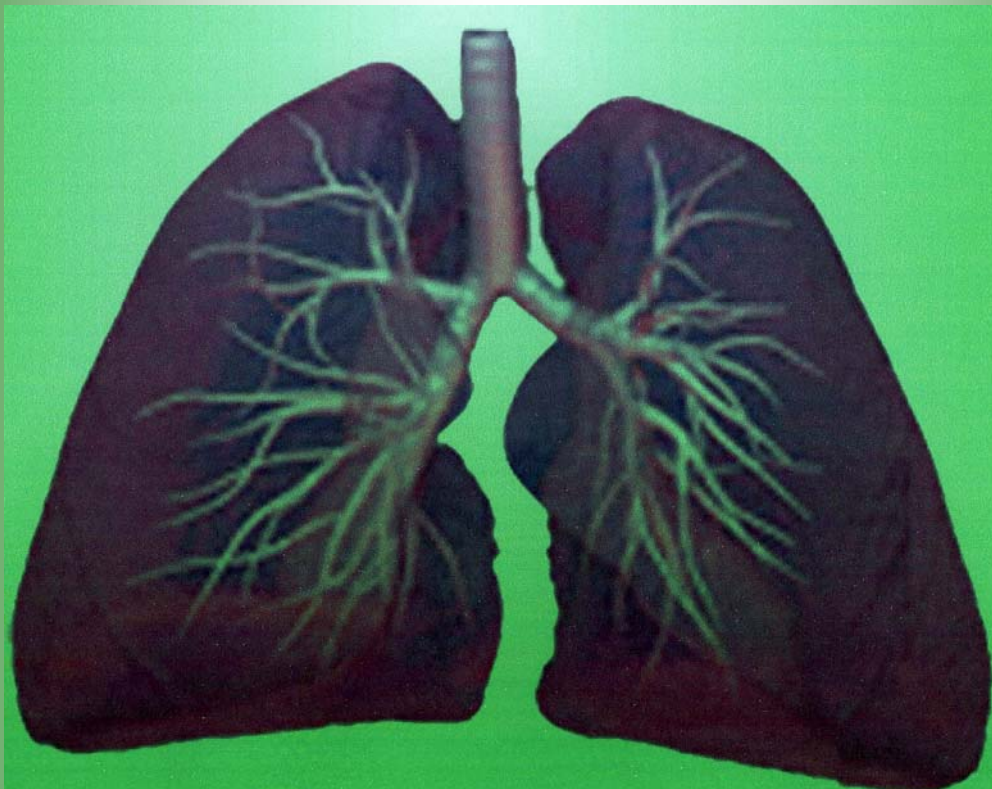




دانشگاه علوم پزشکی و خدمات بهداشتی درمانی شهید بهشتی  
دانشکده پزشکی

 **Reform**

# درسنامه دستگاه تنفس



مهر ۱۳۸۹

بِسْمِ اللَّهِ الرَّحْمَنِ الرَّحِيمِ

# درسینامه دستگاه تنفس

بازنگری سوم

## اسامی مؤلفین به ترتیب حروف الفبا:

دکتر مهرداد بخشایش کرم

دکتر نوشابه پڑهان

دکتر حمیدرضا جباری (نماینده EDO)

دکتر حمیدرضا جماعتی (نماینده دانشکده پزشکی)

دکتر نیر رسائیان

دکتر داود ساعدی

دکتر پیریایی

دکتر سید احمد طباطبائی

دکتر فاطمه فدائی فتح آبادی

دکتر فرهاد گرجی

دکتر نریمان مصفا

## سایر همکاران:

دکتر محمد رضا مسجدی ( بیمارستان مسیح دانشوری )

دکتر حمید سهراب پور ( بیمارستان لبافی نژاد )

دکتر پرویز قدم لی (بیمارستان شهدا )

دکتر محمد بهگام شادمهر (بیمارستان مسیح دانشوری )

دکتر سوسن پارسای ( گروه بهداشت و پزشکی اجتماعی )

دکتر فروزان محمدی ( بیمارستان مسیح دانشوری )

دکتر شروین شکوهی ( بیمارستان لقمان )

دکتر فرشاد روشن ضمیر ( گروه فارماکولوژی )

دکتر علی اصغر کلاهی ( گروه بهداشت و پزشکی اجتماعی )

دکتر سهیلا خلیل زاده ( بیمارستان مسیح دانشوری )

دکتر معصومه فلاحیان ( بیمارستان طالقانی )

دکتر مجید ولی اله پور امیری ( بیمارستان مسیح دانشوری )

دکتر فاطمه فلاح ( گروه میکروبیولوژی )

دکتر هوشنگ خزان

دکتر حمیدرضا جباری ( بیمارستان مسیح دانشوری، نماینده EDO )

دکتر فخرالسادات حسینی ( EDC )

دکتر شهرام یزدانی ( EDC )

# فهرست مطالب

## درسنامه دستگاه تنفس

صفحه	عنوان
۲.....	جین شناسی
۱۷.....	رادیو آناتومی
۸۷.....	بافت شناسی
۱۰۴.....	بیوشیمی
۱۳۰.....	فیزیولوژی
۱۶۶.....	ایمونولوژی
۱۸۳.....	معاینه فیزیکی طبیعی

# فصل اول

جنین شناسی دستگاه تنفس

## جنین شناسی دستگاه تنفس

### فهرست:

تکامل جنینی بینی و حلق

تکامل حنجره

تکامل جوانه تنفسی

تکامل ریه ها ( راههای هوایی و کیسه های هوایی )

سورفاکتانت و کمبود آن

فیستولهای بین مری و تراشه با یا بدون آترزی مری

تکامل طبیعی دیافراگم و فتق دیافراگم



**تکامل جنینی دستگاه تنفس:**

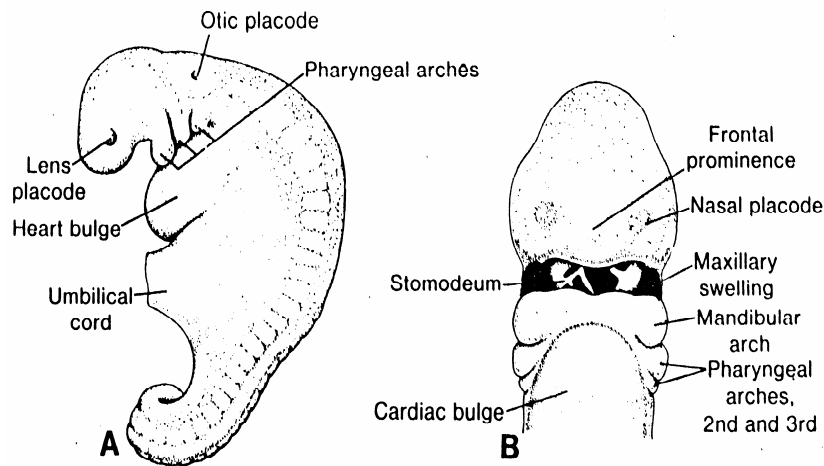
تکامل بینی:

در انتهای هفته چهارم زندگی جنین، برجستگی های صورتی که حاوی مزانشیم مشتق از ستیغ عصبی می باشند عمدتاً از اولین زوج کمانهای حلقی منشأ گرفته اند در اطراف دهان اولیه (Stomoedum) ظاهر می شوند و بدین ترتیب نمای اولیه صورت در جنین در شروع ماه دوم تشکیل می شود و طی روزهای بعد **قسمتهای مختلف صورت** به ترتیب زیر از این برجستگیها ساخته می شوند.

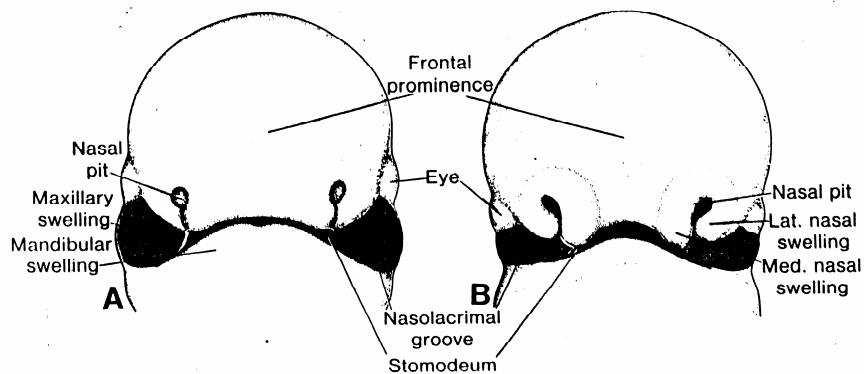
- برجستگی پیشانی ← پیشانی، پل بینی، برجستگی های میانی و جانبی بینی
- برجستگی فک فوقانی ← گونه ها، بخش جانبی لب بالا
- برجستگی میانی بینی ← فیلتروم لب بالا، ستیغ ونوک بینی
- برجستگی جانبی بینی ← بال های بینی
- برجستگی فک تحتانی ← لب پائینی

به غیر از نمای صورت از برجستگی فک فوقانی، طرفین فک بالا و  $\frac{2}{3}$  خلفی کام یا کام ثانوی هم ساخته میشود و همچنین از برجستگی فک تحتانی، فک پائین تشکیل می گردد.

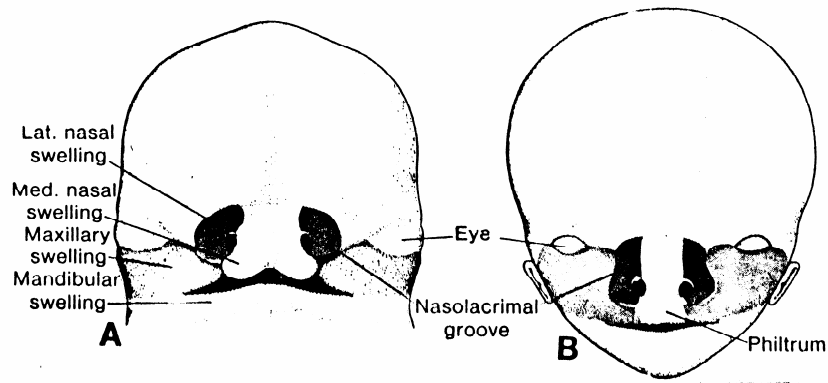
برجستگی های میانی بینی غیر از نواحی ذکر شده  $\frac{1}{3}$  قدامی کام یا کام اولیه و قسمت میانی فک فوقانی (محل چهار دندان پیشین) را هم میسازد که به مجموعه نواحی ساخته شده از برجستگی های میانی بینی، قطعه بین ماگزیلر (Inter maxillary segment) گفته می شود (اشکال ۱ و ۲ و ۳)



شکل ۱: A، نمای جانبی یک رویان در انتهای هفته چهارم که وضعیت کمانهای حلقی را نشان می دهد. B، نمای فرونتال (پیشانی) یک رویان ۴/۵ هفته ای. به محل برجستگی های آرواره زیرین توجه کنید. صفحه بینی در هر طرف بر آمدگی پیشانی دیده می شود.



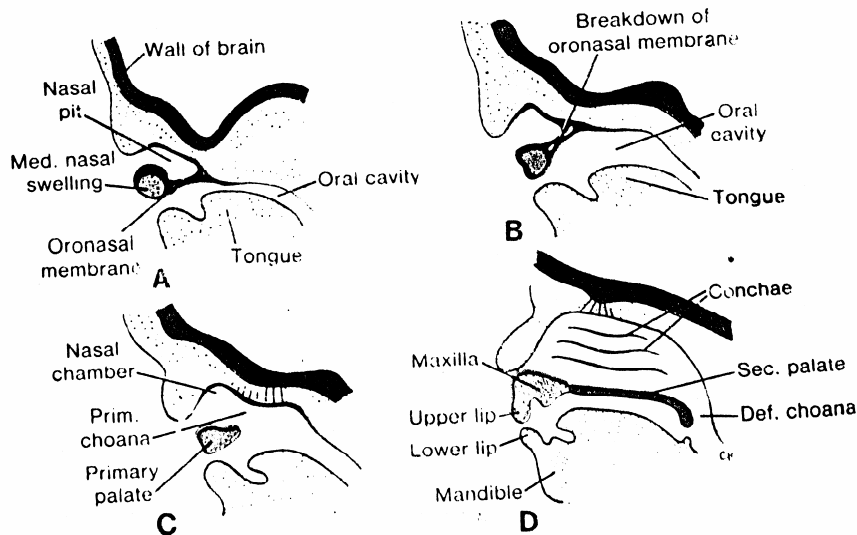
شکل ۲: منظره فرونتال صورت A. رویان پنج هفته ای، B. رویان شش هفته ای، برجستگیهای بینی بتدریج از برجستگیهای آرواره زیرین توسط شیاری عمیق جدا شده است.



شکل ۳: نمای فرونتال صورت A. رویان هفت هفته ای، B. رویان ده هفته ای

از هفته پنجم در طرفین صفحه بویائی که در بالای دهان اولیه وزیر صفحه پیشانی قرار دارد فرورفتگی های اکتودرمی ایجاد گوده یا سوراخهای بینی را می کند در طی هفته بعد گوده های بینی در اثر نفوذ به مزانشیمان زیرشان عمیق تر میشوند و ایجاد کوان اولیه ویا سوراخهای خلفی ابتدائی (Primitive choane) را میکند که انتهای آنها بوسیله غشاء دهانی بینی (Oranasal Membrane) مسدود می باشد این قسمت درست در پشت کام اولیه قرار دارد بعداً با بزرگتر شدن حفره دهانی وتشکیل کام ثانوی وپاره شدن پرده دهانی بینی ، کوان ثانوی ویا سوراخهای خلفی نهائی (Definitive choane) در مجاور حلق قرار می گیرند وارتباط مستقیم بین حفرات بینی وحلق برقرار می شود.

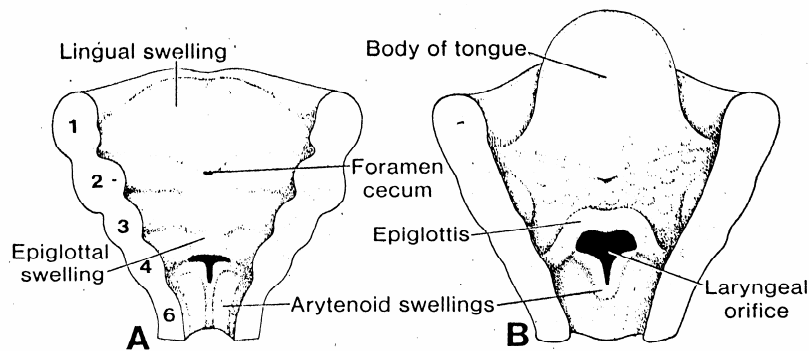
همچنین سینوسهای اطراف بینی بصورت دیورتیکولهای از دیواره جانبی بینی منشأ گرفته و بداخل استخوان های مجاور بینی امتداد می یابند این سینوس ها در موقع بلوغ به حداکثر رشد خود رسیده و در تعیین شکل نهائی صورت نقش دارند. غیر از پوشش ابتدائی بینی که از جنس لایه زاینده اکتودرمی می باشد ، از ناحیه حلق و بعد از آن پوشش داخلی راههای تنفسی منشأ آندودرمی دارد. (شکل ۴)



شکل ۴: A، ترسیم برشی سهمی از ناحیه گوده بینی و حلقه پائینی برجستگی بینی میانی در رویان شش هفته ای. حفره بینی اولیه از حفره دهانی بوسیله پرده دهانی-بینی جدا میشود. B، برشی مشابه A، که پاره شدن پرده دهانی بینی را نشان میدهد. C، در یک رویان هفت هفته ای حفره بینی اولیه در ارتباط بازی با حفره دهانی میباشد. D، برشی سهمی از صورت یک رویان ۹ هفته ای که قطعه بین آرواره ای را نشان می دهد، این قطعه شامل یک قسمت لبی، یک قسمت آرواره ای زیرین و کام ابتدائی می باشد.

### حنجره:

پوشش داخلی حنجره آندودرمی می باشد و عضلات و غضروفهای حنجره از مزودرم قوس چهارم و ششم حلقی منشأ می گیرند که بترتیب از شاخهای حنجره ای فوقانی و راجعه، عصب واگ می باشند. در اثر رشد سریع مزانشیم حنجره ، نمای سوراخ حنجره از شکل یک شکاف سهمی به حالتی شبیه T تبدیل می شود و بعداً که مزانشیم کامان ۶ و ۴ به غضروفهای تیروئید و کریکوئید و اریتنوئید تبدیل شد شکل نهائی سوراخ حنجره بدست می آید در حدود زمانی که غضروف ها درست میشوند سلولهای پوششی حنجره با سرعت افزایش می یابند و سبب بسته شدن موقتی مجرا می گردد و بعداً وقتی که در اثر حفره دار شدن مجدداً مجرا سازی صورت میگیرد یک جفت تورفتگی بین بطن های حنجره ای ایجاد می گردد که این تورفتگی توسط چین های بافتی محدود شده و این چین ها طی رشد بعدی از بین نمی روند بلکه به طنابهای صوتی کاذب و حقیقی (False and True vocal cords) تمایز می یابند. (شکل ۵)

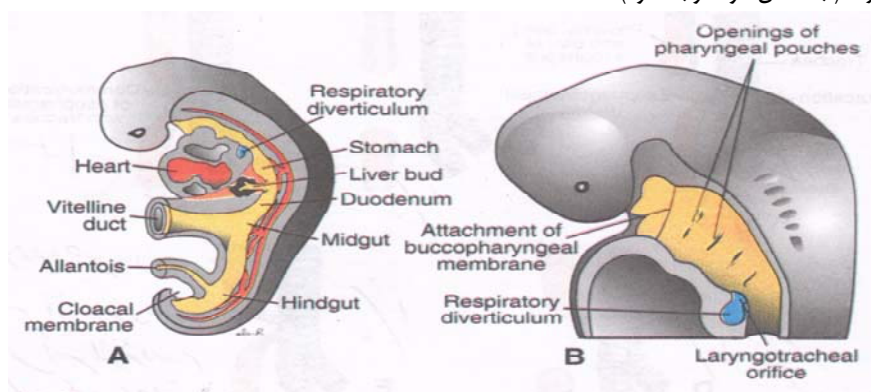


شکل ۵: ترسیمی برای نشان دادن سوراخ حنجره ای و برآمدگی اطراف آن در مراحل پشت سر هم رشد. A، در شش هفتگی. B، در دوازده هفتگی. (شماره های ۱ تا ۶ محل تشکیل قوس های مزدورمال حلقی است)

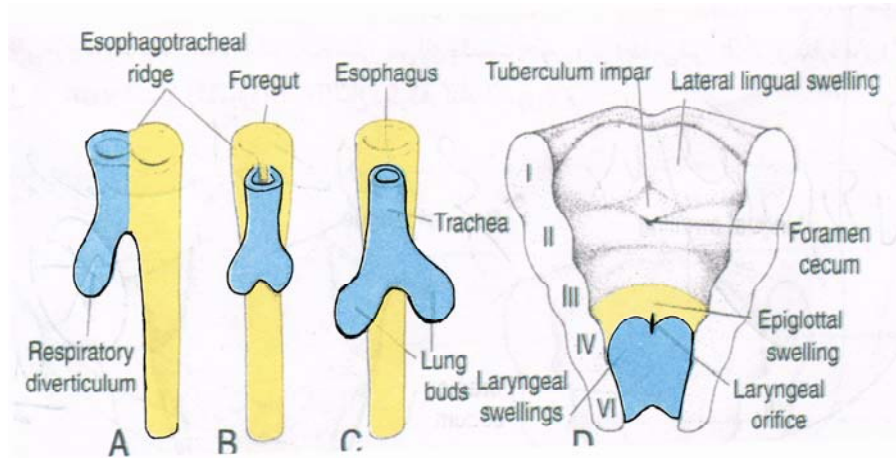
### تکامل جوانه تنفسی:

در هفته چهارم بصورت یک برآمدگی اندودرمی از جدار شکمی روده قدامی و مجاور ناحیه تحتانی بن بست های حلقی جدا میشود بنابراین پوشش جوانه ریوی ومشتقات بعدی آن از جنس آندودرم بوده و اجزاء عروقی وماهیچه ای آن از مزدورم احشائی اطراف منطقه منشأ می گیرد.

جوانه تنفسی در ابتدا ارتباط وسیعی با روده قدامی دارد اما بدنبال گسترش این ساختمان دیورتیکولی شکل بسمت پائین این دو قسمت بتدریج بوسیله تیغه های اندودرمی بنام تیغه های ازوفاگوتراکتال ازهم جدا می شوند که با بهم رسیدن این تیغه ها (از سمت مری و از سمت نای) دیواره ازوفاگوتراکتال (Esophagotracheal septum) تشکیل میگردد و دو قسمت مشخص بصورت مری (سرخرنای) در پشت و تراشه (شش نای) در جلو ایجاد می گردد. از این مرحله به بعد قسمت ابتدائی جوانه ریوی ارتباطش را با حلق از طریق سوراخ حنجره حفظ میکند. با شروع هفته پنجم جوانه تنفسی به دو قسمت راست و چپ تقسیم می گردد. (به شکل ۶ و ۷ توجه شود)

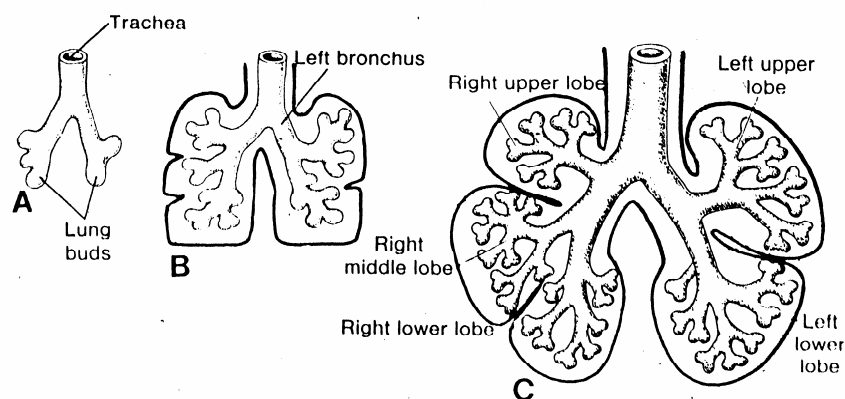


شکل ۶: A، نمایی از یک رویان تقریباً ۲۵ روزه که رابطه دیورتیکول تنفسی را با قلب، معده و کبد نشان می دهد. B، مقطع سازیتال از انتهای سری یک رویان ۵ هفته ای که ورودی کیسه های حلقی وسوراخ حنجره ای-نایی رانشان می دهد.



شکل ۷: A-C به مراحل پی در پی تکامل دیورتیکول تنفسی به ستیغهای مروی - نائی و تشکیل دیواره که باعث تقسیم پیشین روده به مری، نای و جوانه تنفسی می شود توجه کنید. D بخش قدامی حلق که از بالا دیده میشود به سوراخ حنجره ای و برآمدگی اطراف آن توجه کنید.

که از آنها برونش های اصلی راست و چپ منشأ می گیرد. بعداً برونش راست به سه برونش ثانوی و برونش چپ به دو برونش ثانوی تقسیم می گردند. که پیش درآمد ساخته شدن سه لب در ریه راست و دو لب در ریه چپ خواهد بود. جوانه های ریوی با رشد در جهات دمی و جانبی به داخل حفره رویانی گسترش می یابند. دو فضای نسبتاً باریک در طرفین روده قدامی بنام کانال پریکاری صفاقی محل پیدایش و رشد ریه ها می باشد که بتدریج با جوانه ریوی در حال رشد پر میشود و در نهایت این کانالها بوسیله پردهای جنبی صفاقی و جنبی پریکاری به ترتیب از حفرات صفاق و پریکاری جدا میشوند و فضاهای باقیمانده حفرات جنبی اولیه را تشکیل می دهد (Primitive pleural cavity). مزودرمی که بصورت لایه نازک شده (سلولهای مزوتلیالی) سطح خارجی ریه را مفروش کرده ، پرده جنبی احشائی وآنکه دیواره بدن را پوشانده پرده جنبی جداری نامیده میشود و بین این دو قسمت فضای جنبی (Pleural Cavity) وجود دارد.(شکل ۹و۸)



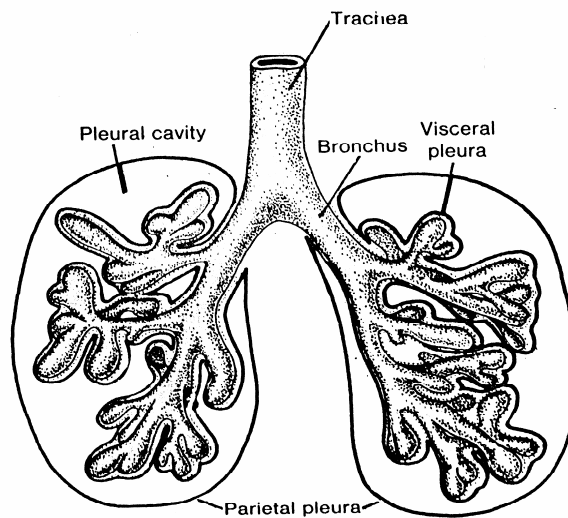
شکل ۸: بترتیب مراحل تکامل نای و شش ها. A، در هفته پنجم؛ B، در هفته ششم؛ C، در هفته هشتم.

### لارنگومالاسی (Laryngomalacia):

شایعترین اختلال مادرزادی لارنکس و شایعترین علت استریدور (صدای دمی) در نوزادان است. استریدور یک صدای (Low-pitch) دمی است که با هر فعالیتی تشدید می شود. علت آن خوابیدن ساختمانهای بالای گلو است. که در طی تلاش تنفس ایجاد می شود، فشار منفی ایجاد شده در راههای هوایی بهمراه شلی غضروفهای حلق و حنجره باعث روی هم خوابیدن آن شده و علائم بالینی بروز می کند. این علائم بتدریج با افزایش سن بهبودی پیدا می کند. برخی از این بیماران اگر به روی شکم بخوابند علائم شان کاهش می یابد.

### تراکئومالاسی (Tracheomalacia):

نرمی غضروفهای تراشه باعث بروز استریدور و خس خس مداوم در بچه ها می شود این بیماری اکثراً بطور مادرزادی دیده می شود و گاهی همراه با بیماریهایی مثل تراکئوزوفازال فیستول و حلقه عروقی دور تراشه دیده می شود. این بیماری اکثراً بصورت خس خس سینه و یا استریدور در شیرخواران خود را نشان می دهد. همانند لارنگومالاسی فشار منفی ایجاد شده در راههای هوایی باعث تشدید انسداد می شود.



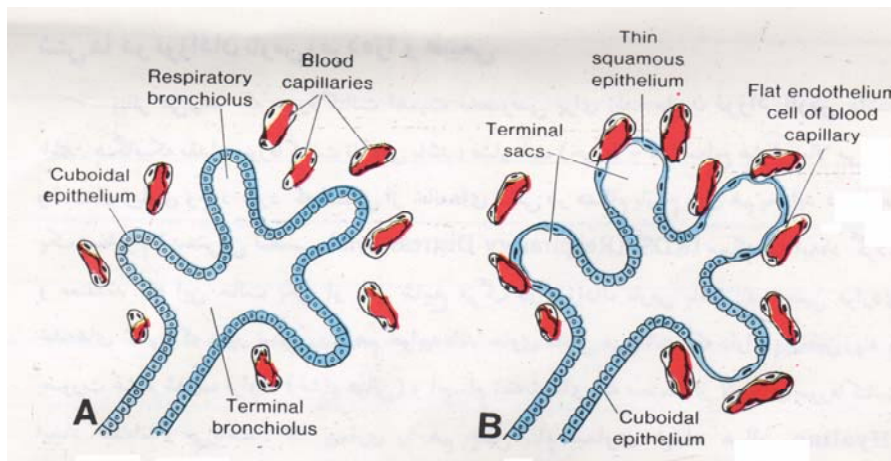
شکل ۹: هنگامیکه مجاری دور قلبی صفاقی از حفرات دور قلبی و صفاقی بترتیب جدا شدند، ششها در حفرات جنبی توسعه می یابند. به جنب جداری واحشائی و حفره جنبی قطعی توجه کنید. جنب احشائی بین لبهای ششها گسترش می یابد.

با ادامه تقسیمات و انشعابات جوانه تنفسی، در ریه راست ۱۰ برونش ثانوی و در ریه چپ ۸ برونش ثانوی ایجاد می شود که اینها در واقع سگمانهای برونشی ریوی را در ریه افراد بالغ می سازند و در مجموع ۲۳ بار تقسیمات اتفاق می افتد تا شبکه یا درخت برونشپال شکل نهائی خود را بدست آورد که ۱۷ تقسیم آن تا ماه هفتم جنینی و بقیه مربوط به بعد از تولد است.

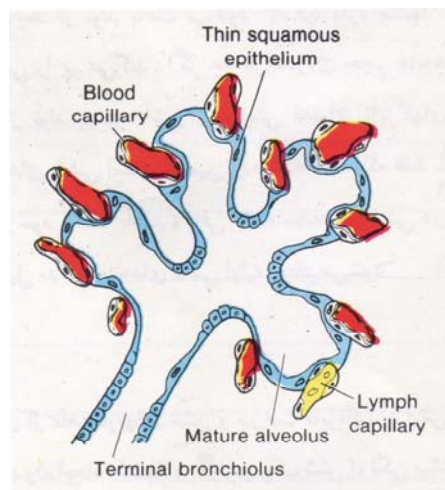
#### تکامل ریه ها:

تا ماه هفتم برونشپول ها مرتباً تقسیم می شوند همچنین در حین رشد و تکثیر درخت برونشی، ریه ها موقعیت تحتانی تری کسب می نمایند بطوری که در موقع تولد محل دو شاخه شدن نای در مقابل مهره چهارم سینه ای قرار دارد. از ماه هفتم در تعدادی از آن ها سلولهای انتهائی پهن و نازک شده و شروع به ساختن کیسه های هوایی می نمایند. (باید توجه داشت که اکثر

کیسه های هوایی بعد از تولد و در ۱۰ سال اول ساخته و کامل می شوند. در عین حال در اطراف آنها ساختمان های متعدد مویرگی خونی و لنفی در حال ازدیاد و گسترش است و اندوتلیوم مویرگها در مجاورت سلولهای آلوئولی قرار می گیرد بطوریکه چسبندگی آنها بهم در بعضی قسمت ها به سمت فضای داخلی کیسه های هوایی برجستگی ایجاد می نمایند. این ارتباط نزدیک بین سلولهای کیسه های هوایی و مویرگها بنام مرز هوایی خونی (Blood Air Barrier) نامیده می شود. تعداد کیسه های هوایی انتهائی بخصوص در هفته های آخر مرتباً افزایش می یابد ، بطوریکه ممکن است جنین را قادر سازد از ماه هفتم به بعد زندگی خارج رحمی داشته باشد و در صورت زایمان زودرس بتواند تنفس نماید. (شکل ۱۰ و ۱۱)



شکل ۱۰: ترسیم شمائی که نمایانگر تکامل بافتی و عملی شش می باشد. A، مرحله مجرائی از هفته ۱۵ تا ۲۵ طول می کشد. به سلولهای مکعبی که نایزکهای تنفسی را می سازند توجه کنید. B، مرحله کیسه انتهائی در آخر ششمین و شروع هفتمین ماه پیش از زایمان آغاز می گردد. تعدادی سلولهای مکعبی بسیار نازک شده و در مجاورت نزدیکی با سلولهای اندوتلیالی مویرگهای خونی و لنفی قرار می گیرند. مجاری در این زمان بنام کیسه های انتهائی یا خانه های ششی اولیه نامیده می شوند.



شکل ۱۱: بافت ششی نوزاد. به سلولهای اپی تلیال سنگفرشی نازک (که همچنین بنام سلول اپی تلیال الوئولی نوع I نامیده میشود) و مویرگهائی که آنرا احاطه کرده و بداخل کیسه های خانه های ششی برجستگی پیدا می نمایند، توجه کنید.

سلولهای آلوئولی پوشاننده کیسه های هوایی دو نوع می باشند نوع I که پوشش کیسه ها را تأمین می کند و نوع II که خاصیت ترشحاتی دارد و از ماه ششم به بعد، ماده فسفولی پیدی بنام سورفاکتانت (Surfactant) میسازد که باعث کم شدن کشش سطحی درمحل تماس هوا با حبابچه ها می گردد و بهمین علت در حفظ و تداوم تنفس های اولیه در نوزاد اهمیت زیادی دارد. کمبود سورفاکتانت که بخصوص در نوزادان نارس وزود متولد شده دیده میشود سبب اختلالی موسوم به R.D.S یا سندروم دیسترس تنفسی (Respiratory distress syndrome) می گردد. همچنین قبل از تولد ریه ها پر از مایعی هستند که محتوی کلر، ترشحات موکوئیدی غدد برونشی، سورفاکتانت و مقدار کمی پروتئین می باشد.

مایع ریوی با شروع تنفس طبیعی در نوزاد بسرعت جذب می شود (غیر از سورفاکتانت که باقی می ماند و برای تنفس طبیعی کاملاً لازم است) درعین حال که هنگام عبور از کانال زایمانی مقداری از آن قبلاً دفع شده است. ذکر این نکته ضروری است که با توجه به افزایش تعداد راههای هوایی و کیسه های هوایی در ۱۰ سال اول تولد ظرفیت تنفسی افزایش می یابد. غیر از کمبود سورفاکتانت که بخصوص در نوزادان نارس اختلالی شایع در موقع تولد می باشد و تحت تأثیر مقدار ترشح این ماده از سلولهای آلوئولی II و زمان خاتمه حاملگی قرار دارد مقدار دیگری از اختلالات مادرزادی در سیستم تنفسی ممکن است دیده شود که در موقع تولد می توانند علائم بالینی با درجات مختلف ایجاد نمایند که بترتیب اهمیت عبارتند از:

### **آترزی مری بایا بدون فیستولهای بین مری و تراشه:**

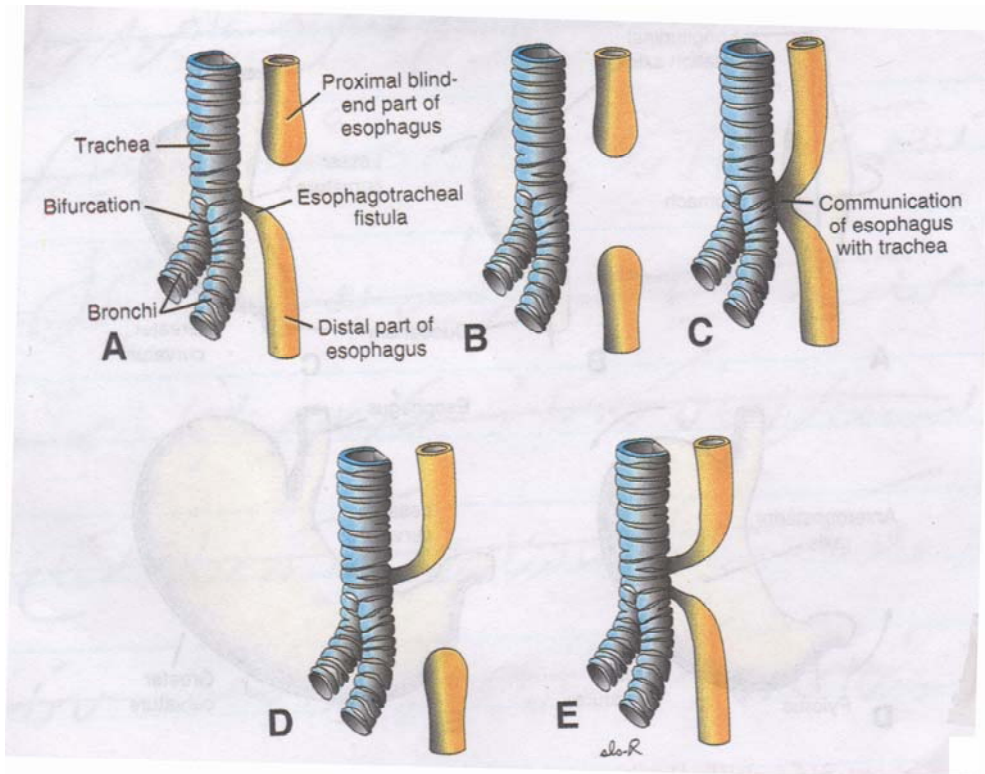
بعلت اشکال در جدا شدن تراشه از مری و نقص تکاملی دیواره ازوفاگوترانکال ایجاد میشود شیوع آن حدود یک در هر ۳۰۰۰ تولد و در موقع آبستنی میتواند باعث پلی هیدرآمینوس (Poly Hydramnios) گردد.

در فرم شایع که در حدود ۹۰٪ موارد دیده میشود انتهای فوقانی مری بسته و انتهای تحتانی آن به تراشه باز میشود که محل فیستول درست در بالای دو شاخه شدن (Bifurcation) تراشه می باشد. این اختلال سبب اشکالات بلعی و تنفسی بعد از تولد میگردد که در صورت عدم تشخیص و متوقف نکردن تغذیه از راه دهان، سبب مرگ نوزاد بعلت مشکلات تنفسی ناشی از آسپراسیون ریوی خواهد شد.

از جمله علائمی که در ساعات اولیه بعد از تولد در این ناهنجاری ممکن است دیده شود ازدیاد ترشحات بزاقی از دهان و سرفه های شدید و حالت خفگی با شروع تغذیه دهانی میباشد.

این ناهنجاری در یک سوم موارد همراه عیوب مادرزادی دیگر میباشد. (شکل ۱۲)





شکل ۱۲: شکلهای ترسیمی از انواع مختلف آترزی مری و فیستول نای-مری به ترتیب شیوع: A) ۹۰٪ B) ۴٪ C) ۴٪ D) ۱٪ E) ۱٪

از اختلالات مادرزادی دیگری که در تکامل ریه و درخت برونشیاال دیده میشود میتوان از وجود کیست های مادرزادی ریه نام برد که علائم بالینی مزمنی بعلت اختلال در ناژ نواحی کیستیک ایجاد می کند. اختلالات دیگر این گروه که کمتر دیده میشوند عبارتند از: تقسیمات غیرطبیعی درخت برونشیاال بصورت ایجاد لبه های اضافی که می تواند بدون علائم بالینی باشد. ونیز فقدان کامل یک یا هر دو ریه که معمولاً همراه آترزی نای می باشد وهمچنین هیپو پلازی ریه که با درجات مختلف دیده میشود.

### آترزی ، آپلازی ، هیپوپلازی ریه :

در آترزی ریه: هیچگونه بافت ریوی دیده نمی شود. در آپلازی ریه بقایایی از کارنیا و برونش ها بچشم می خورد در حالیکه در هیپوپلازی مقداری از بافت ریوی و برونش ها باقی مانده است اما عملکرد مناسبی ندارد. آترزی دو طرفه مغایر با حیات است در حالیکه در آترزی و هیپوپلازی یکطرفه ممکن است فرد بیمار علائم اندکی داشته باشد. در گرفتاریهای سمت راست ممکن است آتورت اثر فشاری روی تراشه ایجاد کرده و علائم انسدادی شدیدی ایجاد کند. هیپوپلازی ریه می تواند ثانوی به اختلالات داخل رحمی مثل اختلالات شکلی دنده ها و قفسه سینه ، تجمع مایع پلور و اختلالات دیگر باشد. در این بیماران به علت اشکال در تناسب بین راههای هوایی، آلوتلها و شاخه های شریانی عروق ریه، ظرفیت انتقال اکسیژن کاهش می یابد ممکن است یک یا هر دو ریه گرفتار باشد. علائم بالینی این بیماران از دیسترس شدید تنفسی تا علائم خفیف تنفسی متفاوت است.

**دیافراگم:**

حفره داخل رویانی در سطح بیرونی بوسیله لایه جداری غشاهای سروزی (مزودرم سوماتیک) که سطح بیرونی صفاق، جنب و پرپیکارد را می پوشاند محدود می شود و در قسمت داخلی بوسیله غشاهای سروزی احشائی که احشاء شکمی، ریه و قلب را پوشانده مشخص می شود. لایه های جداری واحشائی بصورت مزانتر پشتی در امتداد هم قرار گرفته ولوله گوارش را در حفره صفاق آویزان نگاه میدارند.

مزانتر پشتی از انتهای روده قدامی تا روده خلفی کشیده شده است و در قسمت معده بنام چادر نیه بزرگ نامیده می شود، حفره داخل رویانی بوسیله پرده های دیافراگم که بصورت دو ساختمان گنبدی شکل می باشند به دو قسمت قفسه سینه ای و شکمی تقسیم میگردد.

همچنین خود قسمت قفسه سینه ای بوسیله پرده های جنبی صفاقی و جنبی پرپیکاردی که لایه های نازکی از مزودرم هستند و جوش خوردگی آنها بهم، به دو قسمت حفره پرپیکارد (Pericardial cavity) و دو حفره جنبی (Pleural Cavity) تقسیم می شوند.

اجزاء تشکیل دهنده دیافراگم عبارتند از:

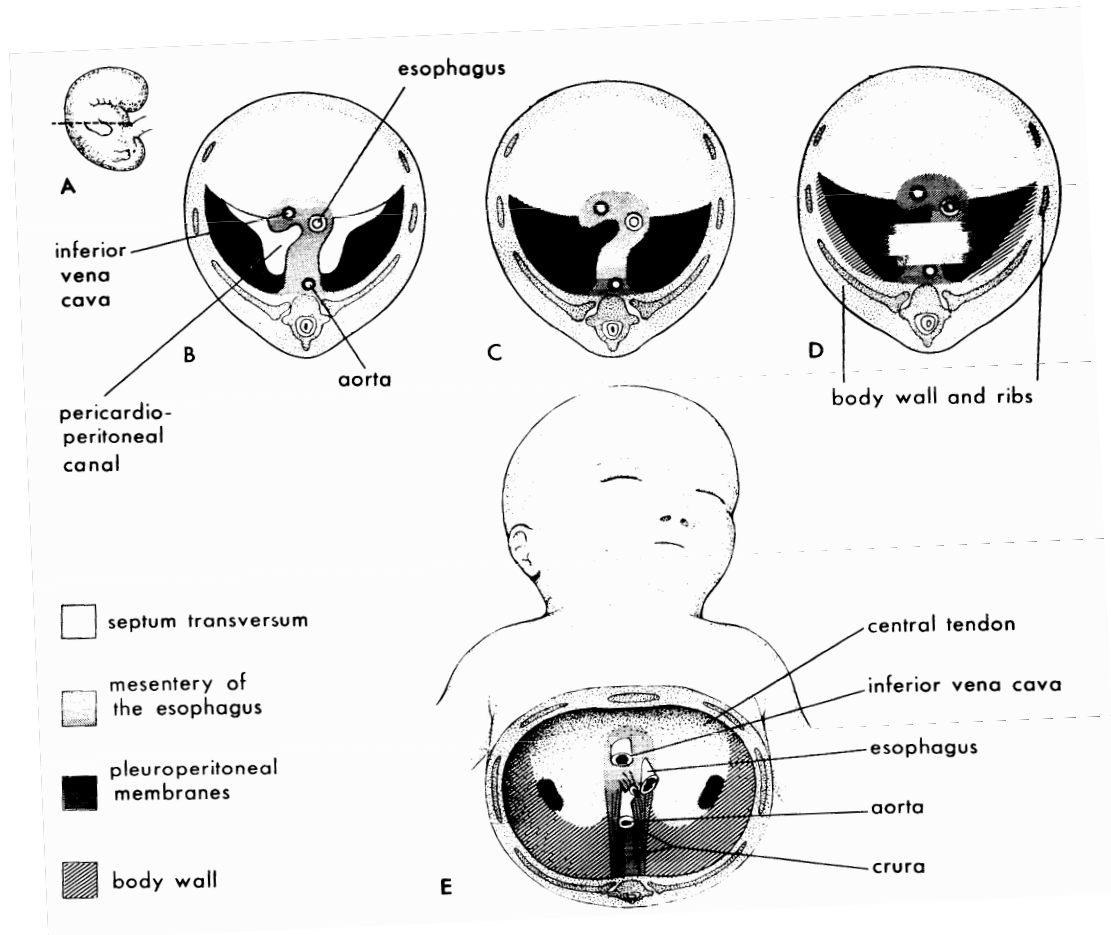
I- دیواره عرضی (Septum Transversum): صفحه مزودرمی که بین ساقه کیسه زرد و حفره دور قلبی کشیده شده است و بین انتهای مری، معده و دودنوم از یک سمت و جدار تنه از سمت دیگر قرار دارد و در قسمت های نازک شده، مزانتر شکمی را میسازد که بعد از پیدایش کبد به دو قسمت چادر نیه کوچک بین قسمت لوله گوارشی و کبد و رباط داسی شکل بین کبد و جدار تنه تقسیم می شود. دیواره عرضی بخش مرکزی دیافراگم را میسازد.

II- دو غشاء جنبی صفاقی (Pleuroperitoneal membranes)

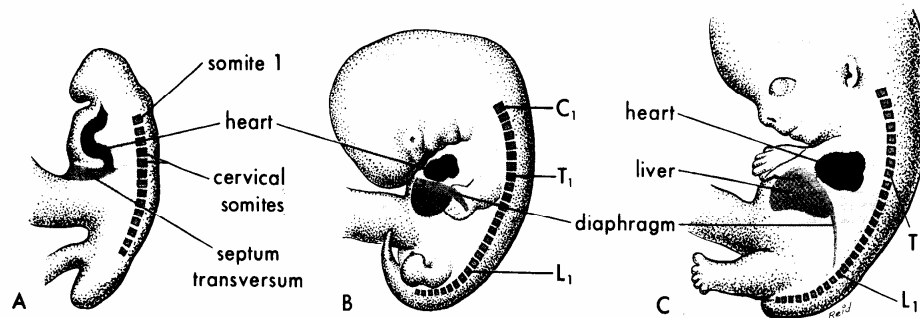
III - قسمت هائی از عضلات ناحیه طرفی و پشتی تنه.

IV- مزانتری مری که تشکیل ستون ها یا ساقه دیافراگم (Crura of diaphragm) را میدهد.

اعصاب فرنیک مسئول عصب دهی حسی و حرکتی دیافراگم است، از قطعات ۳ و ۴ و ۵ نخاعی منشأ گرفته و بداخل دیواره عرضی رشد می کند. سپس متعاقب رشد ریه ها و رشد سریعتر بخش پشتی رویان نسبت به بخش شکمی، دیواره عرضی که تا مقابل مهره های گردنی قرار می گرفت نزول کرده و در سطح سینه ای قرار می گیرد و سپس تا آغاز ماه سوم جابجائی کمتری هم اتفاق می افتد. (شکل ۱۳ - ۱۴).



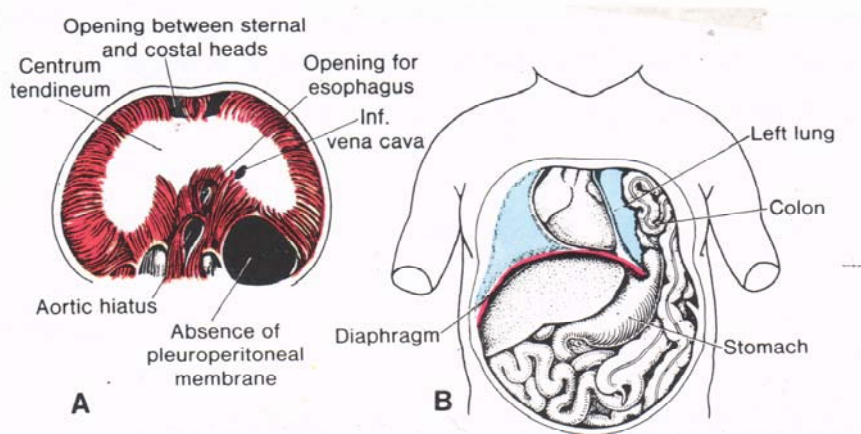
شکل ۱۳: این اشکال نحوه تکامل دیافراگم را نشان می دهد. A- نمای جانبی یک رویان در انتهای هفته پنجم (اندازه آن واقعی است)، خط افقی محل سطح مقطع را در اشکال زیر نشان می دهد. در اشکال B تا مقطع E، سطح تحتانی دیافراگم در حال تکامل مشاهده می شود. B- در این برش عرضی، پرده های جنبی - صفاقی مجزا بوده و هنوز با هم یکی نشده اند. C- در انتهای هفته ششم، پیوستگی پرده های جنبی - صفاقی با یکدیگر و دو بخش دیگر سازنده دیافراگم (سپتوم عرضی و مزانترمری) مشخص است. D- بخشی از جداره بدن با رشد به طرف داخل، قسمتی از دیافراگم را در یک رویان ۱۲ هفته ای میسازد. E- نمای دیافراگم یک نوزاد، که منشأ جنین شناسی قسمتهای مختلف آن را نشان میدهد.



شکل ۱۴: این شکل تغییر در وضعیت قرارگیری دیافراگم در حال تکامل را نشان می دهد. A- در حدود روز ۲۴، دیواره عرضی (که یکی از عناصر تشکیل دهنده دیافراگم است) در مقابل سگمانهای گردنی ۴، ۵، ۳ قرار می گیرد. B- حدود روز ۴۱ C - حدود روز ۵۲.

#### فتق های مادرزادی دیافراگم:

شیوع این ناهنجاری حدود ۱ در هر ۲۰۰۰ تولد می باشد شایعترین فرم آن (۹۰٪ موارد) بعلت بازماندن کانال پریکاردوپریتونال یا پلورال (Pericardperitoneal canal or pleural canal) اتفاق می افتد که بایستی بوسیله پرده پلوروپریتونال (Pleuroperitoneal Membrane) بسته شود. و معمولاً اختلال در سمت چپ دیده میشود (۹۰٪ موارد) باز ماندن کانال پلورال بصورت دو طرفه و یا در سمت راست فرم های دیگری از این اختلال هستند، در بازماندن این کانال فضاهای پلورال و پریتونال در طول دیواره خلفی بدن بهم راه پیدا می کنند و احشاء شکمی وارد قفسه صدری می شود (قوسهای روده- معده- طحال یا کبد) که باعث درجات مختلف از هیپوپلازی ریه و جابجایی قلب می شود که میتواند سبب مرگ نوزاد یا بعضی علائم بالینی بصورت تنگی نفس و اشکالات تنفسی بعد از شیر خوردن گردد. (شکل ۱۵).



شکل ۱۵: فتق میان پرده ای مادرزادی. A، سطح شکمی میان پرده که ناحیه معیوب بزرگی از پرده جنبی صفاقی را نشان می دهد. B، فتق قوسهای روده ای و قسمتی از معده بداخل حفره جنبی چپ، قلب و میان سینه اغلب اوقات بطرف راست رانده می شوند، در حالیکه شش چپ فشرده شده است.

**منابع:**

- ۱- کتاب رویان شناسی پزشکی لانگمن تألیف T.W.Sadler ترجمه چاپ نهم دکتر مسلم بهادری و همکاران.
- ۲- کتاب جنین شناسی انسان تألیف دکتر رضا سلطانی - دکتر فرهاد گرجی چاپ هفتم.
- ۳- کتاب تکامل جنینی انسان تألیف K.L.Moore ترجمه چاپ چهارم دکتر علیرضا فاضل و همکاران.

# فصل دوم

رادیوآناطومی دستگاه تنفس

فهرست مطالب:

Breast Bone استخوان سینه یا جناغ

Ribs دنده ها

ستون مهره ها

عضلات قفسه سینه

عضله دیافراگم

چگونگی ایجاد حرکات توراکس

سیستم تنفسی

حفرات بینی

حلق

حنجره

نای

ریه ها

درخت برونشی و سگمانهای ریه

پلور

**اهداف درس:**

- ۱- دانشجو باید استخوانهای قفسه سینه را بشناسد.
- ۲- آناتومی عضلات جدار قفسه سینه را بررسی کند.
- ۳- عروق و اعصاب قفسه سینه را بیان کند.
- ۴- اعضای دستگاه تنفس (حفرات بینی، حلق، حنجره، نای، ریه‌ها) و مجاورات آنها بررسی کند.
- ۵- محتویات مדיاستن را بررسی کند.
- ۶- پرده پلورا و نقش آن را بررسی کند.
- ۷- مکانیسم عمل دم و بازدم را بیان کند.



مطالب مربوط به دستگاه تنفس در سه مبحث مورد بررسی قرار می گیرد:

- ۱- بحث در استخوانهای قفسه سینه که محور بدن است.
- ۲- بحث در عضلات جدار قفسه سینه که در اعمال دم و بازدم شرکت دارند.
- ۳- اعضای دستگاه تنفس و حدود و محتویات مدیاستن.

### استخوان بندی محوری (Axial Skeleton) A. S :

اسکلت محوری شامل استخوان سینه Sternum و دنده ها Costa و ستون فقرات Vertebral Column می باشد . استخوان سینه و دنده ها و مهره های ستون فقرات در ناحیه سینه محفظه ای را تشکیل می دهند که آن را قفسه سینه (Thoracic cage) گویند.

### استخوان سینه یا جناغ Os pectus = Sternum = Breast Bone :

این استخوان در جلوی قفسه سینه واقع شده واز سه قسمت تشکیل شده است:

۱- دسته Manubrium ۲- تنه Body ۳- زائده خنجری Xiphoid process

این استخوان دارای دو سطح قدامی و خلفی ، دوکناره طرفی ودوانهای فوقانی وتحتانی است. کناره های طرفی استخوان جناغ بریدگیهایی دارد که محل اتصال غضروف های دنده های اول تا هفتم می باشد این بریدگیها به صورت فرورفتگیهای کوچکی می باشند که غضروف دنده مربوطه در آن جای می گیرد کناره فوقانی دسته دارای بریدگی ای است که در زیرپوست ناحیه پائین گردن لمس می شود آن را بریدگی گردنی Jugular یا بریدگی فوق جناغی Supra sternal notch می گویند درطرفین بریدگی فوق جناغی بریدگی است مربوط به استخوان ترقوه که آن را بریدگی ترقوه می نامند استخوان ترقوه با دسته جناغ در این ناحیه مفصل جناغی چمبری رامی سازندSterno clavicular joint درطرف پائین وخارج بریدگی چمبری بریدگی دنده اول در دسته جناغ دیده می شود دنده دوم در حد فاصل دسته وجسم استخوان جناغ قرار می گیرد که این ناحیه را، زاویه سینه می نامند بین دسته وجسم استخوان بافت لیفی غضروفی است که این دو قسمت را به هم متصل می کند این مفصل رامفصل دسته ای جناغی یا ارتفاق سینه یا التصاق سینه Symphysis می نامند. شکل ۱.

### نکات بالینی :

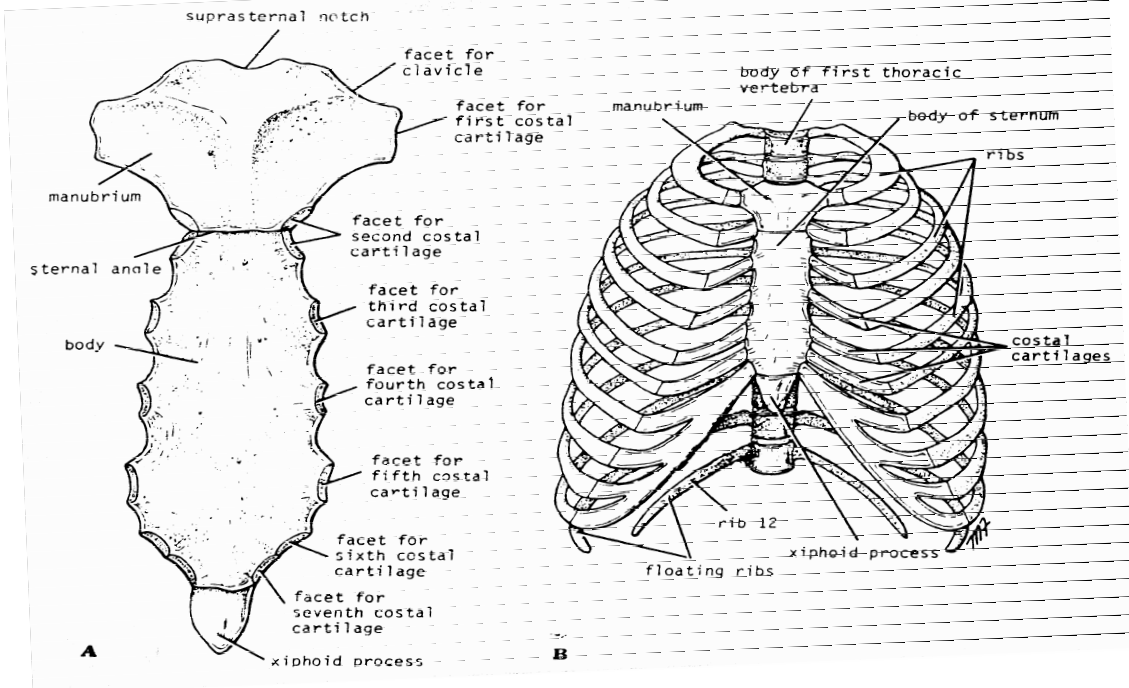
- ۱- از آنجا که دسترسی به استخوان جناغ به سهولت امکان پذیر است و می توان باکمترین صدمه به عناصر سطحی ، به بافت مغز قرمز استخوان دست یافت از این استخوان برای استخراج مغز استخوان (پونکسیون مغز استخوان) استفاده می شود.
- ۲- گاهی اوقات نقایص مادرزادی در استخوان جناغ دیده می شود. هنگامیکه تنه استخوان بیش از اندازه به جلو برآمده شود غضروفهای دنده را نیز باخود به جلو می آورد وسینه کیوتریPigeon Chest وزمانیکه تنه استخوان بهمراه غضروف دنده ها به عقب فرو رود به نام سینه قیفی Funnel Chest نامیده می شود.

### دنده ها: Ribs

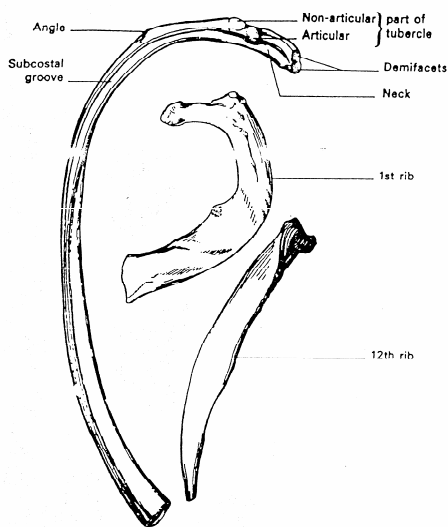
در ساختمان توراکس ۱۲ جفت دنده شرکت نموده که اکثر آنها از طریق غضروف مربوط به خود به استخوان جناغ اتصال می یابند . دنده ها را به دو دسته حقیقی وكاذب تقسیم می کنند:

دنده های حقیقی True ribs : دنده هایی هستند که هر یک از طریق غضروف مربوط به خود به استخوان جناغ اتصال می یابند وشامل هفت جفت دنده اول می شوند.

دنده های کاذب False ribs: این دنده ها مستقیم به جناغ اتصال ندارند (جفت دنده های ۱۰،۹،۸) یا به جناغ متصل نمی شود و به نام دنده های موج نیز نامیده می شوند (جفت دنده های ۱۲،۱۱) غضروفهای جفت دنده های ۱۰،۹،۸ ابتدا با هم یکی شده و سپس به غضروف دنده هفتم متصل می شوند و در هر طرف لبه غضروفی به نام کنار دنده ای Costal margin ایجاد می کنند. دو کنار دنده ای در طرفین اضلاع زاویه زیر جناغی را تشکیل می دهند، رأس این زاویه را زائده گزیفوئید بوجود می آورد. میزان این زاویه در حدود ۷۵ درجه Infra sternal angle. برای شناخت بیشتر دنده ها ساختمان یک دنده را به عنوان نمونه مورد بررسی قرار می دهیم. (شکل ۲)



شکل ۱: A- نمای قدامی استخوان جناغ B- اسکلت قفسه سینه از نمای روبرو



شکل ۲: دنده اول و دنده آخر و یک دنده نمونه

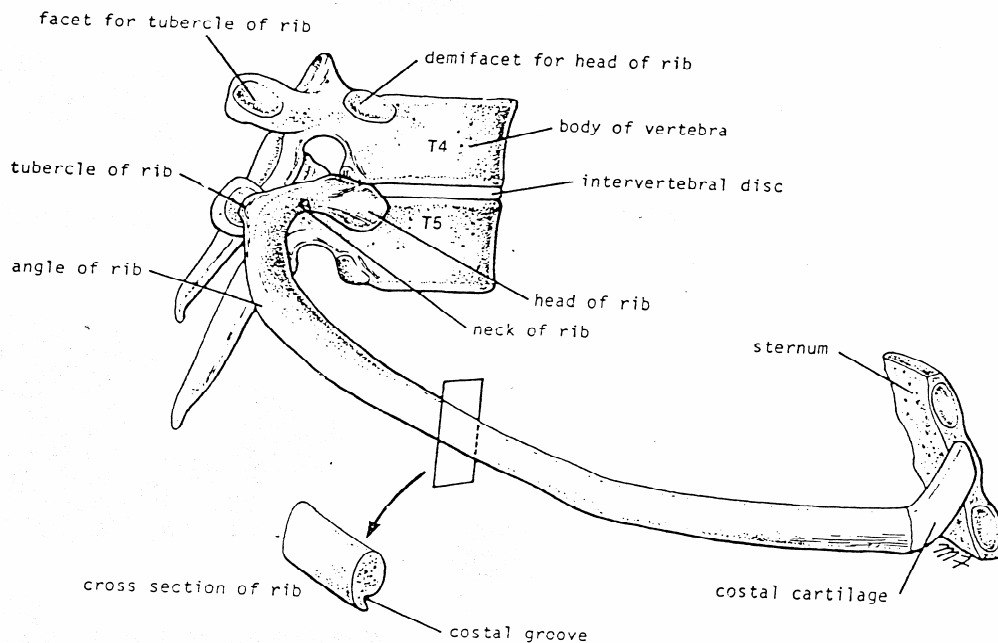
هر دنده دارای سه قسمت است:

۱- انتهای قدامی ۲- تنه ۳- انتهای خلفی

انتهای قدامی دنده قسمتی از دنده است که در جلو با غضروف دنده ای مربوط به خود مفصل می شود. انتهای خلفی دنده شامل ۳ قسمت است: سردنده head که معمولاً باتنه دو مهره مجاور مفصل می شود (باتنه مهره هم شماره و مهره بالاتر) دیگری گردن دنده و جلوتر از آن تکمه دنده که با زائیده عرضی مهره هم شماره خود متصل می شود. تنه دنده که دارای دو سطح داخلی و خارجی و دو کنار فوقانی و تحتانی است. سطوح داخلی و خارجی دنده ها محل اتصال عضلات است.

کنا تحتانی دنده در دو سوم خلفی دارای ناودان کم عمقی است Costal groove که دسته عروقی عصبی در داخل آن سیر میکنند. دنده اول از آنجا که افقی است دارای دو سطح فوقانی و تحتانی می باشد. روی سطح فوقانی محلی بنام تکمه اسکالن برای اتصال عضله نردبانی قدامی است. در جلو این تکمه ناودان مربوطه به عبور ورید زیر ترقوه ای و در عقب آن ناودان مربوط به شریان زیر ترقوه ای وجود دارد. دنده های اول و یازدهم و دوازدهم در محل سر فقط با یک مهره مفصل می شود. دنده های یازدهم و دوازدهم گردن و تکمه و دنده های اول و دوازدهم ناودان دنده ای ندارند. تنه دنده ها در جلو و عقب دارای زاویه بوده و زوایای قدامی و خلفی نامیده می شود. غضروف دنده ها دارای دو سطح قدامی و خلفی بوده طول آنها از دنده اول تا هفتم افزایش و پس از آن از دنده ۷ تا ۱۲ کاهش می یابد. جنس غضروف دنده ها از غضروف هیالین است. (شکل ۳)

بین هر دو دنده فاصله ای وجود دارد که فضای بین دنده ای (Intercostal space) نامیده می شود. هر فضا در زیر دنده هم شماره خود می باشد. (فضای بین دنده ای ششم زیر دنده ششم است) فضاها در ناحیه خلفی تنگتر و هر چه به جلو می آئیم فاصله این فضاها بیشتر می شود، در ضمن فضای زیر دنده دوازدهم فضای زیر دنده ای (subcostal space) نامیده می شود.



شکل ۳: دنده پنجم و نحوه اتصالات آن با مهره ها و جناغ

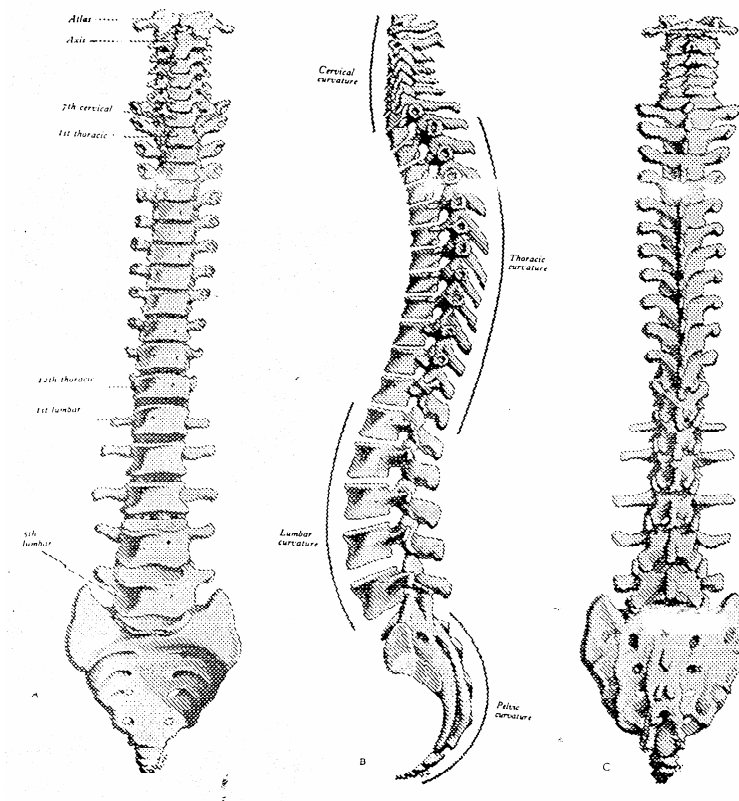
### نکات بالینی:

۱- شکستگی دنده ها بخصوص در کودکان به علت نرمی که دارند بندرت اتفاق می افتد و در بالغین اگر در اثر ضربات مستقیم شکستگی اتفاق افتد بیشتر در ناحیه زوایای دنده می باشد. در ضمن شکستگی دنده های اول و دم به علت محافظت این دنده ها توسط استخوان ترقوه و شکستگی دنده های ۱۱ و ۱۲ به علت آزاد بودن و تحرک، کمتر اتفاق می افتد.

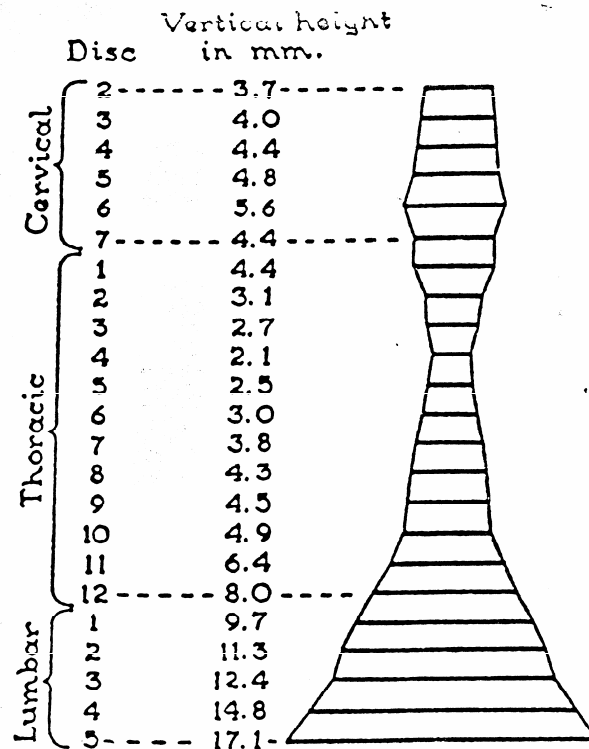
۲- گاهی در اثر اتصال غیر عادی عضله نردبانی قدامی روی دنده اول و یا فشار ناشی از طولانی بودن غیرعادی زائیده عرضی مهره هفتم گردنی (دنده گردنی) عناصر موجود روی دنده یعنی شریان زیر ترقوه ای و اولین عصب سینه ای تحت فشار قرار گرفته و علائم بالینی آن بصورت درد در ناحیه داخل ساعد می باشد عبارت کلی تری که به این سندرم اطلاق می شود سندرم ورودی توراکس می باشد Thoracic inlet syndrome.

### ستون مهره ها Vertebral Column :

ستون مهره ها یکی از پیچیده ترین قسمتهای اسکلت بدن می باشد این ستون اسکلت محوری بدن را تشکیل داده و از طریق آن وزن تنه، سر و گردن و اندامها به مفاصل لگن و اندامهای تحتانی وارد میشود، ستون مهره ها از قاعده مجسمه شروع شده و تا ناحیه لگن ادامه دارد تعداد مهره ۳۳ عدد می باشد ولی بعلاوه جوش خوردن مهره های خاجی و دنبالچه در یک فرد بالغ ستون فقرات از ۲۶ قطعه تشکیل می شود. (شکل ۴A و ۴)



شکل ۴: ستون مهره ها (A) نمای قدامی (B) نمای طرفی (C) نمای خلفی



شکل ۴A: اندازه ها و میزان ضخامت دیسک بین مهره ای در مناطق مختلف مهره ها

### تقسیم بندی منطقه ای ستون مهره ای:

- ۱- مهره های گردن Cervical Vertebrae تعداد ۷ مهره
- ۲- مهره های سینه ای Thoracic Vertebrae تعداد ۱۲ مهره
- ۳- مهره های کمری Lumbar Vertebra تعداد ۵ مهره
- ۴- مهره های ساکروم (خاجی) Sacral Vertebrae تعداد ۵ عدد که بهم جوش خورده و در بالغین ۱ عدد است.
- ۵- مهره دنبالچه Coccyx ۱ عدد بوده که از جوش خوردن چهار مهره ابتدایی و تکامل نیافته ایجاد می شود.

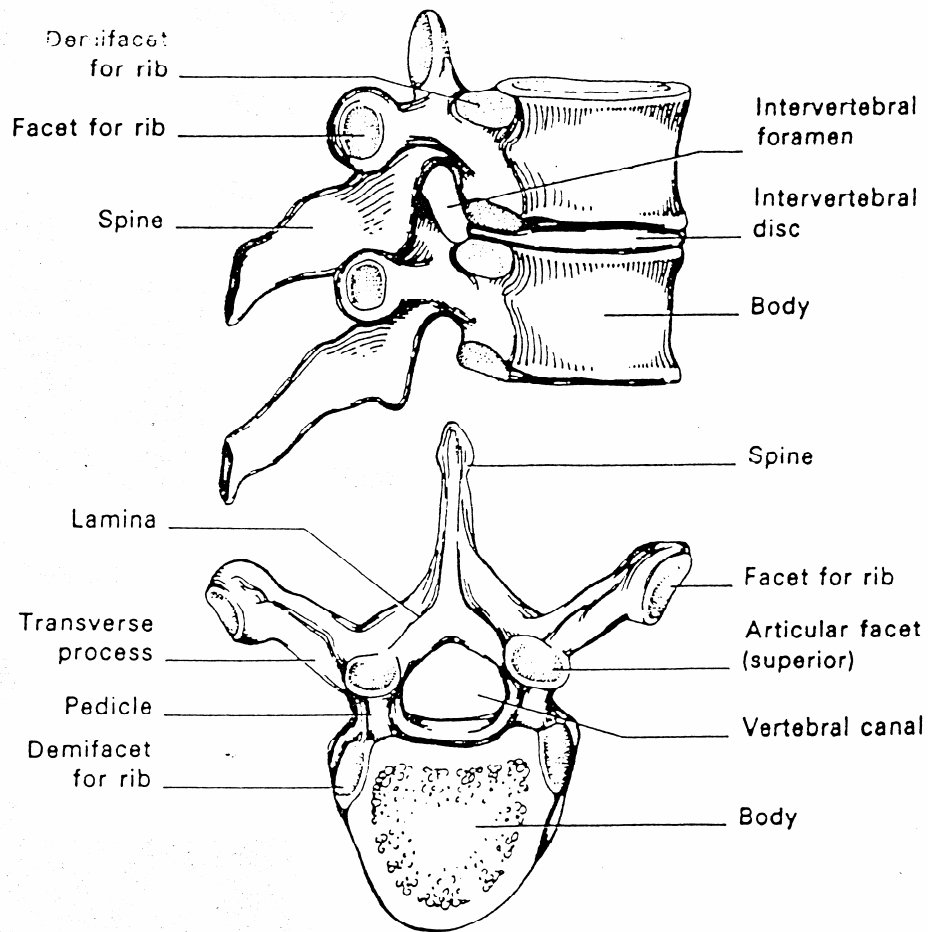
### بررسی یک مهره نمونه:

هر مهره از دو بخش اصلی تشکیل می شود:

۱- تنه Body ۲- قوس مهره ای Vertebral Arch

۱- تنه مهره ها به شکل استوانه ای است که دارای شش سطح می باشد سطوح فوقانی و تحتانی هر مهره از طریق دیسک بین مهره ای با مهره های مجاور مفصل می شود (مفصل کاذب غضروفی) در ضخامت جسم مهره ها بافت اسفنجی وجود دارد تنه مهره ها در تحمل وزن اهمیت دارد.

۲- قوس مهره ای، از زوایدی تشکیل می شود که نقش اصلی آنها محافظت از نخاع و حرکت در ستون مهره ها می باشد. (شکل ۵)



شکل ۵: (A) نمای جانبی (B) نمای فوقانی

### ویژگی های قوس مهره ای:

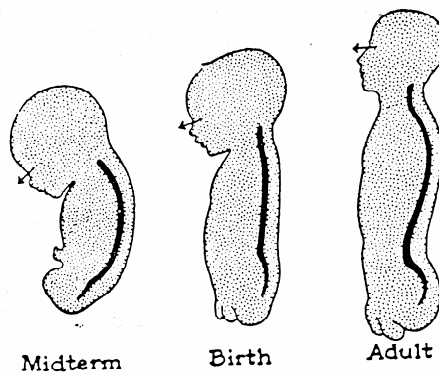
- هر قوس مهره ای در ایام جنینی از دو نیم قوس راست و چپ تشکیل شده که هر نیم قوس شامل:
- ۱- لامینا Lamina یا تیغه (قسمت خلفی) ۲- پدیکول Pedicle یا پایه (قسمت قدامی) می باشد. از بهم رسیدن لامیناهای راست و چپ در عقب زائده خلفی بنام زائده خاری (شوکی) ایجاد میشود. در طول خط میانی از روی پوست در پشت گردن و امتداد تنه میتوان زائده خاری را لمس کرد. از محل تلاقی لامینا و پدیکول ۳ زائده خارج میشود:
  - ۱- زائده عرضی Transverse Process: در جهت عرضی امتداد دارد این زائده زوج می باشد.
  - ۲- زائده مفصلی فوقانی Superior Articular Process: ۲ زائده است و به سمت بالا امتداد دارد. جهت رویه مفصلی آن به عقب است. زمان حیات رویه مفصلی با غضروف پوشیده شده است.

۳- زائده مفصلی تحتانی **Inferior Articular Process**: ۲ زائده است و رو به پائین امتداد دارد، جهت رویه مفصلی آن به جلو است. زمان حیات رویه مفصلی با غضروف مفصلی احاطه شده است. از طریق این زوائد مفصلی قوس مهره ای یک مهره با مهره های بالایی و پائینی خود مفصل می شود.

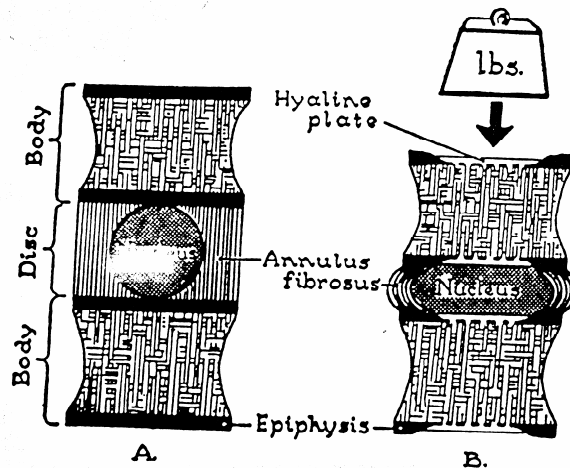
بریدگی مهره ای تحتانی **Inferior Vertebral notch**: بین زوائد مفصلی تحتانی و تنه مهره ای قرار دارد.

بریدگی مهره ای فوقانی **Superior Vertebral notch**: در بالای هر پدیکول این بریدگی کم عمق وجود دارد.

سوراخ بین مهره ای **Inter Vertebral foramen**: بریدگی های فوق در هر طرف وقتی که مهره ها به واسطه دیسک های بین مهره ای روی هم قرار می گیرند تشکیل سوراخ بین مهره ای را میدهند. از این سوراخها ریشه های نخاعی عبور می کنند.



شکل ۶: تغییرات انحناهای ستون فقرات از جنین تا شخص بالغ

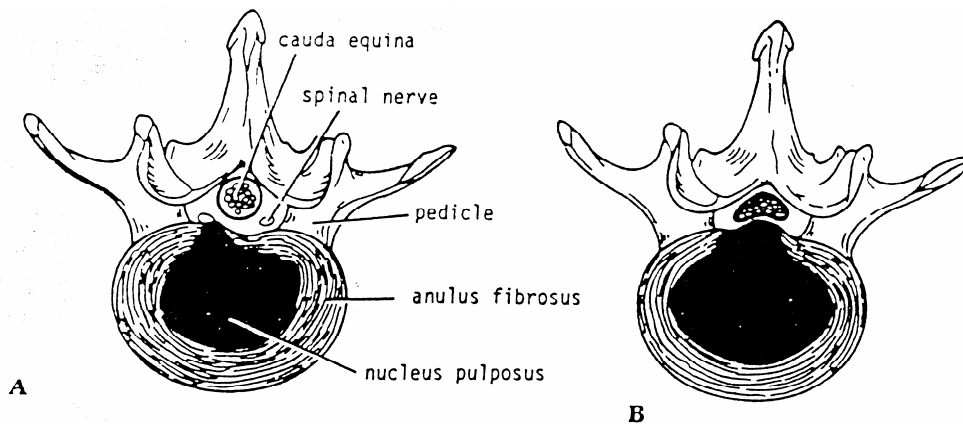


شکل ۷: نمای شماتیک دیسک بین مهره ای و نقش آن در تحمل وزن

### خصوصیات مهره های سینه ای:

بطور کلی مهره های سینه ای بالایی بیشتر شباهت به مهره های گردنی و مهره های سینه ای پایینی بیشتر شباهت به مهره های کمری دارند. تنه مهره های سینه ای در طرفین دارای زاویه مفصلی مخصوص دنده ها می باشد مهره های سینه ای از دوم تا هشتم دارای خصوصیات زیر هستند:

تنه مهره قلبی شکل است در هر طرف دارای دو محل مفصلی برای دنده هاست. زائده مفصلی دنده ای بالاتر بزرگتر می باشد. سوراخ مهره ای نسبتاً کوچک و مقطع آن دایره ای است. لامیناها از بالا به پائین یکدیگر را می پوشانند، پدیکول ها مستقیم به عقب متمایل بوده و کمی فرورفته هستند و جهت حرکات چرخشی مساعد شده اند. زوائد مفصلی تحتانی به جلو و کمی پایین و داخل متمایل می باشند. زوائد عرضی از محل اتصال لامینا و پدیکول خارج شده و به خارج و عقب می آیند نزدیک نوک آنها محلی برای مفصل شدن با تکه دنده هم شماره مهره وجود دارد. زائده خاری دراز بوده و به پائین و عقب متمایل است این زوائد از مهره پنجم تا نهم درازتر و مایل تر می باشند و روی یکدیگر را می پوشانند و در مهره های بالایی و پائینی کوتاهتر بوده و نسبتاً افقی می باشند. از نظر جنین شناسی در مدل غضروفی مهره سه مرکز استخوان سازی اولیه ایجاد می شود یکی در ناحیه تنه مهره و دو تا در عقب و طرفین که پس از کامل شدن و اتصال به یکدیگر قوس مهره ای را ایجاد می کنند. گاهی اوقات تنه مهره دو مرکز استخوان ساز دارد و اگر یکی دچار نقص شود نیمی از بدنه استخوانی نمی شود و عارضه Hemivertebra ایجاد می شود.



شکل ۸: نمای فوقانی دیسک سالم و دیسک دچار فتق شده

مهره اول سینه ای دارای تنه پهن بوده که بر خلاف دیگر مهره های سینه ای قلبی شکل نیست و تنه آن مهره بیشتر شباهت به تنه مهره های گردنی دارد سطح مفصلی فوقانی تنه مهره بطور کامل با دنده اول و سطح مفصلی پائینی بانیمی از سر دومین دنده مفصل می شود. زائده خاری آن دراز و ضخیم و نسبتاً افقی واقع شده است. بریدگی مهره ای فوقانی مانند بریدگیهای مشابه مربوط به مهره ای فوقانی مانند بریدگیهای مشابه مربوط به مهره های گردنی کاملاً مشخص است.

مهره نهم سینه ای در تنه خود تنها یک سطح مفصلی در بالا برای دنده دارد و نیمه سطح مفصلی تحتانی دنده ای ندارد.

مهره دهم سینه ای، یک سطح مفصلی دنده ای کامل در بالا دارد.

مهره یازدهم سینه ای، در تنه دارای یک سطح مفصلی کامل در هر طرف می باشد زائده عرضی این مهره کوچک بوده و سطح مفصلی برای تکه دنده ندارد.



مهره دوازدهم سینه ای، تنه، پدیکولها وزوائد عرضی آن شبیه به مهره های کمری است. تنه مهره در هر طرف تنها یک سطح مفصلی کامل دارد، زوائد عرضی کوچک بوده و سطح مفصلی ندارند. زوائد مفصلی تحتانی مهره شبیه مهره های کمری به خارج متمایل است ولی زوائد مفصلی فوقانی مانند مهره های سینه ای دیگر می باشد.

### **نکات بالینی:**

۱- کانال مهره ای در ناحیه سینه ای کوچکتر و مدور است در صورتیکه این کانال در نواحی کمری و گردنی مثلثی شکل و بزرگتر است بنابراین احتمال تحت فشار قرار گرفتن طناب نخاعی در ناحیه سینه بیشتر بوده و علائم بالینی آن شدیدتر است.  
۲- سل ستون فقرات بیشتر مهره های سینه ای را گرفتار می کند و از این رو در این بیماری Pott's Spine دردهای موضعی و متناوب و همچنین محدودیت حرکتی به سبب دفرمیتی و سختی و بیحرکتی مهره ها وجود دارد.

### **مفاصل قفسه سینه:**

این مفاصل موجب می شوند که قفسه سینه بعنوان یک ساختمان متحرک که حجم آن در مواقع دم و بازدم تغییر می کند عمل نماید.

۱- مفصل دسته ای جناغی **Manubrio Sternal joint** :

این مفصل بین دسته و تنه استخوان جناغ ایجاد میشود، یک مفصل غضروفی است و حرکت جزئی آن در عمل تنفس اهمیت دارد و موجب می شود که تنه استخوان بتواند در هنگام تنفس حرکات لازم را داشته باشد. (شکل ۱)

۲- مفاصل مهره ای دنده ای **Costo vertebral joints** :

این مفاصل بین سر دنده ها با تنه مهره هم شماره خود و مهره بالاتر بوجود می آید و از نوع مفاصل حقیقی **Synovial** هستند. (شکل ۳)

۳- مفاصل دنده ای عرضی **Costo transverse joint** :

این مفاصل بین تکه دنده ها و زوائد عرضی مهره مربوطه (مهره هم شماره دنده) ایجاد می شود از نوع مفاصل **Synovial** هستند. (شکل ۳)

۴- مفاصل دنده ای غضروفی **Costo chondrial joint** :

بین غضروف هر دنده با انتهای قدامی آن ایجاد شده و از نوع مفاصل غضروفی بدون حرکت می باشند.

۵- مفاصل غضروفی جناغی **Chondro Sternal joint** :

این مفاصل بین غضروف دنده ها و کنار طرفی جناغ ایجاد میشود مفصل غضروف دنده اول با جناغ از نوع مفاصل غضروفی بدون حرکت بوده و به استحکام اندام فوقانی و مفصل شانه کمک می کند. در صورتیکه مفاصل بین غضروفهای دنده های دوم تا هفتم از نوع **Synovial** است. (شکل ۳)

۶- مفاصل بین مهره ای **Inter vertebral joint** :

این مفاصل بین مهره تشکیل شده و به دودسته تقسیم می شود:

الف: مفاصل بین تنه مهره ها که از طریق دیسک های بین مهره ای تشکیل می شود و از نوع مفاصل کاذب غضروفی است و دارای حرکت نمی باشد. (شکل ۵)

ب: مفاصل قوس مهره ای که بین زوائد مفصل فوقانی و تحتانی یک مهره با زوائد مفصلی مهره بالاتر و پائین تر ایجاد می شود و از نوع مفاصل **Synovial** صفحه ای **Plate synovial joint** می باشد. این مفاصل دارای حرکات فلکسیون و اکستansیون و روتاسیون هستند. و به علت وضعیت زوائد مفصلی در ناحیه سینه ای گردش یا روتاسیون با دامنه بیشتری نسبت به نواحی کمری و گردنی وجود دارد. در صورتیکه حرکات فلکسیون و اکستansیون در فقرات گردنی و کمری به علت وضعیت خاص زوائد مفصلی آزادتر است.

**عضلات قفسه سینه:**

برای مطالعه عضلات این منطقه می توان آنها را به دو دسته تقسیم نمود:

الف: عضلاتی که اتصالاتی به جدار توراکس داشته ولی ادامه آنها به مناطق دیگر نظیر اندام فوقانی و یا ناحیه شکم می رود  
Extrinsic Muscle

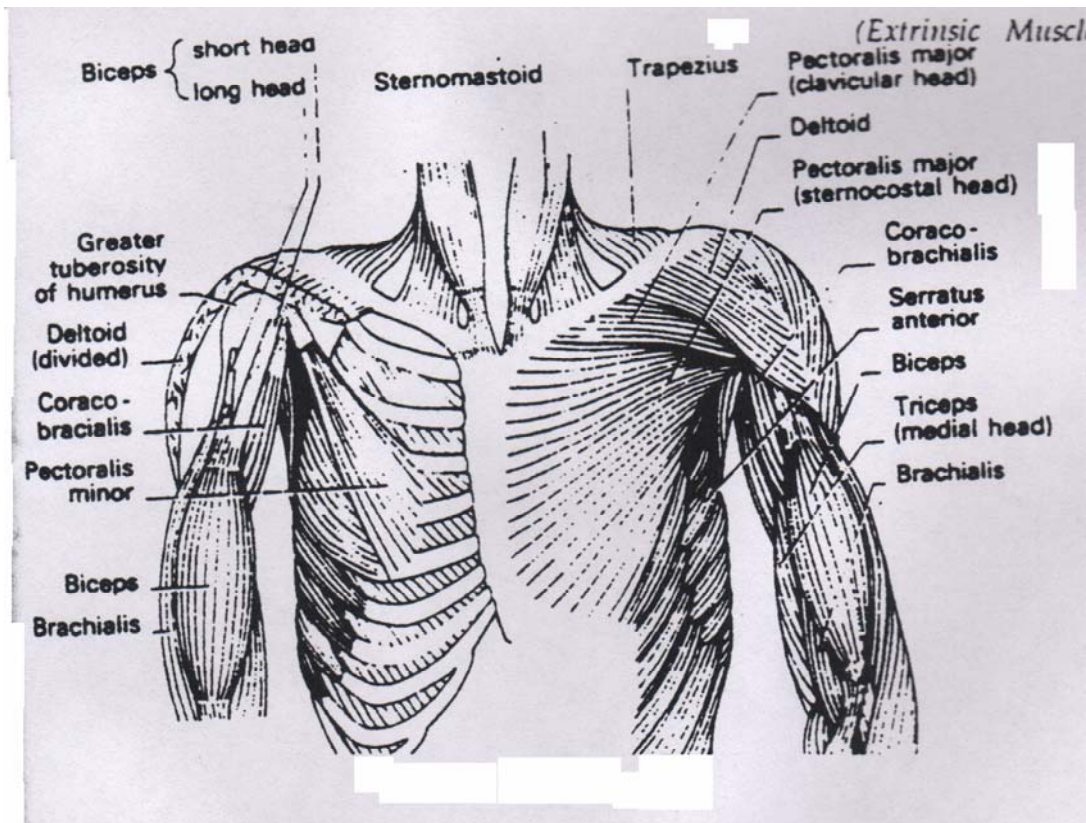
ب: عضلاتی که ابتدا وانتهای آنها در قفسه سینه می باشد  
Intrinsic Muscle

عضلات گروه اول را به چهار دسته تقسیم می کنیم:

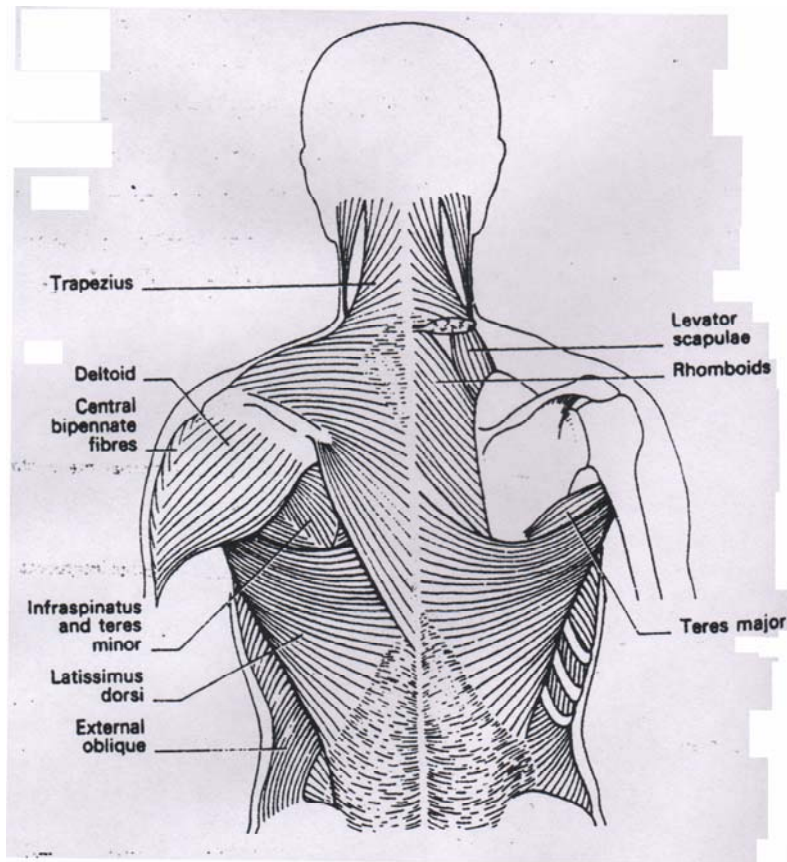
۱- عضلاتی که از جدار توراکس به اندام فوقانی می روند و عبارتند از: سینه ای بزرگ Pectoralis Major، سینه ای کوچک Pectoralis Minor، دندانچه ای قدامی Serratus Anterior، ذوزنقه ای Trapezius، پشتی بزرگ Rhomboid Major، متوازی الاضلاعی بزرگ Levator scapula، متوازی الاضلاعی کوچک Rhomboid Minor

۲- عضلاتی که از دنده ها مبداء گرفته و در جدار قدامی شکم ادامه می یابند مانند راست شکمی Rectus abdominis، مایل خارجی شکم و غیره.

۳- عضلات پشتی که شامل عضلات راست کننده ستون مهره ها Erector Spinae بوده و از ناحیه پشت به مناطق کمر و لگن کشیده شده اند. (شکلهای ۱۰ و ۱۱)



شکل ۱۰: نمای قدامی عضلات جدار قدامی قفسه سینه و بازو



شکل ۱۱: عضلات منطقه پشت

۴- عضلاتی که از قفسه سینه به ناحیه گردن می روند مانند عضله جناغی چنبری پستانی. S.C.M.

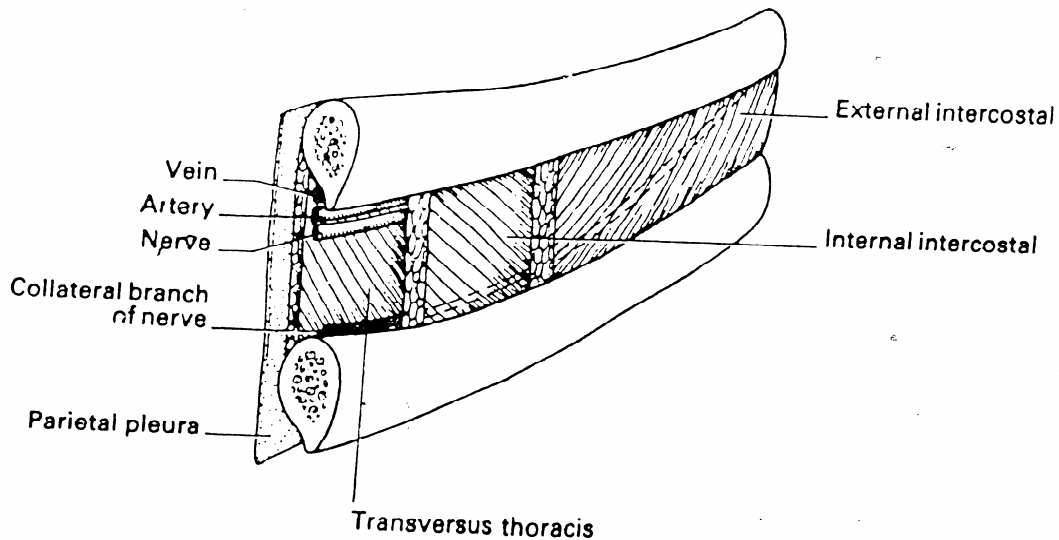
### عضلات اینترنسیک توراکس:

از داخل به دنده ها وجناغ متصل هستند. ابتدا عضلات بین دنده ای را که اهمیت بیشتری دارند از سطح به عمق در سه طبقه بررسی می کنیم:

الف: عضلات بین دنده ای خارجی External Intercostal Muscles این عضلات در هر فضا از کنار تحتانی دنده بالائی شروع شده و به کنار فوقانی دنده تحتانی ختم می شود. الیاف این عضلات در عقب از ناودان دنده ای شروع شده و در جلو تبدیل به الیاف وتری شده وغشاء بین دنده ای قدامی را Ant Inter Costal Membrane را می سازند این عضلات در هنگام دم دنده ها را به بالا وخارج کشیده وموجب افزایش حجم قفسه سینه ها می شوند.

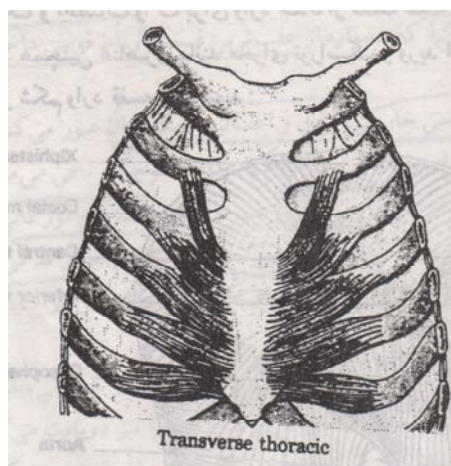
ب: عضلات بین دنده ای داخلی Internal Intercostal Muscle این عضلات از کناره استرونوم وکنار تحتانی غضروف دنده بالائی شروع شده وجهت الیاف آن به پائین وعقب می باشد،از زاویه دنده به بعد لیفی شده ، غشاء بین دنده ای خلفی Post.Intercostal Membrane را تشکیل می دهند ودر انتها به کنار فوقانی دنده پائینی متصل می شوند.

ج: عضلات بین دنده ای داخلی تر Innermost Intercostal M. این عضلات فضای بین دنده ای را در دو چهارم میانی اشغال کرده و جهت الیاف آن مانند عضلات بین دنده ای داخلی است، این عضلات از سطح داخلی دنده بالایی به سطح داخلی دنده پائینی اتصال می یابند. (شکل ۱۲)



شکل ۱۲: عضلات و عروق و اعصاب بین دنده ای سمت چپ

عضلات دیگر از داخل به دنده ها و جناغ اتصال دارند که از توضیح مفصل آنها خودداری می شود این عضلات عبارتند از عضله عرضی سینه Transverse Thoracis، عضله بالابرنده دنده ها Levator Costal M. و عضلات زیر دنده ای Subcostal Muscle. (شکل ۱۳)



شکل ۱۳: عضله عرضی سینه

عضلات فوق از عروق و اعصاب بین دنده ای تغذیه می شوند.

### عضله دیافراگم:

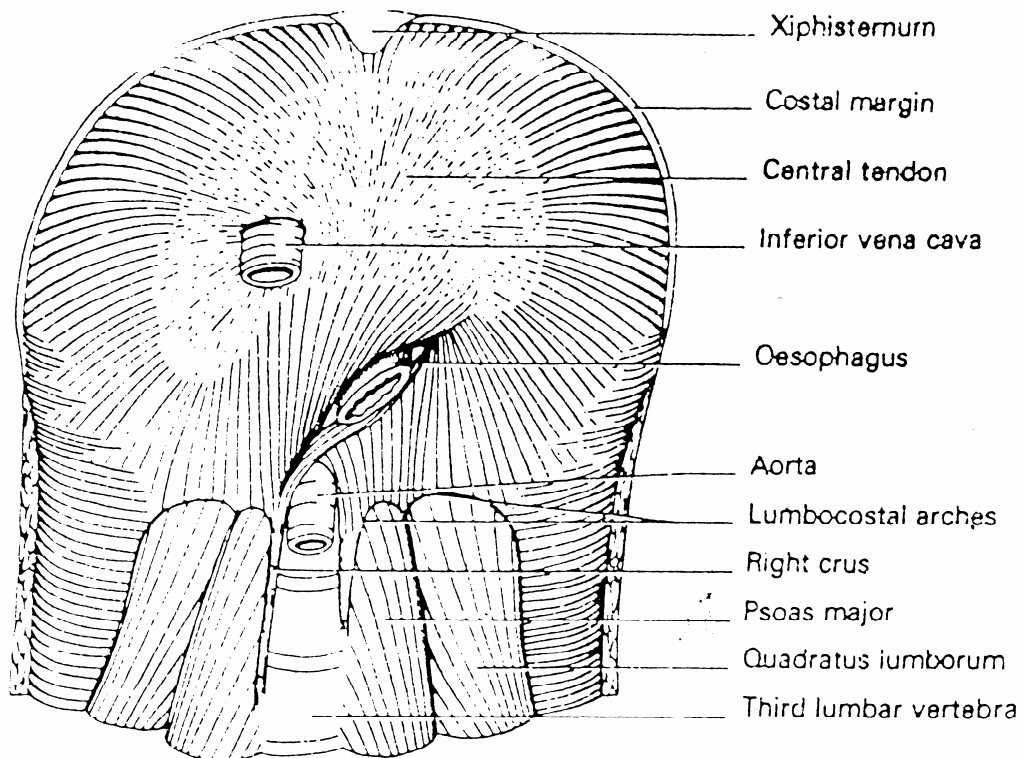
این عضله سوراخ تحتانی قفسه سینه را کاملاً مسدود کرده و دارای یک وتر مرکزی Central Tendon می باشد که الیاف عضلانی بطور شعاعی به آن وارد می شوند بطور کلی این عضله سه مبد دارد:

- ۱- مبداء استرنال عضله شامل الیافی است که از سطح خلفی زائده گزیفوئید شروع می شوند.
- ۲- مبداء دنده ای عضله عبارت از چسبندگی الیاف عضلانی به سطح داخلی ۶ دنده آخر می باشد.
- ۳- مبداء مهره ای عضله از دو محل می باشد:

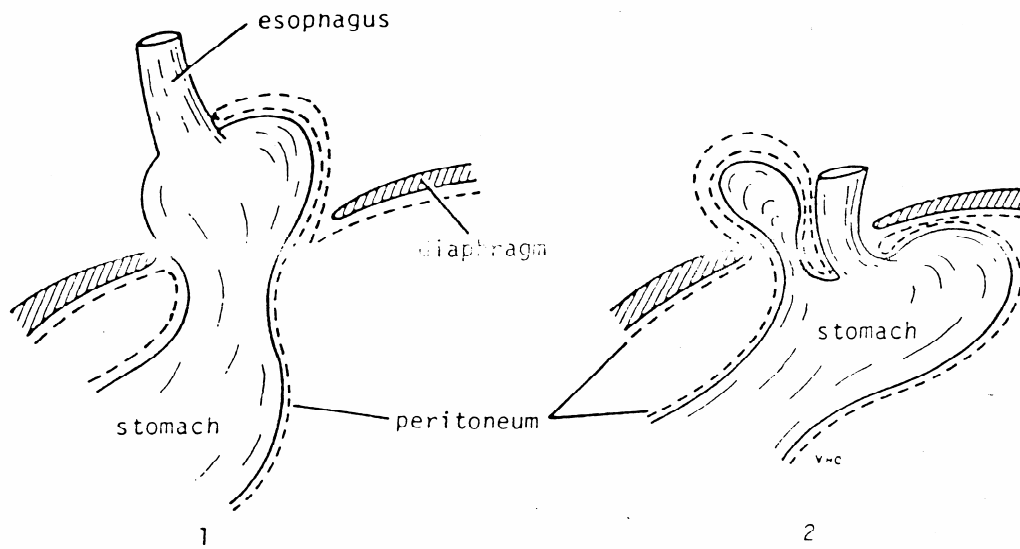
الف: ستونهای دیافراگمی راست و چپ؛ ستون راست به قسمت راست تنه سه مهره اول کمری و دیسک بین مهره ای اتصال می یابد و ستون چپ کوتاهتر و باریکتر بوده و به قسمت چپ تنه دو مهره اول کمری و دیسک بین مهره ای اتصال دارد. الیاف این دو ستون در طول مسیر خود با یکدیگر تقاطع نموده و دو سوراخ قدامی و خلفی را ایجاد می کنند که بعداً به آن اشاره خواهیم کرد.

ب: رباطهای قوسی داخلی و خارجی:

رباط قوسی داخلی Medial Arcuate Ligament، قسمتی از فاسیای عضله پسواس بزرگ است که ضخیم شده واز تنه مهره دوم کمری به زائده عرضی اولین مهره کمری می آید واز زیر آن قسمت بالائی عضله پسواس بزرگ عبور می کند. (شکل ۱۴A)



شکل ۱۴A: نمای تحتانی عضله دیافراگم



شکل ۱B: فتق‌های لغزشی ۱ و پارااژوفازیال (۲).

رباط قوسی خارجی، Lateral Arcuate Lig. قسمتی از فاسیای ضخیم شده عضله مربع کمری است که از زائده عرضی مهره اول کمری به لبه تحتانی دنده دوازدهم وصل می‌شود و از زیر آن قسمتی از عضله مربع کمری عبور می‌کند. از آنجا که دیافراگم حفره توراکس را کاملاً از حفره شکمی جدا می‌کند لذا عناصری مانند آنورت، زنجیره سمپاتیک و اعصاب واگ برای وارد شدن از قفسه سینه به حفره شکمی بایستی دیافراگم را سوراخ کنند همچنین عناصری مانند مجرای توراسیک و ورید اجوف تحتانی بایستی این عضله را سوراخ کرده تا از شکم وارد قفسه سینه شوند:

### سوراخهای بزرگ دیافراگم:

۱- سوراخ ورید اجوف تحتانی Vena Cava Inf. Orifice از این سوراخ ورید اجوف تحتانی و گاهی عصب فرنیک راست عبور می‌کند این سوراخ در محاذات مهره هشتم سینه ای  $T^8$  واقع شده و در ضخامت برگ قدامی و برگ راست وتر مرکزی می‌باشد.

۲- سوراخ مروی Oesophageal Orifice (سوراخ قدامی) این سوراخ عضلانی بوده و در محاذات مهره دهم سینه ای  $T^{10}$  قرار می‌گیرد و اعصاب واگ راست و چپ نیز همراه بامری از آن عبور می‌کنند.

۳- سوراخ آنورتیک Aortic Orifice (سوراخ خلفی) که در محاذات مهره دوازدهم سینه ای  $T^{12}$  و در عقب ترین قسمت دیافراگم واقع شده و معمولاً مجرای توراسیک و گاهی ورید آزیگوس نیز از آن عبور می‌کند.

**سوراخهای کوچک دیافراگم:** علاوه بر سوراخهای فوق سوراخهای کوچک دیگری نظیر سوراخهای زیر در عضله دیافراگم وجود دارند:

- ۱- سوراخهای مربوط به عبور اعصاب اسپلاتکنیک بزرگ و کوچک که در ضخامت ستونهای دافراگمی قرار دارند.
- ۲- زنجیره سمپاتیک که همواره از عقب ترین قسمت رباط قوسی داخلی عبور نموده و به فضای شکم وارد می‌شود.
- ۳- از پشت رباط قوسی خارجی عروق و اعصاب سابکوستال عبور می‌کند.
- ۴- بین مبداء دنده ای و جناغی دیافراگم شکاف کوچکی باقی می‌ماند که از داخل آن شریان ایپیگاستریک فوقانی و برخی از عروق لنفاوی عبور می‌کنند. (سوراخ مورگانی)
- ۵- شریان موسکولوفرنیک دیافراگم را سوراخ می‌کند و در جدار قدامی شکم پخش میشود.

۶- وتر مرکزی نیز توسط برخی از وریدهای کوچک سوراخ می شوند.

**عروق و اعصاب دیافراگم:** از اعصاب فرنیک راست و چپ می باشد، عصب فرنیک از ریشه چهارم نخاع گردنی منشعب شده و شاخه هائی از  $C^3$  و  $C^5$  رانیز دریافت می کند.

شرائین دیافراگم: دیافراگم از شرائین بین دنده ای و شریانهای فرنیک فوقانی و تحتانی تغذیه می شود.

**عمل دیافراگم:** دیافراگم در موقع عمل دم منقبض شده و گنبدهای آن پائین آمده و احشاء شکمی را به پائین می راند و حجم قفسه سینه را افزایش می دهد در موقع باز دم گنبد چپ تا فضای بین دنده ای پنجم و گنبد راست تا دنده پنجم بالا می آید.

### **نکات بالینی:**

فتق دیافراگمی یا فتق هیاتال یکی از مهمترین فتق های موجود می باشد که در آن معمولاً احشاء شکمی از طریق سوراخ ازوفازی وارد فضای سینه ای می شوند علل این فتق به دو دسته تقسیم می گردد:

الف: علل مادرزادی و غیر اکتسابی که به دلایلی نظیر نقص دیافراگم در دوره جنینی (به علت آنکه دیافراگم از نظر تشکیل در دوران جنینی ساختمان پیچیده ای دارد) و یا شل بودن الیاف عضلانی که سوراخ مری را احاطه کرده اند، ایجاد می شود.

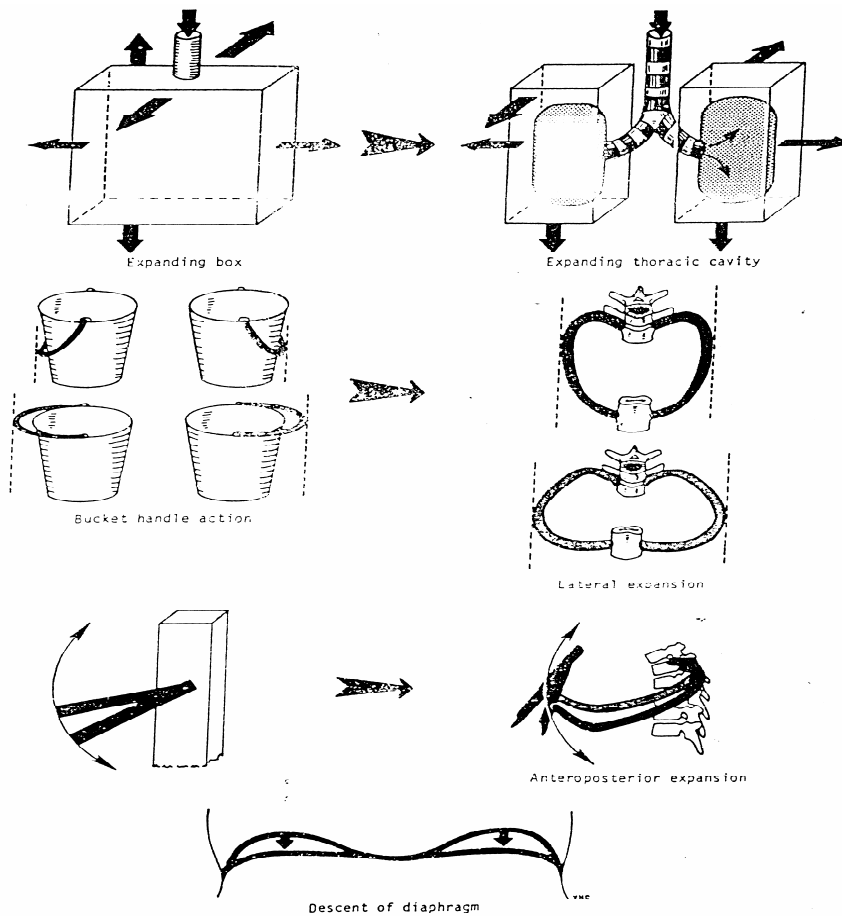
صرف نظر از اینکه چه علتی منجر به این نوع فتق شود، آنرا به دو نوع تقسیم می کنند:

۱- فتق دیافراگمی لغزشی Sliding که در اثر گشاد شدن سوراخ ازوفازی و ورود قسمت فوقانی معده و مری شکمی به داخل فضای توراکس ایجاد می شود، در این حالت رفلکس کاردیا دچار اختلال شده از این رو استفراغ شدید عارض شده و ترشحات معده نیز افزایش می یابد معمولاً ۹۰٪ فتق های دیافراگمی از این نوع است. فتق دیافراگمی ممکن است بصورت پارازوفازیال باشد. (شکل ۱۴B).

### **چگونگی ایجاد حرکات توراکس و نقش آنها در تنفس:**

در هنگام انجام عمل دم فضای توراکس از طریق انقباض عضلات تنفسی افزایش یافته و فشار آن نسبت به فشار اتمسفر منفی تر شده لذا هوا به داخل فضای توراکس مکیده می شود.

از طرفی قدرت ارتجاعی و برگشت پذیر بافت ریه ها والوئولها و تمایل قفسه توراکس در بازگشت به حالت اولیه موجب بازدم پاسیو می شود. برای درک بهتر چگونگی افزایش فضای توراکس می توان هر دنده را مانند اهرمی در نظر گرفت که تکیه گاه آن کمی خارجتر از توپرکول دنده است بازوی مقاوم چنین اهرمی کوچک و بازوی محرک آن بسیار بزرگتر می باشد لذا کمترین حرکت در قسمت خلفی دنده و در انتهای مهره ای آن موجب مقدار زیادی حرکت در انتهای قدامی خلفی توراکس می گردد ( حرکات دسته پمپی Pumphandle ) همچنین از آنجا که تنه دنده در سطحی پائین تر از دو انتهای آن می باشد از این رو در هنگام بالا رفتن دنده ها تنه دنده به سمت خارج می رود این نوع حرکت موجب افزایش قطر عرضی توراکس شده و بیشتر در دنده های ۱۰، ۹، ۸ انجام میگیرد. بنابراینچه گفته شد حرکت دنده های فوقانی (حرکت دسته پمپی) بیشتر موجب افزایش قطر قدامی خلفی توراکس و حرکت دنده های تحتانی (دسته سطلی) بیشتر موجب افزایش قطر عرضی توراکس می شود، همچنین انقباض عضله دیافراگم قطر عمودی توراکس را افزایش می دهد بازدم عادی بطور پاسیو انجام می شود اما در بازدم عمیق انقباض عضلات شکمی و عضله پشتی بزرگ کمک می کنند. (شکل ۱۴C)



شکل ۱۴C: نحوه افزایش حجم قفسه سینه در جهات مختلف

**نشانه های سطحی قفسه سینه در ارتباط با دستگاه تنفس:**

- ۱- بریدگی فوق جناغی (بریدگی ژوگولار) را می توان در کنار فوقانی استخوان جناغ بین دو انتهای داخلی ترقوه (مفصل استرنوکلایویکولر) پیدا کرد این بریدگی در محاذات مهره دوم سینه ای واقع شده و در عمق آن می توان تراشه را لمس نمود.
- ۲- زاویه جناغی Sternal Angle (لوئیس) در حدود ۵ سانتی متر در زیر بریدگی فوق جناغی قابل لمس است این زاویه علاوه بر آنکه در شمارش دنده ها و فضاها بین دنده ای اهمیت دارد در موارد زیر نیز بعنوان نشانه مورد استفاده قرار می گیرد:
  - الف: آئورتای صعودی در این زاویه تمام می شود و آئورتای عرضی آغاز می گردد و پس از طی مسیر کوتاهی در همین زاویه تمام می شود، آئورتای نزولی نیز در محاذات این زاویه شروع می شود. (شکل ۱۵).
  - در محاذات مهره پنجم سینه ای مجرای سینه ای راست از سمت راست به چپ متمایل می شود.
  - ب: تراشه(نای) در محاذات این زاویه به دو برونش راست و چپ تقسیم می گردد.
  - ج: شریان ریوی در محاذات همین زاویه به دو شاخه راست و چپ تقسیم می شود.
  - د: در محاذات این زاویه ورید آزیگوس قوس زده و به ورید اجوف فوقانی می ریزد.
- ۳- زائده گزیفوئید در پائین ترین قسمت استخوان جناغ ، پس از تنه جناغ قابل لمس است ، این زائده به علت غضروفی بودن قابلیت انعطاف پذیری دارد. مفصل گزیفواسترنال (مفصل بین تنه و زائد گزیفوئید) در محاذات تنه مهره نهم سینه ای قرار دارد.



۴- کنار دنده ای (costal margin) از طرفین زائده گزیفوئید قابل لمس است. این کنار حد تحتانی توراکس را مشخص میکند.

۵- دنده اول به علت آنکه عمقی تر از استخوان ترقوه قرار دارد قابل لمس نیست، بقیه دنده ها را می توان باقرار دادن دست در حفره زیر بغل لمس کرد. اگر دنده دوازدهم خیلی کوتاه باشد ممکن است لمس نشود.

۶- وتر مرکزی دیافراگم در عقب مفصل گزیفواسترنال قرار دارد. در یک تنفس عادی گنبد راست دیافراگم در محاذات کنار فوقانی دنده پنجم و گنبد چپ در محاذات کنار تحتانی دنده پنجم در خط میانی زیر ترقوه قرار می گیرد.

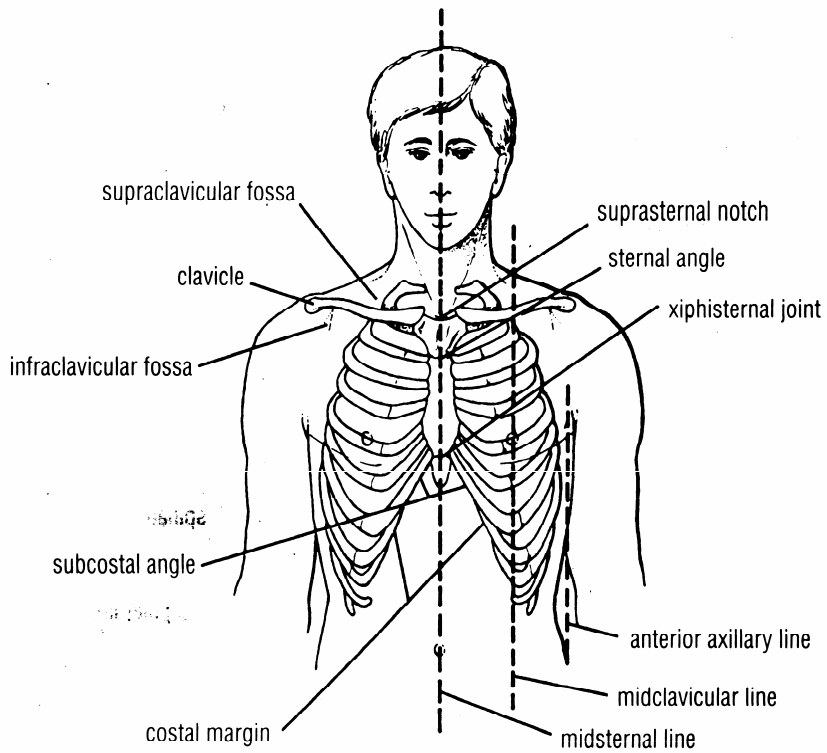
۷- در ناحیه خلفی قفسه سینه بر روی خط میانی که از این ناحیه عبور می کند می توان زوائد شوکی مهره های سینه ای را لمس کرد، در ناحیه خلفی گردن (در قسمت پائین گردن) اولین زائده شوکی قابل لمس مربوط به مهره هفتم گردن (vertebra prominens) می باشد، در زیر آن از طریق لمس می توان زوائد شوکی مهره های سینه ای را از بالا به پائین لمس کرد. (شکل ۱۶).

۸- استخوان کتف که مثلثی شکل است در ناحیه خلفی قفسه سینه قابل لمس است، زاویه فوقانی کتف در محاذات زائده شوکی مهره دوم سینه ای، ریشه خار کتف در محاذات زائده شوکی مهره سوم سینه و زاویه تحتانی کتف در محاذات زائده شوکی مهره هفتم سینه ای قابل لمس هستند. (شکل ۱۶).

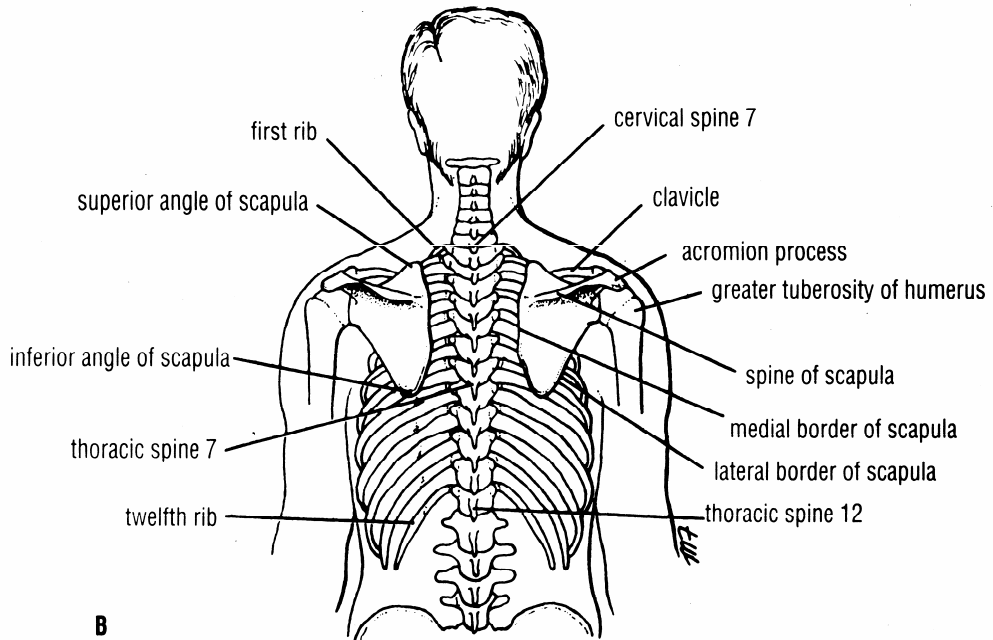
۹- قله ریه ها پس از عبور از سوراخ فوقانی توراکس در قاعده گردن قرار می گیرد، تصویر سطحی قله ریه بصورت خطی قوسی است که مفصل استرنوکلاویکولر به نقطه ای که ۲/۵ سانتیمتر بالاتر از تقاطع ثلث داخلی و ثلث میانی ترقوه قرار دارد وصل می شود. (شکل ۱۷).

۱۰- در یک دم عادی کنار تحتانی ریه ها در جلو (خط میانی ترقوه) تا محاذات دنده ششم، در خط میانی زیر بغل تا دنده هشتم و در عقب (مجاور مهره ها) تا محاذات دنده دهم ادامه دارد، این نکته اهمیت دارد که بدانیم حد کنار تحتانی ریه ها در اعمال دم و بازدم تغییر میکند. (شکل های ۱۷ و ۱۸).

۱۱- کنار تحتانی پلورای پاریتال در خط میانی ترقوه (در جلو) تا محاذات دنده هشتم، در خط میانی زیر بغل تا محاذات دنده دهم و در عقب (مجاور ستون مهره ها) تا محاذات دنده دوازدهم ادامه می یابد. (شکل های ۱۷ و ۱۸)

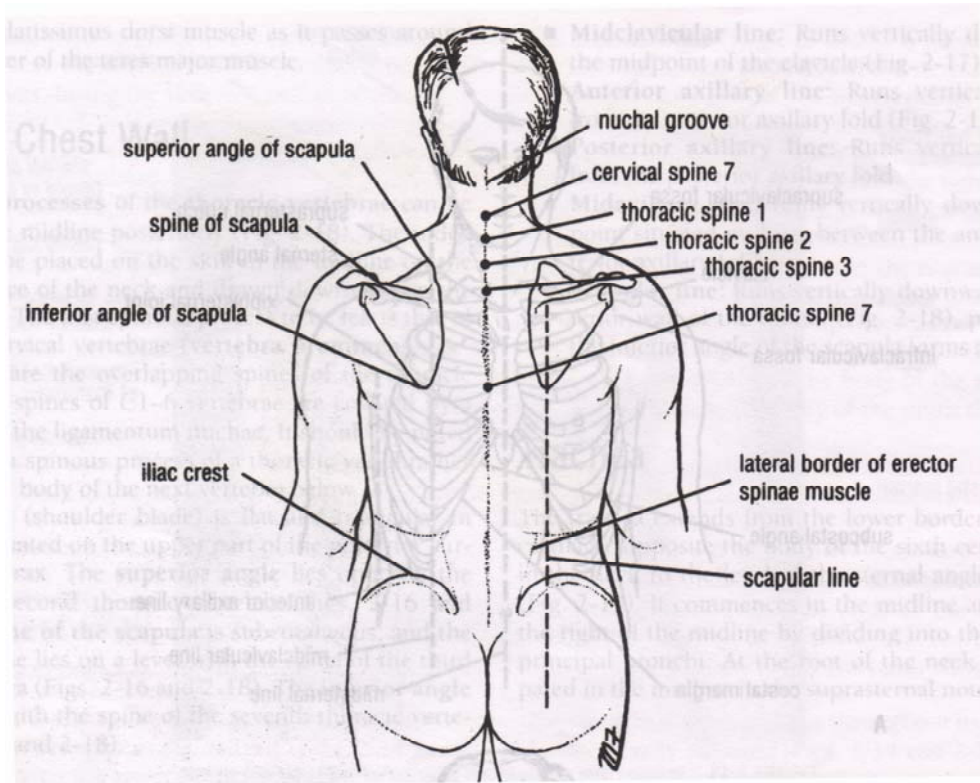


A

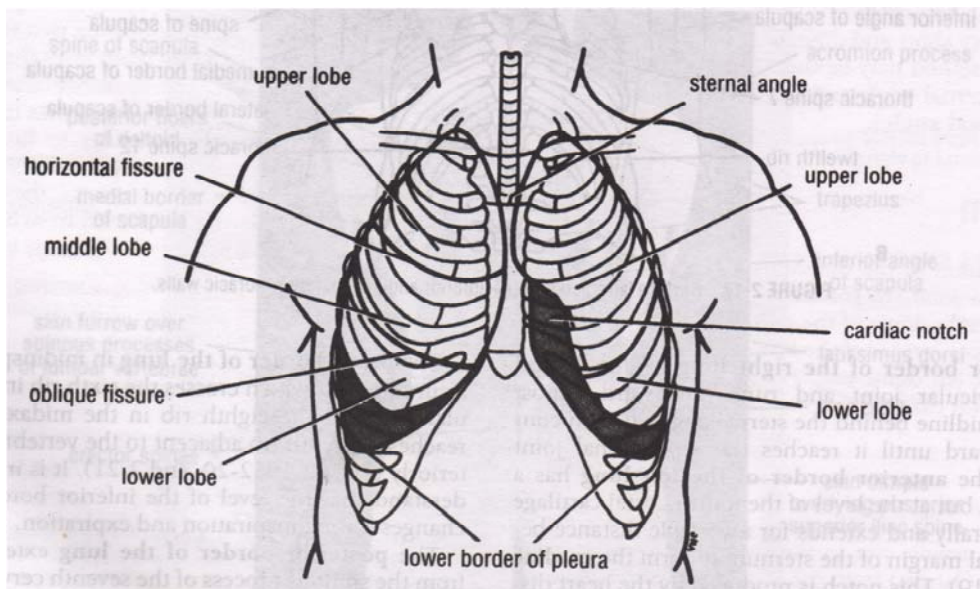


B

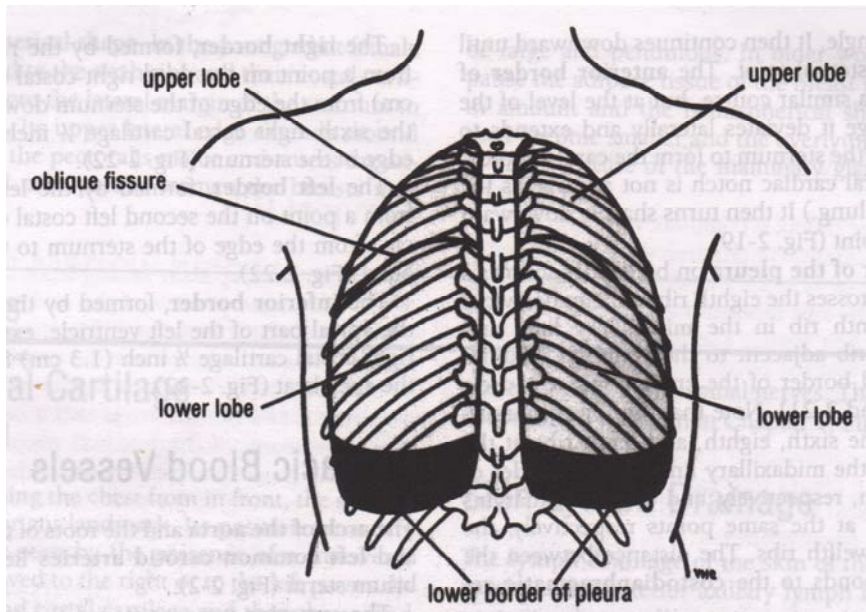
شکل ۱۵: نشانه های سطحی قفسه سینه. (A: از نمای قدامی ، B: از نمای خلفی)



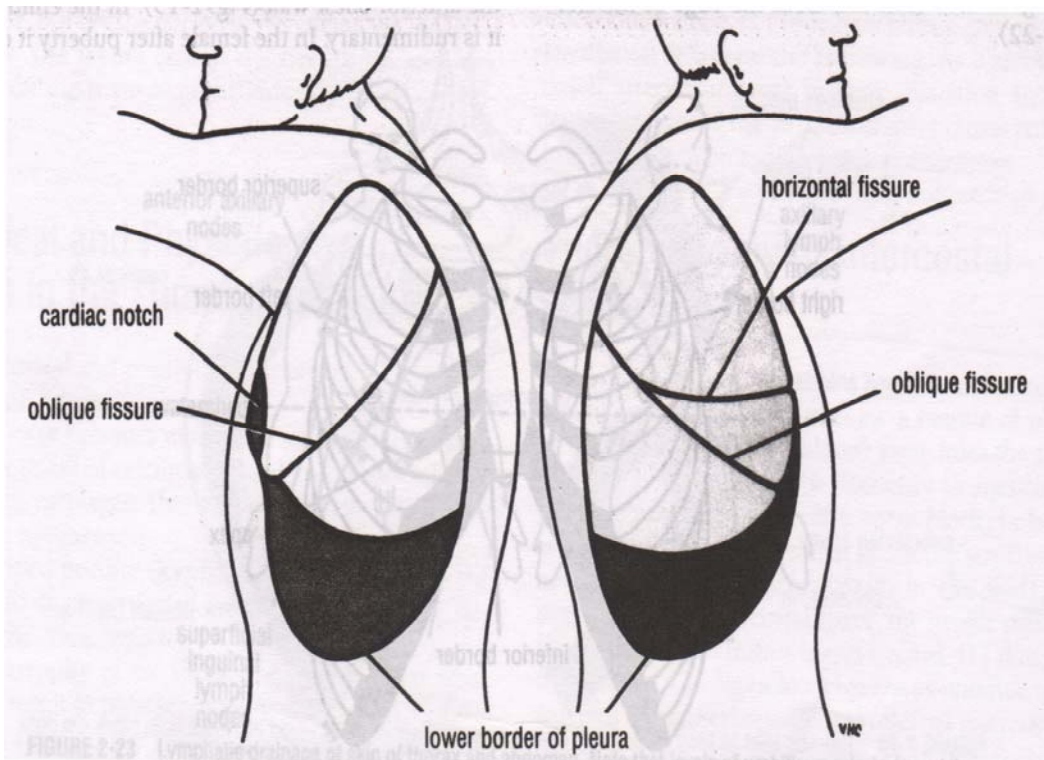
شکل ۱۶: نشانه های سطحی دیواره خلفی قفسه سینه



شکل ۱۷: نشانه های سطحی ریه ها و پلورا از نمای قدامی قفسه سینه



شکل A-۱۸: نشانه های سطحی ریه ها و پلورا از نمای خلفی قفسه سینه.



شکل B-۱۸: نشانه های سطحی پلورا و ریه ها از نمای طرفی قفسه سینه.

**رادیولوژی ریه نرمال: متدهای بررسی و تشخیص های اختراقی :**

متدهای بررسی:

۱- عکس ساده:

الف: رخ ونیم رخ PA &amp; Lat

ب: روبرو، دکوبیتوس ، خوابیده، مایل AP, Decubitus , Supine, Oblique

ج: دم وبازدم

د: لردوتیک، تشدید یافته Lordotic, Penetrated

ه: پر تایل / رادیوگرافی موبایل Portable / Mobile radiographs

۲- توموگرافی

۳- سی تی اسکن

۴- اسکن رادیو ایزوتپ

۵- بیوپسی سوزنی

۶- سونوگرافی

۷- فلوروسکوپی

۸- برونکوگرافی

۹- آنژیوگرافی پولمونر

۱۰- آنژیوگرافی برونکیال

۱۱- ام.آر.ای

۱۲- رادیوگرافی دیجیتال

۱۳- لفتانژیو گرافی

عکس رخ ریه PA شایع ترین امتحان رادیولوژی تقاضا شده است. گرافی لاترال روتین نیست. مقایسه با رادیوگرافی های قدیمی ارزشمند است در صورتیکه در دسترس باشند.

CT اسکن در موارد زیر ارجح تر است: یافتن متاستازهای ریوی، Staging ، بد خیمی ها، بررسی ضایعات پلور و قفسه سینه ، توده های ریوی، ناف ریه ومدیاستن.

HRCT جهت بررسی بیماریهای منتشر ریه بخصوص زمانیکه رادیوگرافی ساده ریه نرمال به نظر می رسد.

اسکن رادیوایزوتپ در موارد شک به آمبولی ریوی بکار گرفته می شود.

آنژیوگرافی پولمونر gold standard تشخیص آمبولی ریه است.

سونوگرافی در موارد ضایعات جدار قفسه سینه وپلورال کمک کننده است.

بیوپسی ضایعات ریوی جهت رد یا تأیید بدخیمی به کمک می آید.

MRI ثابت شده که در توده های ناف ریه، آدنوپاتی ها و ضایعات مدیاستیال کمک کننده است.

**رادیوگرافی طبیعی ریه:****الف- رُخ (PA)**

تراشه در خط وسط قرار دارد. تقسیم آن به برونش های اصلی چپ و راست که با زاویه  $75^{\circ}$ - $60^{\circ}$  با هم قرار دارند به طرفین صورت می گیرد.

تصویر متراکم مرکزی در رادیولوژی رخ ریه شامل سایه قلب، مדיاستن، ستون مهره ها و استرنوم است. اگر رادیوگرافی بدون چرخش بیمار وبا **Centering** دقیق انجام گیرد. دو سوم سایه قلب در سمت چپ خط میانی و یک سوم در سمت راست آن دیده می شود. جهت اندازه گیری همیشه مقایسه قلب، با قفسه سینه انجام می گیرد که اصطلاحاً به آن **Cardiothoracic ratio** یا نسبت قلب به قفسه سینه گویند که در حدود  $50\%$  است. در وضعیت خوابیده **Supine**، بازدم ووقتی دیافراگم ها بالاتر از معمول قرار گیرند این نسبت بیشتر از  $50\%$  است.

سایه فوقانی مדיاستن در سمت راست را ورید اجوف فوقانی **SVC** می سازد ولی آئورت متسع نیز ممکن است به این سایه افزوده شود. در سمت چپ مדיاستن فوقانی این حدود محو تر دیده می شود که بوسیله شریان ساب کلاوین **Subclavian art** در بالای قوس آئورت ساخته شده است.

در خانمهای جوان تنه شاخه اصلی شریان پولمونر اغلب خیلی برجسته به نظر می رسد. در نوزادان واطفال تیموس طبیعی به شکل مثلثی بادبان قایق با حدود مشخص در بالای سایه قلب وروی مדיاستن قرار دارد که معمولاً در طرفین مדיاستن محدوده آن مشخص است.

در اغلب موارد دیافراگم راست بالاتر از طرف چپ است واین بدلیل اثر فشاری قلب است که دیافراگم چپ را پائین می راند. اختلاف بیش از ۳ سانتیمتر ارزشمند است.

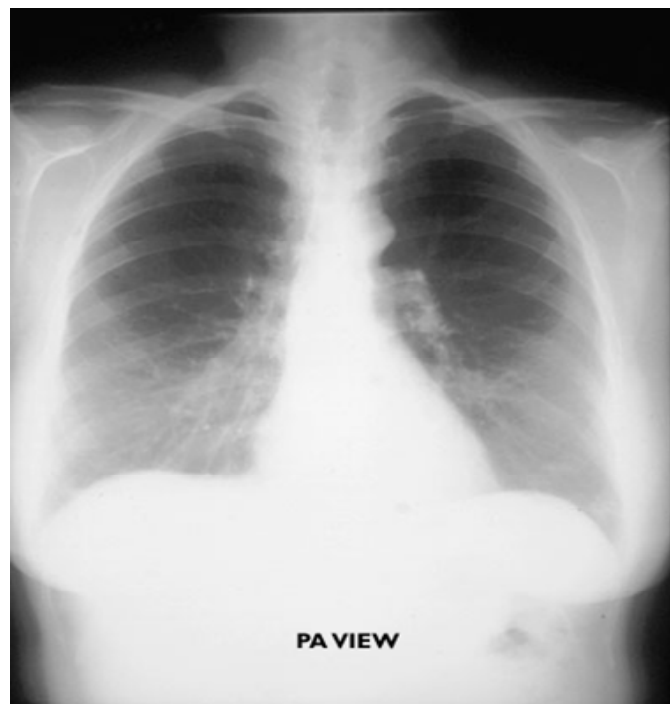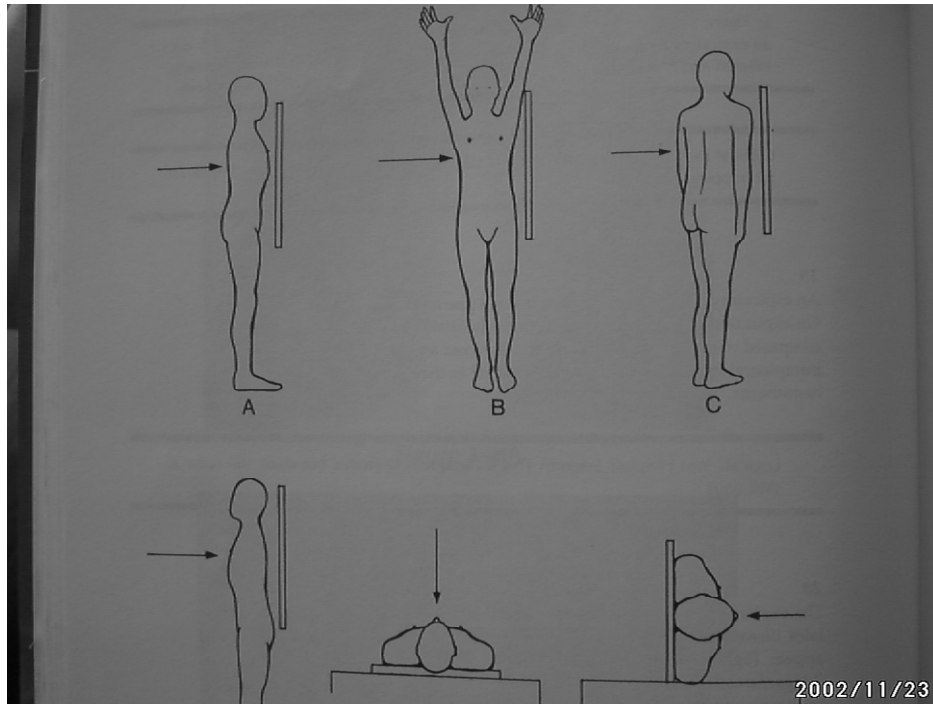
در دم قله دیافراگم ها در سطح قدامی دنده ششم و در سطح یا زیر لبه خلفی دنده دهم است. سایه قلب در سمت راست مربوط به دهلیز راست ودر سمت چپ مربوط به بطن چپ می باشد.

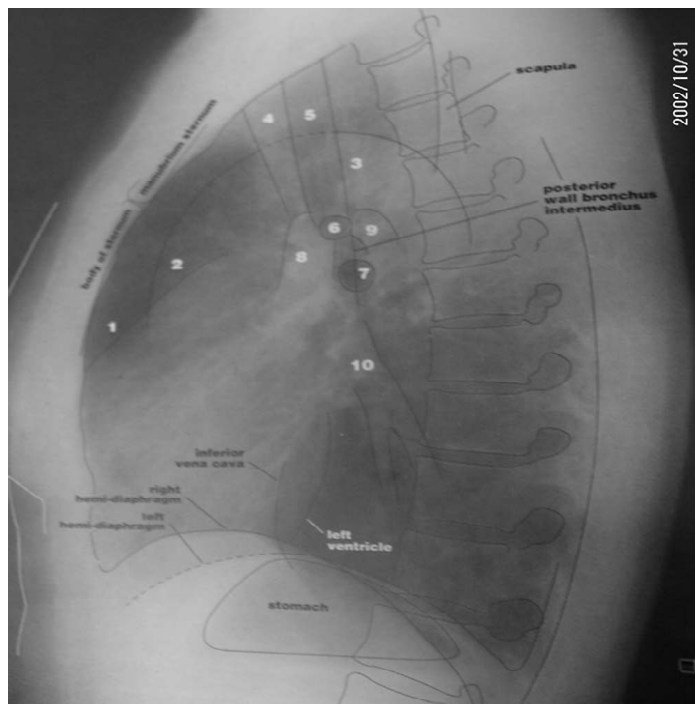
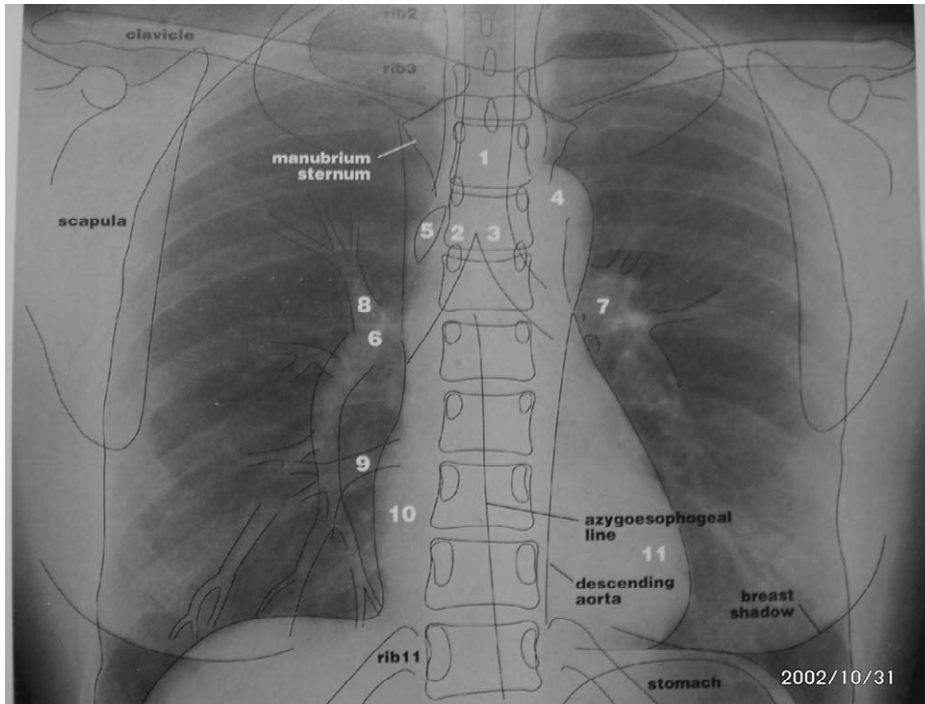
**ب- نیمرخ (Lateral)**

سمت چپ قفسه سینه مجاور فیلم رادیولوژی چسبانیده می شود.

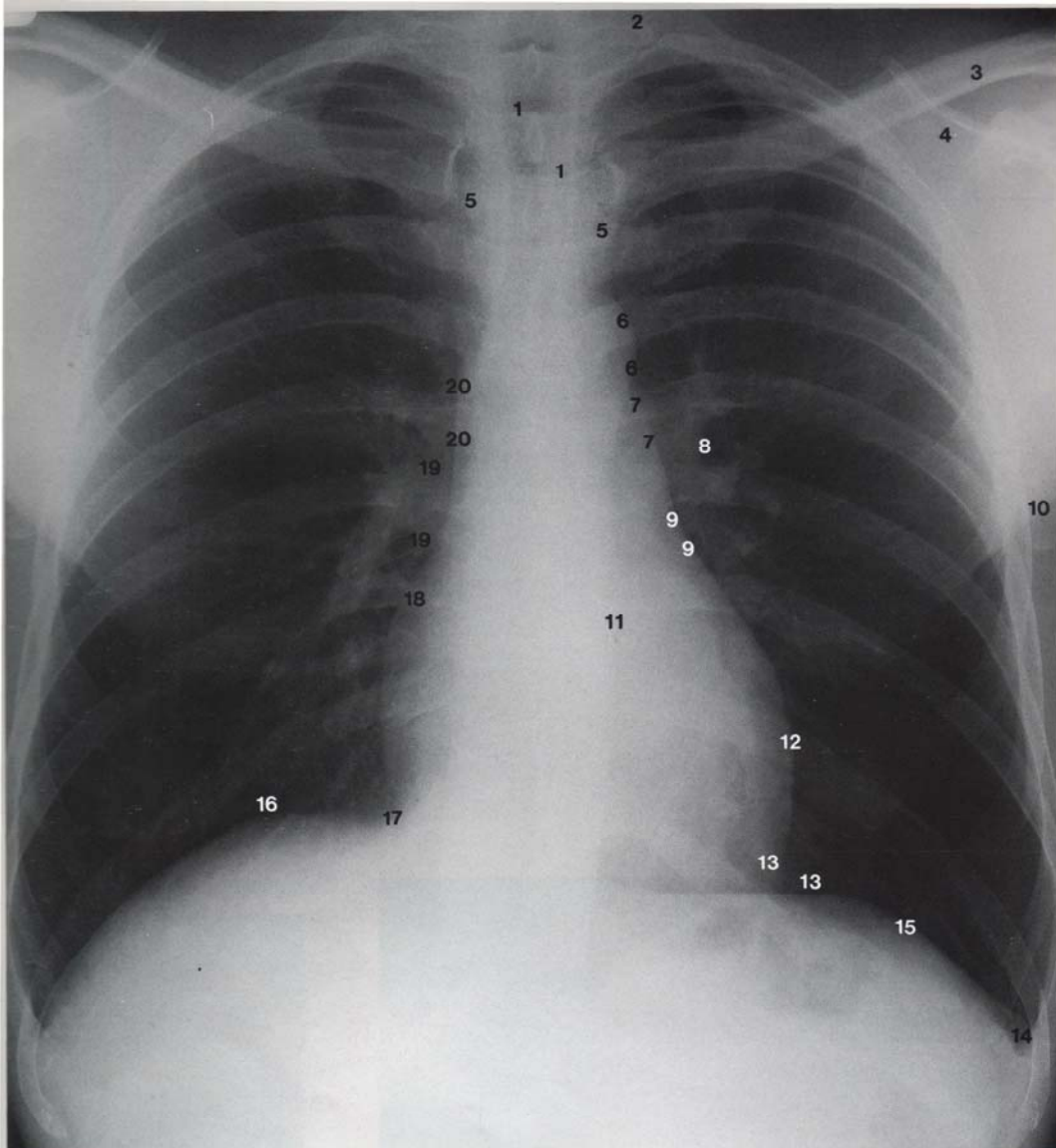
دو فضای **Clear Space** داریم که مربوط به نقاطی است که هر دو ریه در پشت جناغ سینه وپشت قلب با یکدیگر در تلاقی اند. از بین رفتن لوسنسی این فضاها علامت پاتولوژی در آنهاست. از بین رفتن فضای خلف جناغ سینه در توده های مדיاستن قدامی اتفاق می افتد.

دیافراگم ها در تمامی قسمت ها قابل روئیت اند بجز جایی که با قلب در تماس است که در بخش قدامی دیافراگم چپ است.



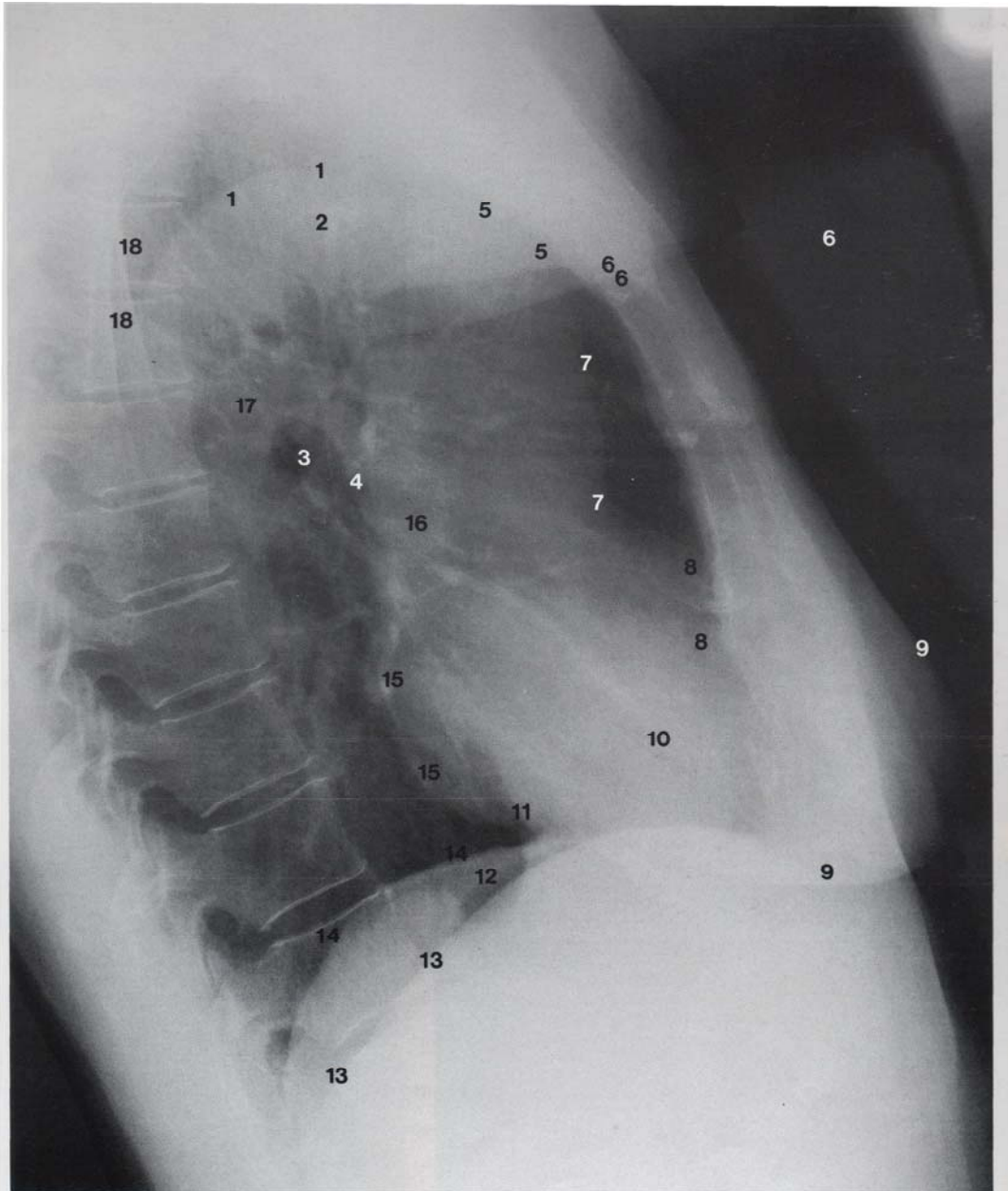






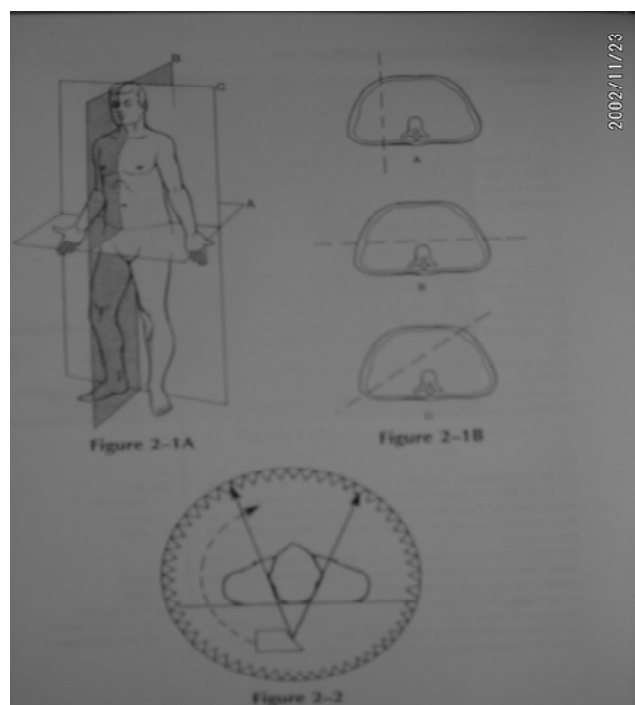
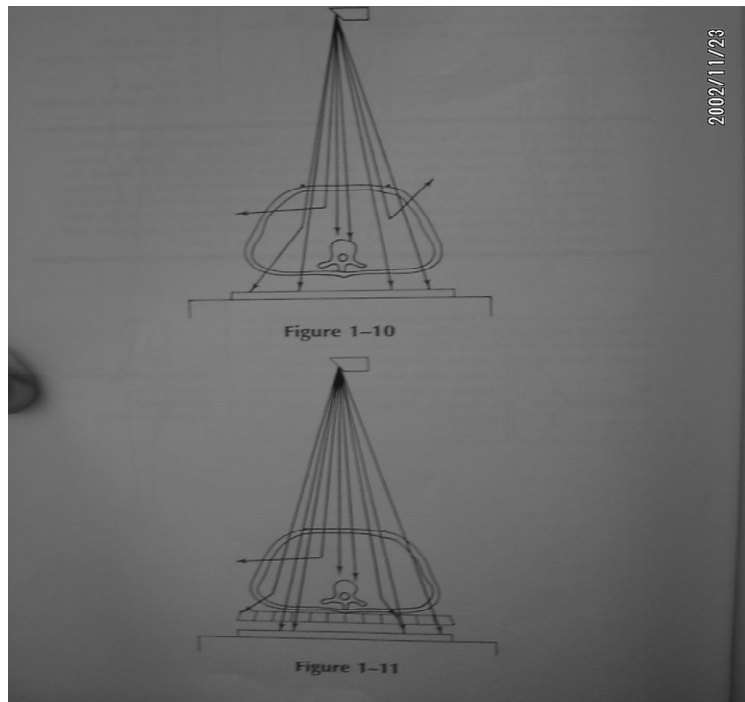
Chest of an adult male. Postero-anterior projection

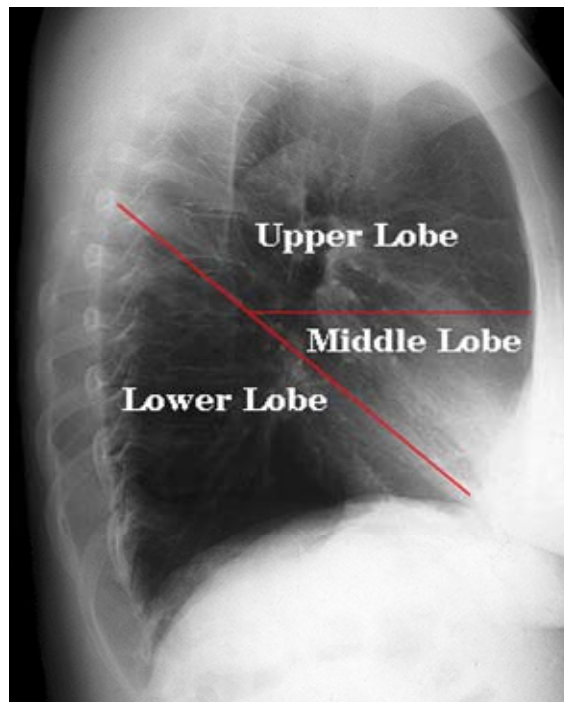
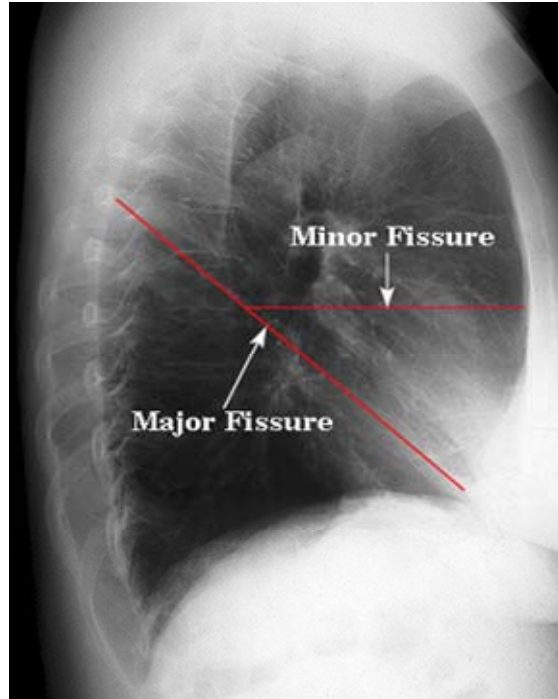
- |  |   |                              |
|--|---|------------------------------|
| 1 Trachea                                | 8 Left pulmonary artery                   | 15 Left } dome of diaphragm  |
| 2 First rib                              | 9 Region of tip of auricle of left atrium | 16 Right } dome of diaphragm |
| 3 Clavicle                               | 10 Anterior axillary fold                 | 17 Inferior vena cava        |
| 4 Spine of scapula                       | 11 Descending aorta                       | 18 Right atrial border       |
| 5 Sternum                                | 12 Border of left ventricle               | 19 Right pulmonary artery    |
| 6 Arch of aorta (aortic knuckle or knob) | 13 Left cardiophrenic angle               | 20 Superior vena cava        |
| 7 Pulmonary trunk                        | 14 Left costophrenic angle                |                              |

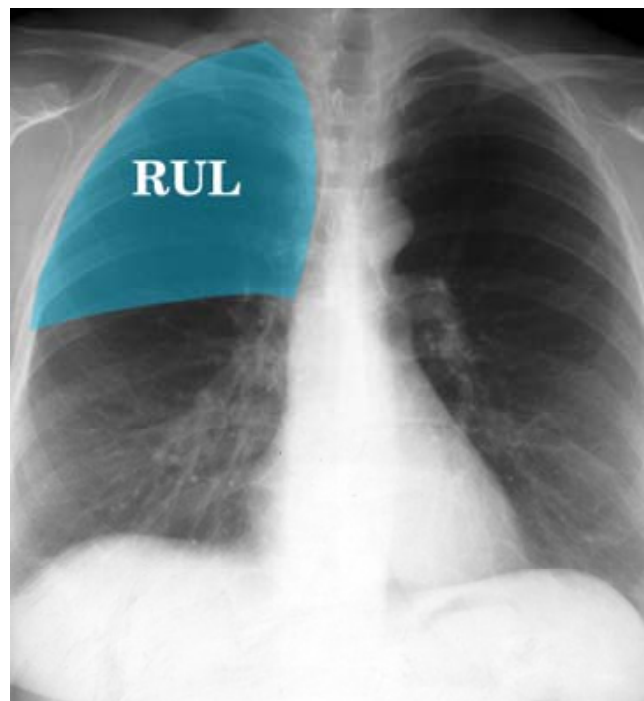
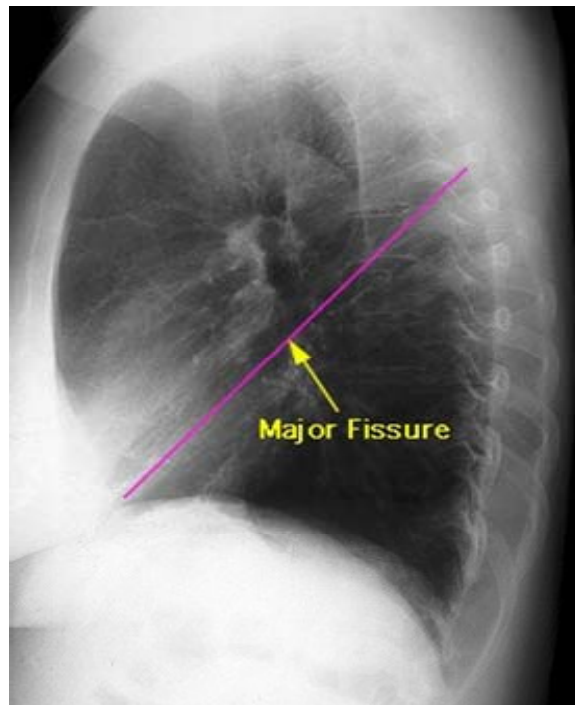


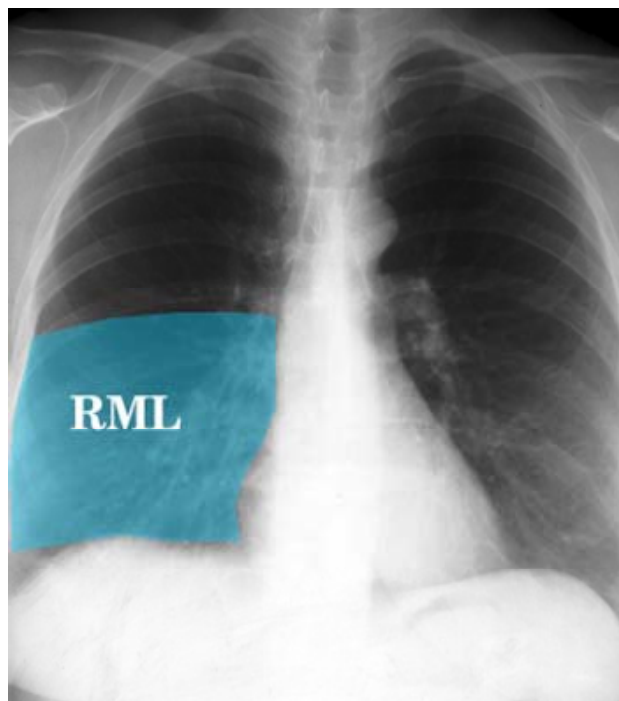
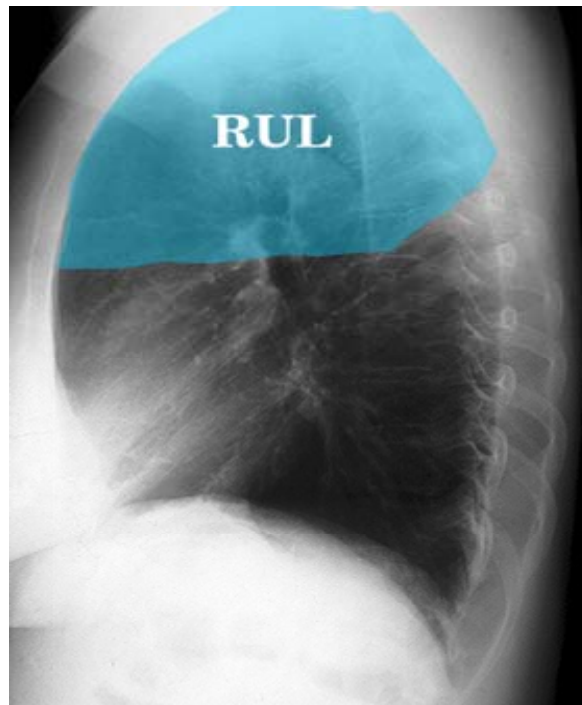
Chest of an adult female. Lateral projection

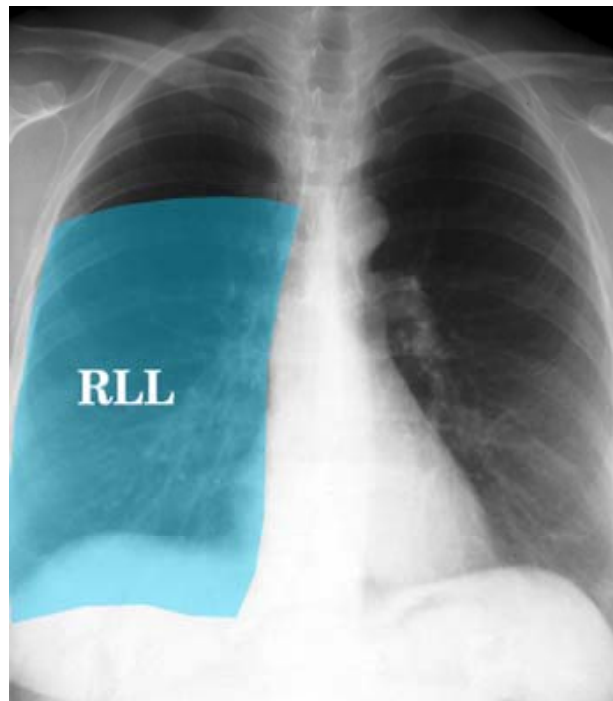
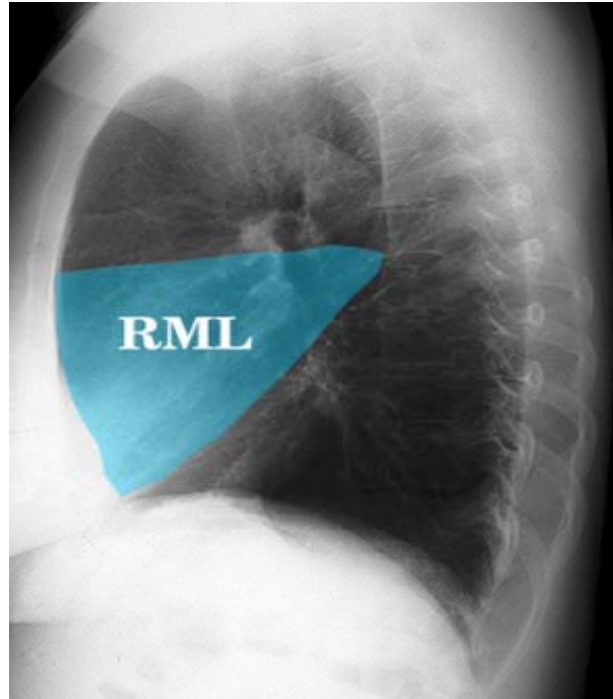
- |  |  |                                  |
|--|--|----------------------------------|
| 1 Arch of aorta (aortic knuckle or knob) | 7 Infundibulum of right ventricle (below) with pulmonary trunk (above) | 13 Right } dome of diaphragm     |
| 2 Trachea                                | 8 Right ventricular border of heart                                    | 14 Left } dome of diaphragm      |
| 3 Left } main bronchus                   | 9 Breast   | 15 Left atrial border of heart   |
| 4 Right } main bronchus                  | 10 Left oblique fissure  | 16 Right } main pulmonary artery |
| 5 Ascending aorta                        | 11 Inferior vena cava  | 17 Left } main pulmonary artery  |
| 6 Soft tissues of upper arm              | 12 Gas in fundus of stomach  | 18 Scapula                       |

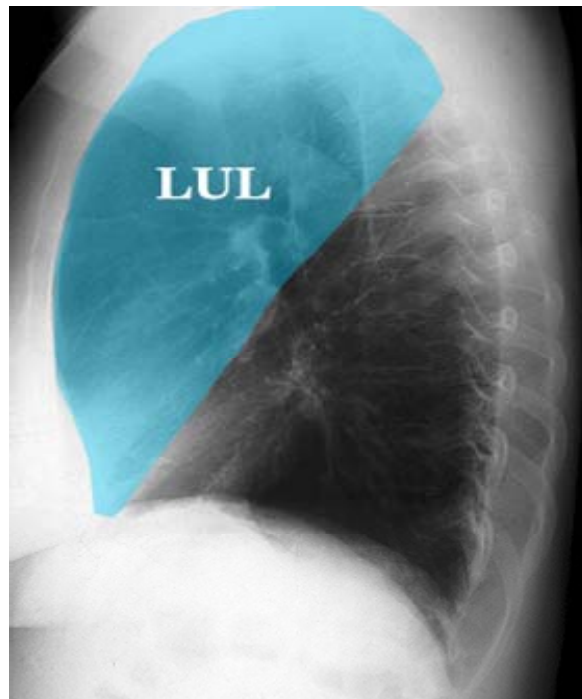
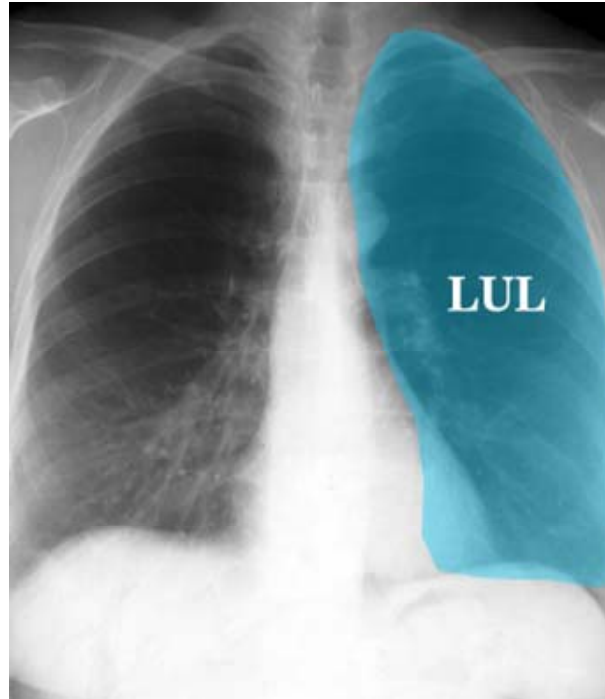




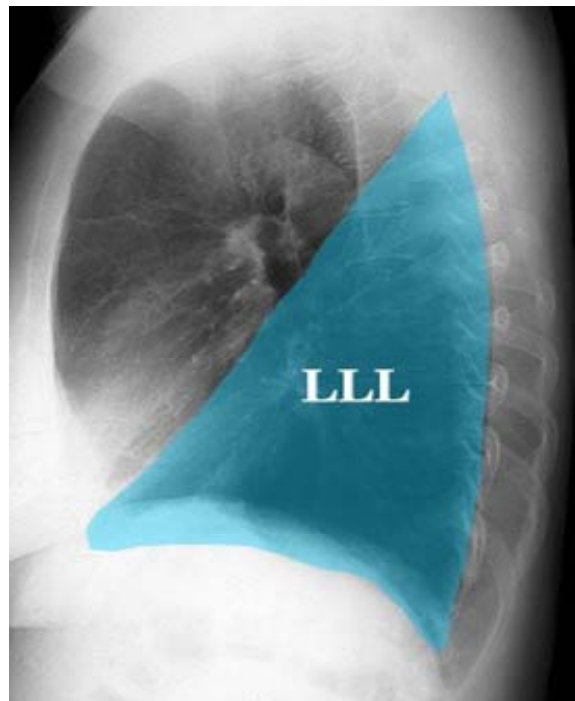
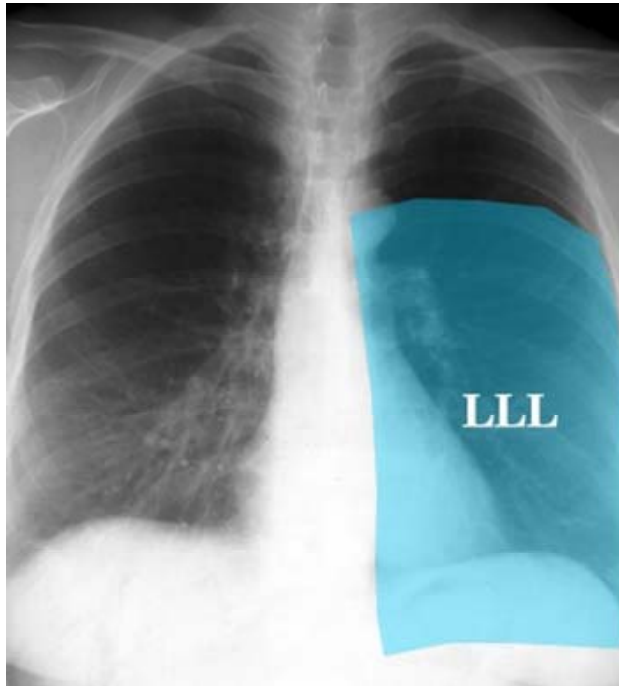










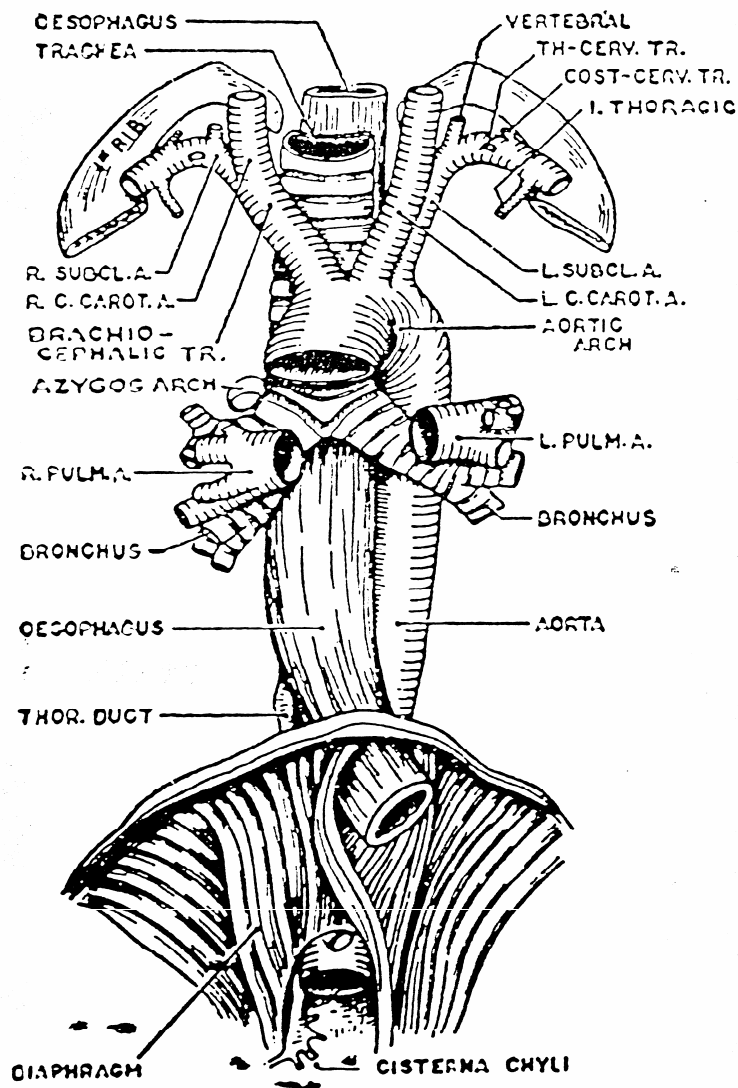


عروق قفسه سینه:

الف- شریانها

**آنورتای توراسیک Thoracic Aorta:**

این شریان ادامه قوس آنورتا در فضای مדיاستن خلفی است شروع آن از سمت چپ کنار تختانی تنه چهارمین مهره سینه ای است مسیر آن در مדיاستن خلفی به طرف پائین و متمایل به راست می باشد و انتهای آن در محاذات مهره دوازدهم سینه ای  $T_{12}$  در محلی است که شریان، دیافراگم را سوراخ کرده تا وارد حفره شکمی شود. (شکل ۱۹)



شکل ۱۹: عناصر موجود در مדיاستن خلفی و مجاورت آنورت سینه ای

**شاخه های آئورتای سینه ای:**

- ۱- شاخه بین دنده ای خلفی برای فضای سوم تا یازدهم بین دنده های خلفی
  - ۲- شریان زیر دنده ای
  - ۳- شریان های برونشی
  - ۴- شاخه های ازوفاژيال که ثلث میانی مری را تغذیه می کند.
  - ۵- شاخه های پریکاردی که به سطح خلفی پریکارد وارد می شود.
  - ۶- شاخه های مدیاستینال برای عقده های لنفاوی وبافت هم بند سست دیواره خلفی مدیاستن.
  - ۷- شریان فرنیک فوقانی
- شریان های فرنیک فوقانی به قسمت خلفی سطح فوقانی دیافراگم آمده وبا شریان های موسکولوفرنیک وپریکاردیوکوفرنیک آناستوموز می دهند.

**نکته بالینی:**

آنوریسم آئورت (آنوریسم کیسه ای شدن یا اتساع موضعی شریان می باشد بطوریکه محل اتساع با داخل مجرای شریانی در ارتباط باشد) یا اتساع موضعی شریان آئورت ممکن است منجر به فشار بر روی ساختمانهای شود که با محل اتساع مجاورت دارد.

**تنه شریان ریوی Pulmonary Truncus:**

تنه شریان ریوی محتوی خون بدون اکسیژن است وخون را برای تصفیه به ریه ها می آورد طول آن ۵ سانتی متر است از قسمت فوقانی بطن راست شروع شده و تا زیر قوس آئورتا ادامه یافته ودر آنجا به دو شاخه راست وچپ تقسیم میشود در ابتدا درجلوی آئورت صعودی است در طرفین آن دو شریان کروناری راست وچپ واقع شده اند. ابتدا همراه با شریان آئورت در داخل پریکارد است. در محاذات سطح خلفی استرنوم در حدود زاویه استرنال(لوئیس) به دو شریان ریوی راست وچپ تقسیم می شود.

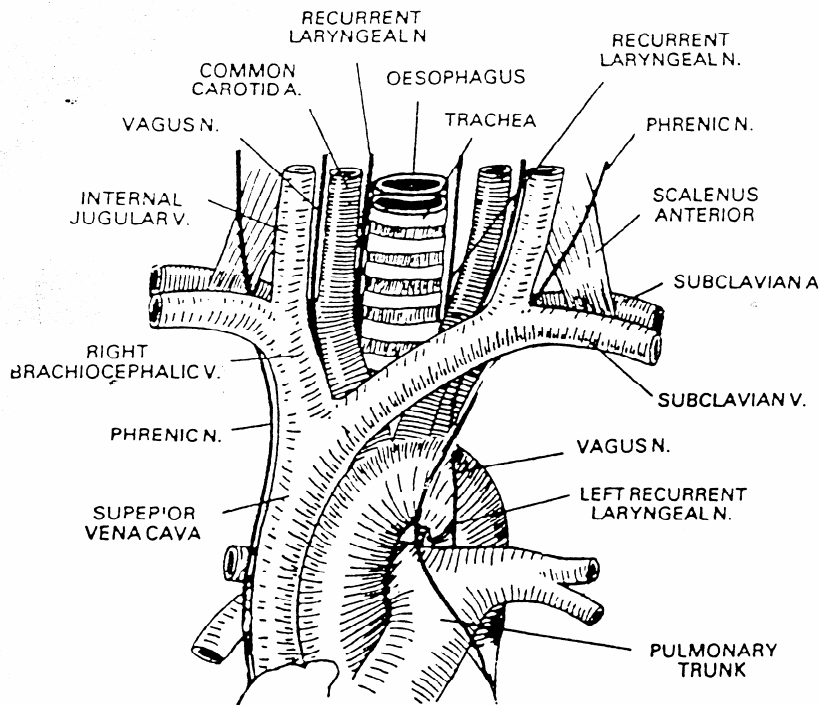
**شریان ریوی راست:** طول آن از شریان ریوی چپ بیشتر و در حدود ۵ سانتی متر است در طول مسیر خود در جلو با آئورتای صعودی و ورید اجوف فوقانی و در عقب ومحل دوشاخه شدن نای و برونش راست مجاورت دارند قبل از ورود به ناف ریه به دو شاخه فوقانی وتحتانی تقسیم می شود شاخه فوقانی به لوب فوقانی وشاخه تحتانی به لوبهای میانی وتحتانی ریه راست خون می رساند.(شکل ۱۹)

**شریان ریوی چپ:** طول آن در حدود ۳ سانتی متر است از جلو و سپس از بالای برونش چپ عبور می کند در بالای دهلیز چپ ودر زیر قوس آئورت به مسیر خود ادامه می دهد و پس از عبور از ناف ریه چپ به دوشاخه فوقانی وتحتانی تقسیم می شود. در هنگام عبور از پائین قوس آئورت بین این دو رباط شریانی وجود دارد.

**ب- ورید های قفسه سینه:****ورید اجوف فوقانی:**

ورید اجوف فوقانی خون وریدی نیمه فوقانی بدن و سرگردن را به دهلیز راست بر می گرداند این ورید به وسیله یکی شدن دو ورید براکیوسفالیک راست وچپ در پشت کنار تحتانی اولین غضروف دنده ای راست نزدیک استخوان جناغ تشکیل می شود هر ورید براکیوسفالیک درپشت مفصل استرنوکلاویکولر سمت خود از ترکیب وریدهای ژوگولار داخلی وساب کلاوین تشکیل

میشود بنابر این در مجموع خون اندام فوقانی و سر و گردن و توراخس و فضاهای بین دنده ای به ورید اجوف فوقانی ریخته و از طریق این ورید به دهلیز راست می ریزند. (شکل ۲۰)

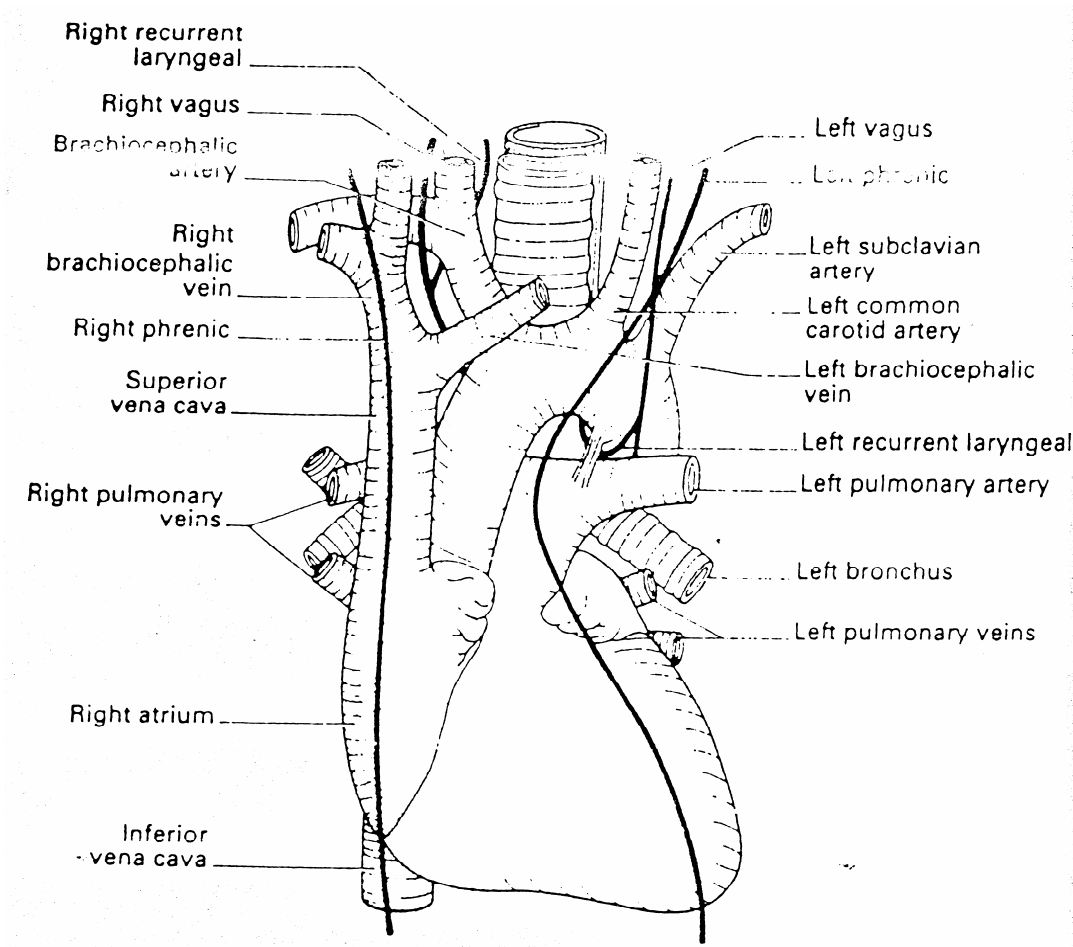


شکل ۲۰: عناصر موجود در مדיاستن فوقانی

طول وناکاواسوپریور در حدود ۷ سانتی متر و قطر آن ۱/۳ سانتی متر است. این ورید پس از تشکیل در محاذات غضروف دنده ای سوم از قسمت فوقانی دهلیز راست وارد آن می شود. از آنجا که خون را در جهت نیروی جاذبه به پائین می آورد و خون نمی تواند بر خلاف نیروی جاذبه عمل نموده و به داخل ورید (به سمت بالا) برگردد این ورید دریچه ندارد. (شکل ۲۱)

#### نکات بالینی:

- ۱- وقتی وناکاواسوپریور در بالای محل وارد شدن آزیگوس دچار انسداد شود خون نیمه فوقانی بدن از طریق ورید آزیگوس به قلب بر میگردد وریدهای سطحی و بین دنده ای در داخل ناودان دنده ای اتساع پیدا میکنند.
- ۲- وقتی که ورید اجوف فوقانی در زیر محل ورود آزیگوس دچار انسداد شود خون از طریق ورید اجوف تحتانی به ورید فمورال برمی گردد و وریدهای ناحیه توراخس و شکم اتساع می یابند (ورید سطحی که ورید توراخس یک خارجی را به ورید اپی گاستریک سطحی ارتباط می دهد به نام ورید توراکو اپی گاستریک می باشد).



شکل ۲۱: قلب و عروق بزرگ آن و اعصاب واگ فرنیک

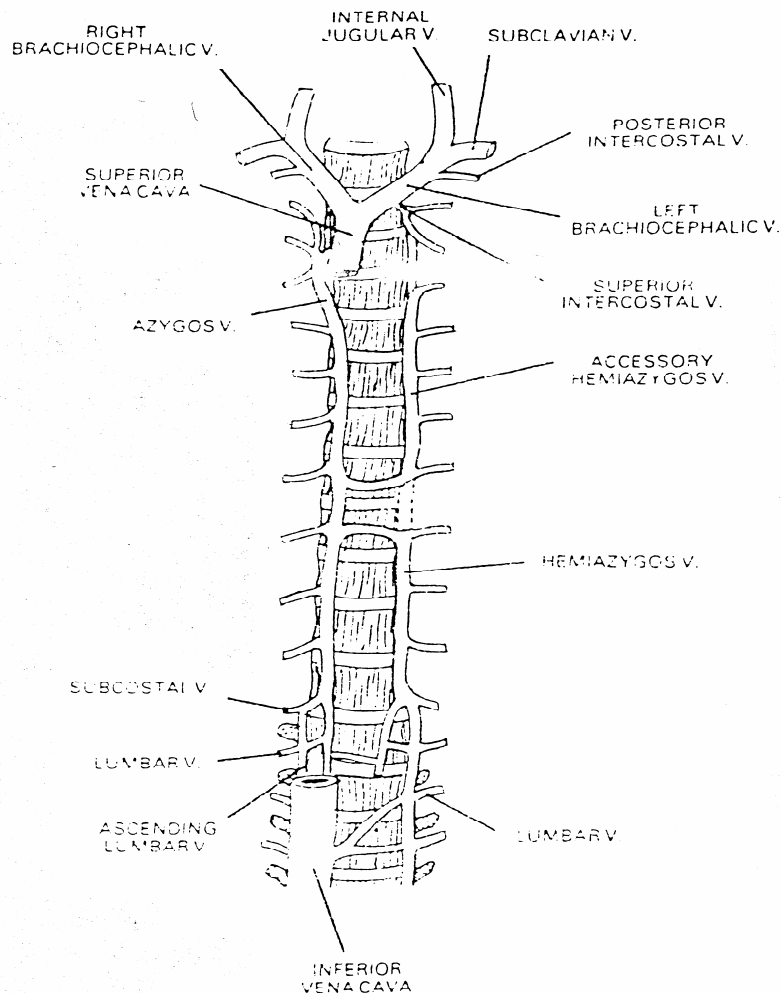
### ورید اجوف تحتانی Vena Cava Inferior :

این ورید خون اندام تحتانی و حفره شکمی را به قلب بر میگرداند از اجتماع ورید های ایلیاک مشترک راست و چپ ایجاد می شود و در طرف راست ستون فقرات به بالا می آید و پس از سوراخ کردن دیافراگم (در محاذات مهره هشتم سینه ای) وارد قسمت تحتانی دهلیز راست می شود. قسمت سینه ای این ورید بسیار کوتاه بوده و توسط پریکارد لیفی پوشیده شده است این ورید در طرف خارج با عصب فرنیک راست مجاورت داشته و توسط پریکارد از عصب جدا میگردد در محلی که به قلب تخلیه می شود دارای یک دریچه نیمه هلالی Semilunar Valve به نام دریچه استاشی می باشد. (شکل ۱۹ و ۲۱)

### ورید آزیگوس The Azygos Vein :

این ورید خون جدار توراکس و ناحیه فوق کمری را برمیگرداند و دو ورید اجوف فوقانی و اجوف تحتانی را به یکدیگر ارتباط می دهد. ورید آزیگوس در قسمت فوقانی دیواره شکم و در مדיاستن خلفی سیر میکند (آزیگوس به معنای فرد و فقط در سمت راست است) تغییر شکل ورید آزیگوس ممکن است به یکی از طرق زیر باشد:

- ۱- از نظر جنین شناسی این ورید بایستی در سطح خلفی ورید اجوف تحتانی نزدیک محل ورود وریدهای کلیوی ایجاد شده باشد اگر اینگونه باشد این ورید را ورید آزیگوس کمری می نامند.
  - ۲- در صورت وجود نداشتن ورید آزیگوس کمری ورید آزیگوس از طریق یکی شدن وریدهای کمری بالا رو ورید ساب کوستال در محاذات مهره T<sub>۱۲</sub> تشکیل می شود.
  - ۳- گاهی نیز ممکن است ورید آزیگوس از اولین ورید کمری طرف راست ویا ازورید کلیوی راست مبدأ گیرد.
- ورید آزیگوس کمری Lumbar Azygos Vein در جلوی مهره اول کمری بالا می رود از طریق سوراخ آئورتیک دیافراگم ویا سوراخ نمودن ستون راست دیافراگم وارد توراکس می شود. در جلوی مهره دوازدهم سینه ورید آزیگوس خون یک ورید بزرگ را دریافت می کند( این ورید از پیوند وریدهای ساب کوستال راست کمری بالا رو تشکیل می شود) ورید آزیگوس به بالا صعود کرده تا اینکه در محاذات مهره چهارم سینه T<sub>۴</sub> در بالای ریشه ریوی راست قوس زده وبه سطح خلفی ورید اجوف فوقانی وارد می شود.(شکل ۲۲)



شکل ۲۲: وریدهای آزیگوس و همی آزیگوس

### نکته بالینی:

در انسداد ورید اجوف فوقانی ورید آزیگوس کانال اصلی است که از طریق آن خون نیمه فوقانی بدن به قسمت‌های دیگر ورید اجوف فوقانی که انسداد ندارد و یا به ورید اجوف تحتانی می‌رود.

### ورید همی آزیگوس Hemiazygos Vein :

این ورید قرینه نیمه تحتانی ورید آزیگوس است که ممکن است از ورید کلیوی چپ یا از طریق یکی شدن ورید کمری بالاروچپ و ورید ساب کوستال چپ ایجاد شود ورید همی آزیگوس دیافراگم را سوراخ نموده و در سمت چپ ستون مهره‌ها صعود می‌کند و آئورت از روی آن عبور می‌کند. (شکل ۲۲)

در محاذات مهره نهم سینه‌ای این ورید به طرف راست متمایل شده و از پشت آئورت، ازوفاگوس، مجرای توراسیک عبور نموده و به ورید آزیگوس می‌پیوندد.

### لنف قفسه سینه:

برای بررسی چگونگی انتقال لنف قفسه سینه عروق لنفاوی و گره‌های لنفاوی این منطقه را به دو دسته عروق لنفاوی جدار قفسه سینه و عروق لنفاوی محتویات قفسه سینه تقسیم می‌کنیم:

الف: عقده‌های لنفاوی جدار قفسه سینه به سه دسته تقسیم می‌شود:

۱- عقده‌های لنفاوی توراسیک داخلی (اطراف جناغ Para Sternal) این عقده در طرفین جناغ و در مسیر عروق

توراسیک داخلی واقع شده و لنف قسمت قدامی قفسه سینه و قسمت داخلی پستان مقابل را دریافت می‌کند.

۲- عقده‌های لنفاوی جدار خلفی (فضای بین دنده‌ای خلفی) این گره‌ها لنف جدار طرفی و خلفی قفسه سینه را

جمع‌آوری نموده و به ابتدای مجرای سینه یعنی پکه Cysternachyli می‌برند.

۳- عقده‌های لنفاوی و دیافراگماتیک: که به سه دسته قدامی - میانی - خلفی به گره‌های پارا آئورتیک می‌ریزند.

ب: عقده‌های لنفاوی محتویات قفسه سینه به سه دسته تقسیم می‌شوند.

۱- عقده‌های لنفاوی براکیوسفالیک: این گره‌ها در مسیر وریدهای براکیوسفالیک واقع شده‌اند لنف محتویات مدیاستینوم فوقانی نظیر تیموس، و غیره را دریافت می‌کنند. عروق و ابران آنها به گره‌های تراکتوبرونکیال می‌ریزند.

۲- عقده‌های لنفاوی مدیاستینوم خلفی: این عقده‌ها در اطراف مری و آئورت‌های نزولی واقع شده و لنف محتویات مدیاستین خلفی از جمله مری و دیافراگم را دریافت می‌کنند.

۳- عقده‌های لنفاوی اطراف نای و برونش (تراکتوبرونکیال) این عقده‌ها لنف ریه‌ها نای، برونش و قلب را دریافت می‌کنند و به ۵ دسته تقسیم می‌شوند:

۱- گره‌های پاراتراکتال که در اطراف نای واقع شده‌اند.

۲- گره‌های تراکتوبرونکیال فوقانی - این گره‌ها در سمت راست و سمت چپ، در زوایای بین برونش‌های راست و چپ با نای، واقع شده‌اند.

۳- گره‌های تراکتوبرونکیال تحتانی - که در زیر محل دوشاخه شدن نای واقع شدن نای واقع شده‌اند.

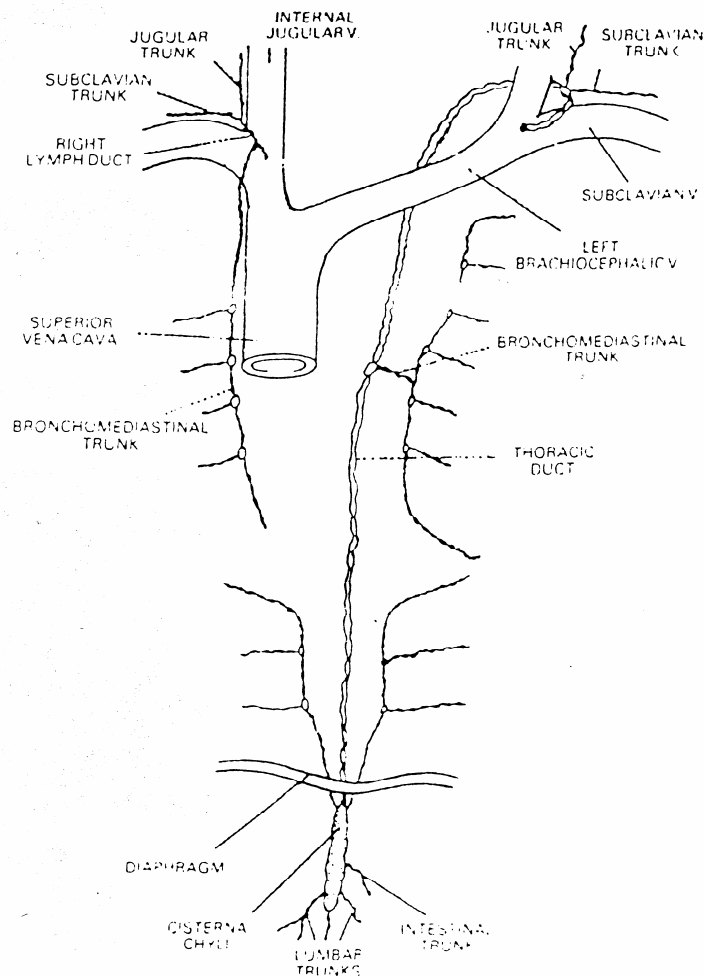
۴- گره‌های برونکوپولموناری در ناف ریه واقع شده‌اند.

۵- گره‌های ریوی که در بافت ریه در مجاورت تقسیمات برونش اصلی واقع شده‌اند لنف چهار گروه اخیر به عقده لنفاوی پاراتراکتال تخلیه می‌شوند و از آنجا به عقده‌های لنفاوی پاراسترنال و براکیوسفالیک برده می‌شوند. در اثر یکی شدن لنف این دو دسته عقده‌های لنفاوی، تنه برونکو مدیاستینال ساخته شده که در طرف راست به مجرای لنفاوی راست و در طرف چپ به مجرای سینه‌ای می‌ریزند. (البته در اکثر موارد لنف تنه لنفاوی مستقیماً به محل اتصال وریدهای ژوگولار داخلی و تحت ترقوه‌ای تخلیه می‌شود).

**مجرای سینه ای Thoracic duct:**

بزرگترین مجرای لنفاوی بدن است این مجرا لنف تمام بدن به استثنای نیمه راست سر و گردن ، اندام فوقانی راست، نیمه راست قفسه سینه، ریه راست و نیمه راست قلب را جمع آوری نموده واز ناحیه فوقانی شکم تا قاعده گردن ادامه می یابد و به علت درپچه های زیادی که دارد ظاهر آن بندبند است.

طول آن در حدود ۴۵ سانتی متر و قطر داخلی آن در انتها در حدود ۵ میلی متر است قطر مجرا در ناحیه میانی تنگ تر می شود. مجرای توراسیک در محاذات مهره دوازدهم سینه T<sub>۱۲</sub> از انتهای Cystenachyli شروع شده و از طریق سوراخ آئورتیک وارد قفسه سینه می شود. سپس در مدیاستینوم خلفی از راست به چپ رفته و در محاذات مهره دهم سینه ای T<sub>۱۰</sub> قرار می گیرد، این مجرا در مدیاستینوم فوقانی در کنار چپ مری تا قاعده گردن صعود می کند. در گردن در محاذات زائده عرضی مهره هفتم گردنی قوسی به خارج می زند، سپس به پائین آمده و پس از عبور از جلوی اولین قسمت شریان تحت ترقوه ای به محل ملتقای ورید تحت ترقوه ورید ژوگلار داخلی در طرف چپ تخلیه می شود. (شکل ۹)



شکل ۹: مجرای سینه ای و مجرای لنفاوی راست



### مدیاستن و تقسیمات آن:

قبل از بحث مورد دستگاه تنفس تقسیمات قرار دادی فضای قفسه سینه را مورد بررسی قرار می دهیم، فضای داخل قفسه سینه را به دو منطقه طرفی و میانی تقسیم می کنیم. مناطق طرفی توسط ریه و پرده جنب مربوط به آنها اشغال می شود. منطقه میانی که بین دو کیسه جنب (بین دو لایه پلورای مدیاستینال) محدود است مدیاستینوم نامیده می شود حدود آن عبارت است از

از جلو : جناغ Sternum

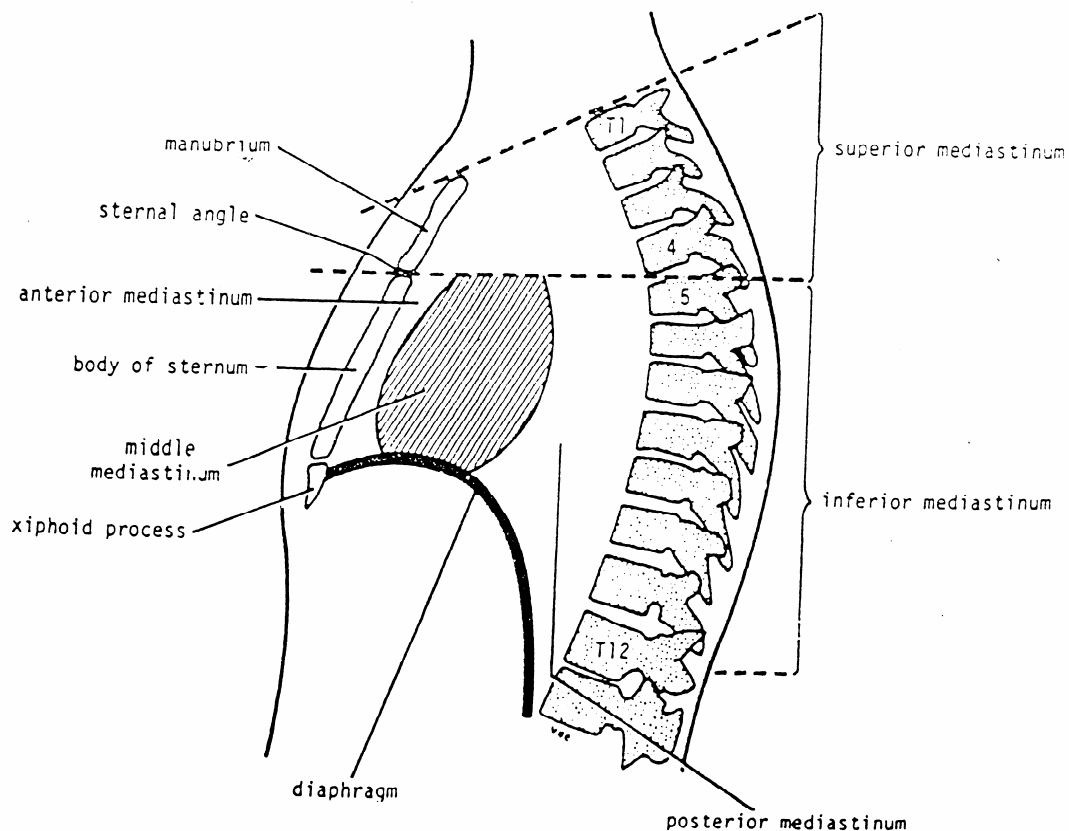
از عقب : ستون مهره ها Vertebral Column

از بالا : سوراخ فوقانی. توراکس

از پایین : دیافراگم

از طرفین : پلورای مدیاستینال

حال اگر یک صفحه فرضی ( عرضی ) از زاویه جناغی عبور دهیم آن قسمت از مدیاستینوم که در بالای این صفحه است مدیاستینوم فوقانی و آنچه در زیر آن صفحه قرار می گیرد به نام مدیاستینوم تحتانی خوانده می شود. (شکل ۲۳)



شکل ۲۳: مدیاستینوم و تقسیمات آن

**حدود فضای مדיاستینوم فوقانی:**

- از جلو: دسته جناغ
- از عقب: ۴مهره اول سینه ای
- از بالا: صفحه ای که از محاذات سوراخ فوقانی توراکس عبور کند.
- از پایین: صفحه فرضی که از زاویه استرنال عبور می کند.

**محتویات مדיاستن فوقانی:**

- عضلات: مبدأ عضلات استرنو تیروئید و استرنو هیوئید
- شراین: ۱- قوس آئورتا ۲- شریان براکیوسفالیک ۳- شریان کاروتید مشترک چپ ۴- شریان زیر ترقوه ای چپ
- وریدها: ۱- وریدهای براکیوسفالیک راست و چپ ۲- قسمت فوقانی ورید اجوف فوقانی
- اعصاب: ۱- واگوس ۲- فرنیک ۳- اعصاب قلبی ۴- عصب راجعه حنجره ای چپ
- بافتهای لنفاوی و عروق لنفاوی: ۱- تیموس ۲- مجرای سینه ای ۳- گره های لنفاوی پاراتراکتال و تراکتوبرانکیال و براکیوسفالیک
- ساختمان های لوله ای: ۱- مری ۲- نای

**تقسیمات مדיاستن تحتانی:**

- مדיاستن تحتانی توسط کیسه پریکارد به ۳ ناحیه کوچکتر تقسیم می شود: فضای جلوی پریکارد را مדיاستن قدامی، پریکارد و محتویات آن مדיاستن میانی و فضائی که در پشت کیسه پریکارد واقع شده و مדיاستن خلفی نامیده می شود.
- محتویات مدياستن قدامی:
- ۱- لیگامانهای استرنو پریکاردیال ۲- دو تا سه گره لنفاوی ۳- قسمت تحتانی تیموس ۴- شاخه ریز مدياستینال شریان توراسیک داخلی ۵- بافت هم بند سست.

**مدياستن میانی Middle Mediastinum**

این فضا شامل پریکارد و محتویات آن می باشد.

محتویات مدياستن میانی:

- قلب
- شراین: شریان هایی که شروع آن در داخل پریکاردیوم است: ۱- آئورتای صعودی ۲- تنه شریان ریوی ۳- شروع هر دو شریان ریوی.
- وریدها: ۱- نیمه تحتانی ورید اجوف فوقانی ۲- قسمت انتهائی ورید آزیگوس ۳- وریدهای ریوی.
- راست و چپ :
- اعصاب: ۱- فرنیک ۲- شبکه عمقی قلبی
- گره های لنفاوی تراکتوبرونکیال
- محل دو شاخه شدن تراشه به دو برونش راست و چپ

**مدياستن خلفی و محتویات آن:**

این فضا در پشت پریکارد واقع شده و حدود آن عبارت است از:

- جلو: پریکاردیوم و محل دو شاخه شدن تراشه  
 عقب: ۸ مهره سینه ای تحتانی و دیسک بین مهره ای آنها  
 طرفین: پلورای مדיاستینال  
 محتویات مדיاستن خلفی یه شرح زیر است:  
 - شرائین: ائورتای سینه ای نزولی و شاخه های آن  
 - وریدها: ۱- ورید آزیگوس ۲- ورید همی آزیگوس ۳- ورید همی آزیگوس فرعی  
 - اعصاب: ۱- واگ ۲- اعصاب اسپلانکنیک (بزرگ و کوچک) ۳- زنجیره سمپاتیک (۸ گانگلیون تحتانی سینه ای)  
 - عروق و گره های لنفاوی: ۱- گره های لنفاوی مדיاستینال خلفی ۲- مجرای توراسیک  
 - عناصر لوله ای: مری سینه ای که طولیترین قسمت مری است در مדיاستن خلفی واقع شده است.

### نکات بالینی:

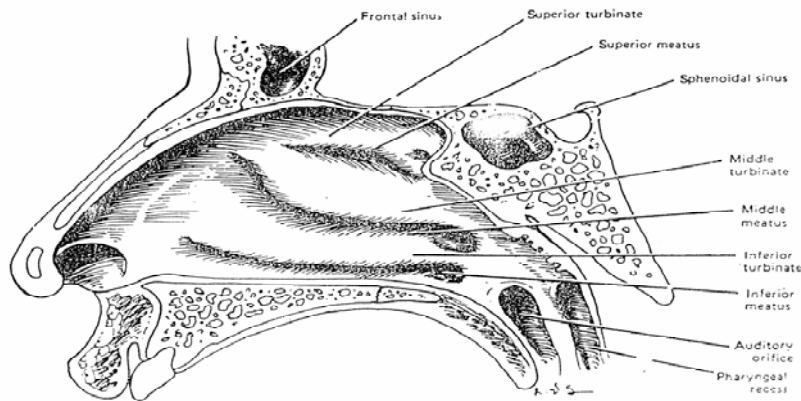
- ۱- فشار روی ساختمانهای تشریحی موجود در فضای میان سینه بوسیله هر عاملی مانند تومور منجر به بروز یک سری علائم می شود مهمترین این علائم عبارتند از:  
 الف: ایجاد انسداد در ورید اجوف فوقانی و عدم تخلیه خون وریدی نیمه فوقانی بدن  
 ب: فشار روی تراشه که منجر به تنگی نفس (دیسپنه) و سرفه می شود.  
 ج: فشار بر روی مری که منجر به عدم بلع می شود (دیسفاژی) **Dysphagia**  
 د: فشار بر روی عصب راجعه حنجره ای چپ منجر به گرفتگی و خشونت صدا می شود.  
 ه: فشار بر روی عصب فرنیک در یک طرف که منجر به فلج دیافراگم در همان طرف می شود.  
 مهمترین عللی که موجب بروز علائم فوق می شوند عبارتند از:  
 ۱- تومورهای بدخیم ریه ، بیماری لنفوم که منجر به بزرگ شدن گره های لنفاوی داخل مדיاستن می شوند.  
 ۲- مقدار کمی بافت همبند سست بین ارگانهای متحرک در مדיاستینوم وجود دارد لذا وجود این بافت همبند اجازه رشد تومور یا جمع شدن مایع را در هنگام التهاب می دهد.  
 ۳- در مדיاستن فوقانی وریدهای بزرگ در سمت راست و شریان ها در سمت چپ واقع شده اند و از طرفی ورید ها در مواقعی که دارای جریان خون زیاد می شود اتساع پیدا نموده و حجم بیشتری را اشغال می کنند ( در صورتیکه شریان ها به اندازه وریدها متسع نمی شود) بنابراین در سمت راست مدياستن فوقانی همواره یک فضای مرده **Dead Space** وجود دارد و از این رو تومورها یا مایعات می توانند در این قسمت از مدياستینوم جای گیرند.

### دستگاه تنفس: Respiratory System

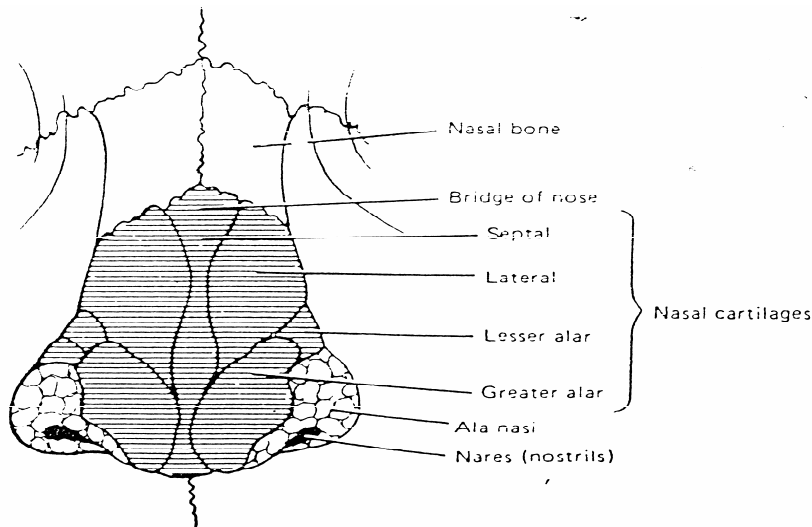
دستگاه تنفس ، وظیفه تبادل گازها را با خون به عهده دارد، قسمت اصلی این دستگاه دو عضو به نام ریه ها می باشند. بقیه قسمت‌های سیستم تنفس مربوط به راه‌های هدایت هوای تنفسی هستند.  
 اعضای سیستم تنفس عبارتند از: حفرات بینی **Nasal Cavitis** ، حلق **Pharynx** ، حنجره **Larynx** ، نای **Trochea** ، ریه ها **Lungs** .

**حفرات بینی (Nasal Cavitis):**

بینی از دو حفره که توسط دیواره ای به نام سپتوم از هم جدا می شوند، تشکیل شده است بینی شامل یک استکت غضروفی استخوانی است که بین پوست، و مخاط قرار دارد. سطح خارجی بینی توسط پوست صورت و سطح داخلی توسط مخاط پوشیده شده است قسمت اعظم این مخاط، مخاط تنفسی است که عروق خونی فراوان دارد. در قسمت سقف بینی مخاط زرد رنگ بویایی زوائد استخوانی نازکی به داخل بینی به نام شاخک بر آمده می شود که روی این زوائد استخوانی بوسیله مخاط بینی پوشیده شده و باعث افزایش سطح مخاط بینی می شوند. تنفس از طریق بینی سه مزیت دارد: ۱- هوای تنفسی از طریق مخاط بینی گرم می شود. ۲- هوای تنفسی در اثر ترشحات مخاط بینی مرطوب می شود. ۳- موهای بینی ذرات خارجی را جذب نموده و مانع از عبور آنها می شوند. علاوه بر آن مخاط بویایی مانع تنفس گازهای سمی می شود. سوراخهای بینی در عقب به حلق باز می شوند. (شکل A ۲۴ و B ۲۴)



شکل A ۲۴: مقطع ساجیتال حفره بینی سمت راست



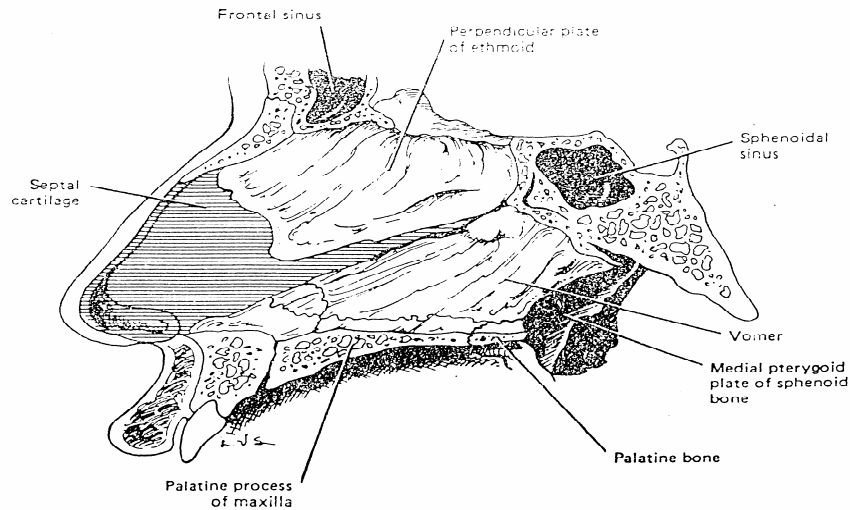
شکل B ۲۴: نمای قدامی غضروفهای بینی

غضروفهای بینی:

غضروفهای مهم بینی عبارتند از: دو جفت غضروف زوج و یک غضروف فرد که به بیان مختصر آن می پردازیم:  
 ۱ - غضروفهای طرفی یا Lateral Cartilage (دو تا) ۲- غضروف پره بینی که بصورت حلقه سوراخ بینی را در بر میگیرد  
 alar cartilage (دو تا) ۳- غضروف دیواره بینی (Septal cartilage)

استخوانهای بینی:

استخوانهای تشکیل دهنده بینی شامل: ۱- استخوانهای نازال یا استخوان بینی ۲- استخوان پرویزنی یا Ethmoid که در ساختمان سپتوم بینی و هم در تشکیل جدار طرفی بینی و هم در تشکیل سقف بینی شرکت دارد. در تیغه وسط بینی دو استخوان و یک غضروف شرکت دارد. الف: تیغه عمودی استخوانی پرویزنی. ب: در زیر تیغه عمودی استخوان پرویزنی استخوان Vomer یا تیغه بینی قرار دارد. ج: در جلو غضروف تیغه بینی (شکل ۲۵)



شکل ۲۵: برش ساجیتال حفره بینی سمت راست (بادیواره وسط بینی)

مخاط بینی دو نوع است:

۱- مخاط قرمز رنگ به نام مخاط تنفسی که به خاطر عروق فراوان قرمز رنگ است و غدد ترشحاتی دارد که ۳ عمل آن قبلاً گفته شد.

۲- مخاط زرد رنگ بینی ساختمان عصبی داشته والیاف نورون های آن از تیغه غربالی به پیاز بویایی و از آنجا به مغز می روند. در اثر شکستن تیغه غربالی حس بویایی دچار اختلال می شود که به آن Anosmia (عدم حس بویایی) بو گویند. در عقب بینی سوراخهایی وجود دارد که به حلق بازمی شوند به سوراخهای قدامی بینی Nostril و به سوراخهای خلفی بینی Choana گویند.

**عروق - و اعصاب بینی:**

حفرات بینی عمدتاً از شاخه های شریان ماکزیلاری خون می گیرند، مهمترین شریانی که به حفرات بینی خون رسانی می کند شریان اسفئوپالاتین (شاخه انتهایی شریان ماکزیلاری) می باشد که از طریق سوراخ اسفئوپالاتین وارد حفرات بینی می شود این شریان در دهلیز بینی با شاخه ای از شریان لیبی فوقانی (شاخه ای شریان فاسیال) آناستوموز پیدامیکند و این عمل در بسیاری از

موارد دچار خونریزی می شود. (epistaxis)، وریدهای بینی در زیر مخاط آن تشکیل یک شبکه غنی وریدی تشکیل می دهند که همراه شریانهای همانم خود به وریدهای مربوطه تخلیه می شوند. لنف قسمت انتهاییه و استبول بینی به عقده های لنفاوی تحت فکی تخلیه میشود بقیه لنف حفرات بینی به عقده های لنفاوی عمقی گردن تخلیه می شوند.

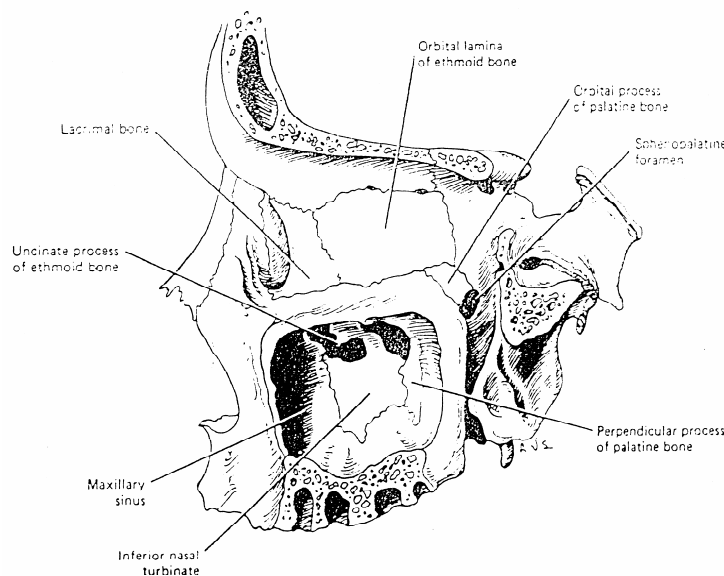
حس عمومی بینی از شاخه های اعصاب افتالمیک و ماکزیلاری زوج پنجم مغزی تأمین می شود. حسن بخش قدامی حفرات بینی از عصب اتموئیدال قدامی (شاخه عصب افتالمیک) و حسن بخش خلفی بینی از شاخه های بینی، نازوپالائین و پالائین گانگلیون تریگوپالائین تأمین می شود که منشاء اعصاب اخیر از اعصاب مگزیلاری است.

**سینوس های پاراناژال:**

سینوس ها فضاهای خالی پر از هوا هستند که در چهار استخوان فرونتال، ماکزیلا، اسفنوئید، و اتموئید قرار دارند، وجود سینوس ها موجب سبک تر شدن وزن مجسمه ورزنانس بیشتر هوا و شنوایی بهتر می شود- سطح داخلی سینوس ها از مخاط پوشیده شده است ترشحات مخاطی سینوس ها به حفرات بینی تخلیه می شود- سینوس های فرونتال و ماکزیلا به مئآتوس میانی سینوس اسفنوئید به رسوس اسفتواتموئیدال، سلولهای اتموئیدال خلفی به مئآتوس فوقانی و سلولها اتموئیدال قدامی و میانی به مئآتوس میانی باز می شوند- دندانهای فک بالا توسط ورقه نازک استخوانی از سینوس ماکزیلا جدا می شود عقونت دندانها ممکن است منجر به سینوزیت شود- از آنجا که کف سینوس ماکزیلا پائین تر از کف حفره بینی است ترشحات سینوسهای دیگر از طریق حفره بینی می تواند وارد سینوس ماکزیلا شود و بخشی از این ترشحات همواره در سینوس ماکزیلا جمع شده و زمینه مساعد برای سینوزیت ماکزیلا ایجاد شود. (شکل ۲۶)

**حلق (Pharynx):**

حلق یک لوله عضلانی ناقص است که از قاعده مجسمه شروع می شود و به قاعده گردن در محاذات مهره C گردنی ختم میشود. حلق در جلو از بالا به پایین با سوراخهای خلفی بینی، دهان و حنجره مجاورت دارد و از این نظر به ۳ قسمت تقسیم میشود.



شکل ۲۶: جدار خارجی حفره بینی (جدار داخلی کاسه چشم)

۱- حلق بینی Naso Pharynx ۲- حلق دهانی Oro Pharynx ۳- حلق حنجره ای Laryngio Pharynx .  
 در حلق بینی سوراخ لوله شنوایی قرار دارد که حلق را با صندوق صماخ یا گوش میانی مرتبط می کند و از این طریق تعادل هوای صندوق صماخ در دو طرف پرده صماخ انجام می شود. در سقف حلق بینی لوزه حلقی قرار دارد که در کودکان فعال در بالغین تحلیل می رود حلق در عقب با ستون مهرها مجاورت دارد. حلق دهانی از کام نرم تا محاذات کنار فوقانی غضروف اپیگلوت ادامه دارد، در دیواره های طرفی آن دو چین کامی-زبانی و کامی حلقی قرار دارند که بین آن دو حفره لوزه ای (tonsillar fossa) قرار دارد که جایگاه لوزه های کامی (palatine tonsil) می باشد.  
 در ساختمان حلق عضلات تنگ کننده حلقی constrictor ، شرکت دارند. داخل حلق توسط مخاط پوشیده شده است، حلق هم مربوط به دستگاه تنفس و هم مربوط به سیستم گوارش می باشد.  
 تنگ ترین قسمت حلق، حلق حنجره ای است اگر سوراخهای طرفی حلق بینی که مربوط به لوله شنوایی هستند مسدود شود به علت اختلال در هوای صندوق صماخ موجب کری deafness می شود حلق در قسمت قدامی طرفی با عروق بزرگ مجاورت دارد. در دیواره های طرفی آن بن بست هرمی قرار دارد که از زیر مخاط آن شاخه داخلی عصب حنجره ای فوقانی عبور می کنند عصب حنجره ای با عروق بزرگ گردن مجاورت دارد.

### عروق و اعصاب حلق:

حلق از شریانهای حلقی بالارو، کامی بالارو، صورتی، فکی وزبانی خون میگیرد.  
 وریدهای حلق شبکه وریدی حلقی را تشکیل داده که نهایتاً به دو ریدژوگودار داخلی می ریزد.  
 لنف حلق نهایتاً به عقده های لنفوی گردن عمقی تخلیه می شود. اعصاب حلق عمدتاً از شبکه حلقی می باشند این شبکه از اعصاب زوج نهم، زوج دهم و سمپاتیک شکل می گیرد، حس حلق بینی از شاخه های عصب ماکزیلاری، حس حلق دهانی از عصب گلو سوفازنژیال و حس حلق حنجره ای از شاخه داخلی عصب حنجره ای فوقانی اعصاب واک است.  
 عضلات حلق عمدتاً از بخش مغزی عصب زوج یازدهم مغزی می باشد که الیاف عصب مذکور از طریق شاخه ای از عصب واک در شبکه حلقی شرکت می کند، تنها عضله نیزه ای حلقی از عصب زوج ۹ عصب می گیرد.

### حنجره (Larynx):

حنجره ساختمانی است که از تعدادی غضروف و الیاف لیفی و عضله تشکیل شده. تعداد غضروفهای حنجره ۹ عدد میباشد. (سه زوج و سه فرد) مهمترین آنها عبارتند از:

۱- غضروف تیروئید Thyroid Cartilage

۲- غضروف اپیگلوت Epiglottic Cartilage

۳- غضروف های هرمی Arythenoid Cartilage

۴- غضروف انگشتری Cricoid Cartilage

حنجره از محاذات مهره C<sup>۴</sup> شروع می شود و در حدود مهره C<sup>۶</sup> تمام می شود، ارتفاع آن ۴/۵ cm است. از جلو با عضلات گردن، از عقب با حلق حنجره ای و از طرفین با عروق ناحیه گردن و غده تیروئید در تماس است، حنجره محلی است برای عبور هوای تنفسی و وظیفه دیگر آن تولید صداست. در ساختمان حنجره غضروف ها به صورت ۳ زوج و سه فرد قرار گرفته اند که جمعاً ۹ غضروف می شود. بزرگترین غضروفها ، غضروف تیروئید است که یک برجستگی در انسان ایجاد می کند که به آن سیب آدم گویند. (Laryngeal eminence)

**غضروف تیروئید:** این غضروف از دو ورقه تشکیل شده که مانند کتاب نیمه باز می باشد. در مردها زاویه این غضروف ۹۰ درجه و در زنها کمی بیشتر است. (شکل ۲۶)

### تصویر برداری سینوسها:

اندیکاسیون انجام عکس ساده در بررسی سینوسها در دهه اخیر بسیار کم شده است و بیشتر بیماران احتیاج به انجام CT اسکن پیدا می کنند ولیکن هنوز بصورت محدود در تشخیص عفونت های حاد از عکس ساده سینوس water's که امروزه تحت نام occipitontal (OM) view نام برده می شود استفاده می گردد که برای بررسی سینوسهای ماگزیلر، فرونتال و اسفنوئید مناسب و در مورد سینوسهای اتموئید ضعیف است .

#### : OM View

که اشعه از پشت سر بیمار تابیده می شود و پیشانی و نوک بینی بیمار در تماس با فیلم رادیوگرافی قرار می گیرد و دهان در وضعیت باز می باشد.

#### : CT

از زمانی که اندوسکوپی و جراحی سینوسهای پاراناژال از طریق روش اندوسکوپی متداول گردید روش انتخابی بررسی سینوسها شد.

روش اولیه انجام آن در وضعیت کروئال می باشد که تقریباً آناتومی و واریاسیون های طبیعی و پاتولوژی ها را در اغلب موارد نشان می دهد و بازسازهای تصویری می توان از آن تهیه نمود در ضمن میزان تشعشع به چشمها نیز کمتر است.

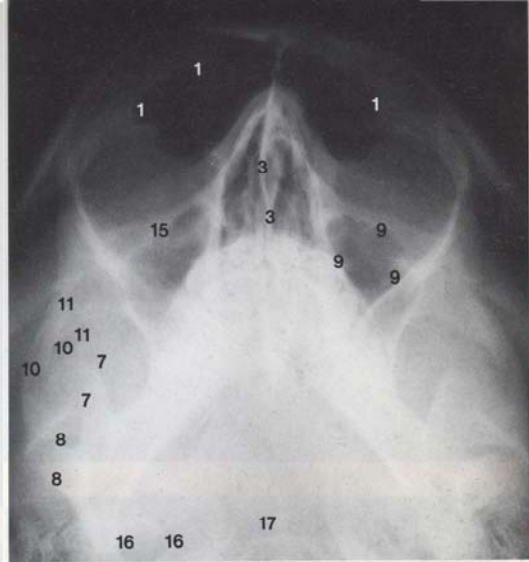
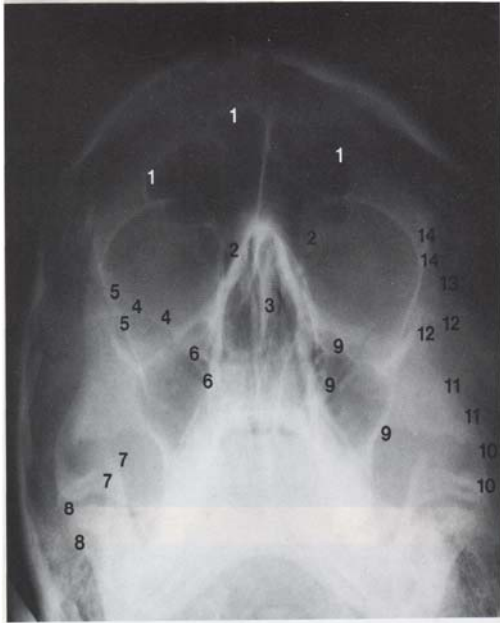
#### : MRI

از این روش بیشتر در بررسی تومورها قبل و یا بعد از عمل جراحی استفاده می گردد.

ارجعیت این روش در multi planar بودن تصاویر تهیه شده از آن و فقدان radiation به بیمار است ولیکن نسوج استخوانی را بخوبی CT نشان نمی دهد .

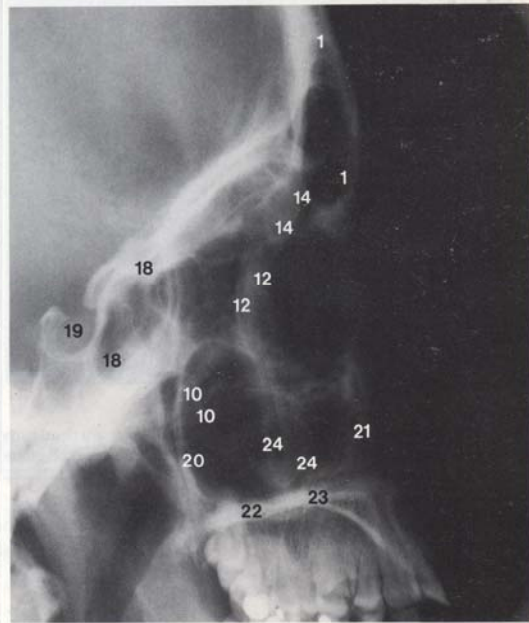
تشخیص سینوزیت حاد با افزایش ضخامت مخاطی سینوسها و درنهایت مشاهده سطح مایع و هوا در داخل سینوس میسر است.

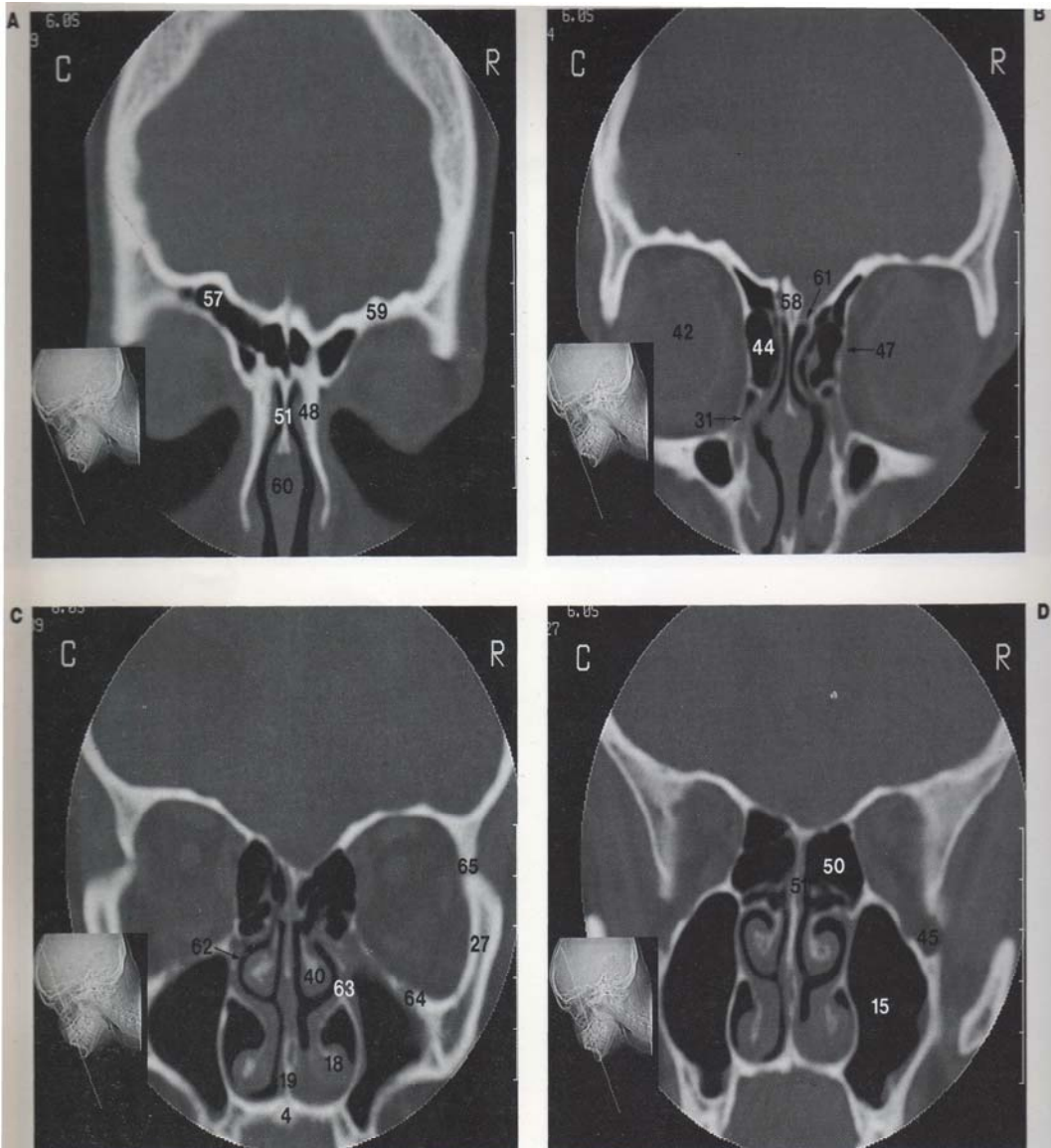




Facial bones and paranasal sinuses, **A** occipitofrontal projection, **B** occipitomeatal projection, **C** lateral projection

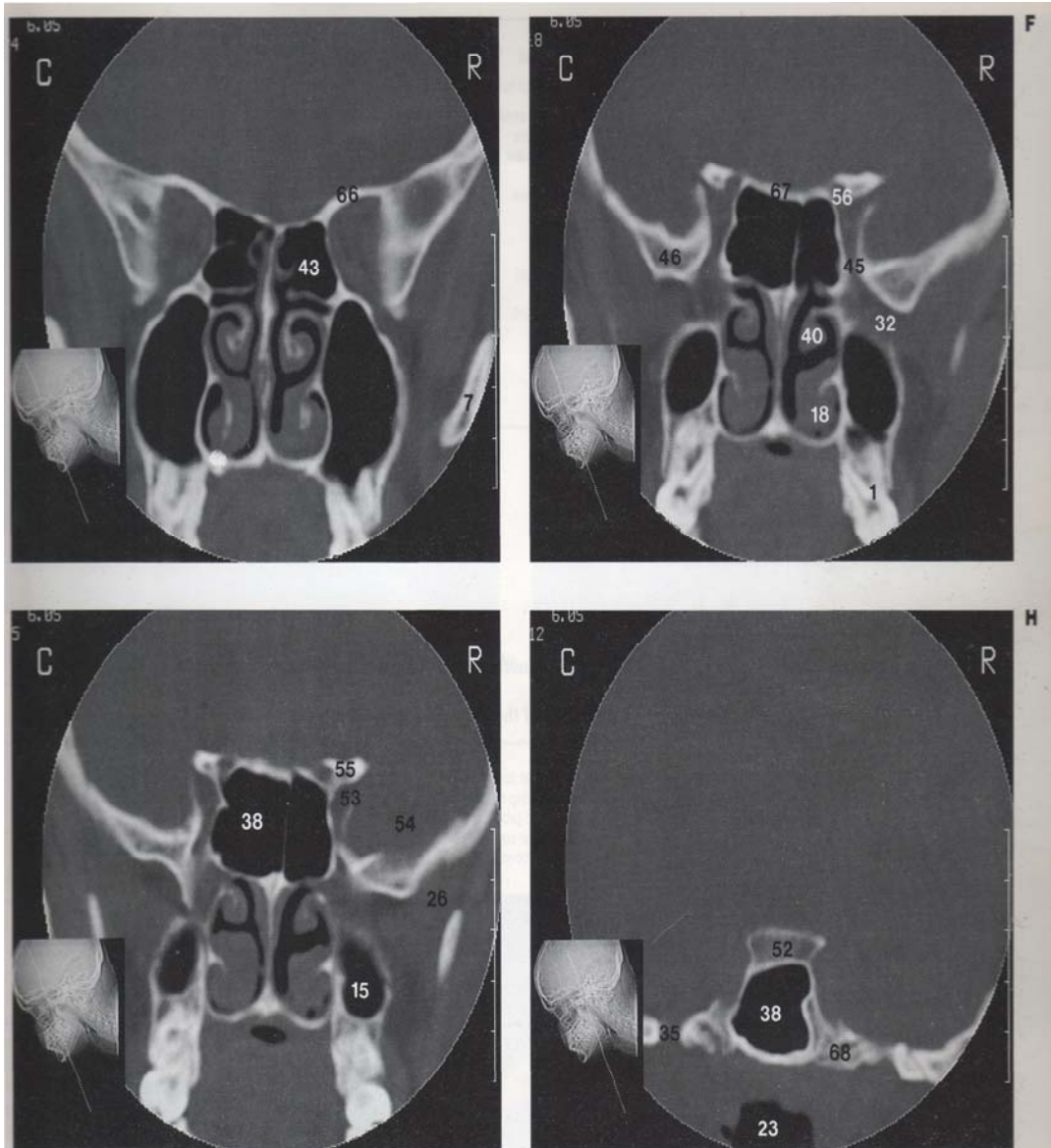
- 1 Frontal sinuses
- 2 Ethmoidal sinuses
- 3 Nasal septum
- 4 Lesser } wing of sphenoid
- 5 Greater }
- 6 Superior orbital fissure
- 7 Coronoid process } of mandible
- 8 Condyle }
- 9 Left maxillary sinus (antrum)
- 10 Zygomatic process of temporal bone
- 11 Temporal } process of zygomatic bone
- 12 Frontal }
- 13 Frontozygomatic suture
- 14 Zygomatic process of frontal bone
- 15 Infra-orbital foramen
- 16 Right jugular foramen
- 17 Anterior arch of atlas (first cervical vertebra)
- 18 Sphenoidal sinus
- 19 Sella turcica
- 20 Posterior } wall of maxillary sinus (antrum)
- 21 Anterior }
- 22 Horizontal plate of palatine bone
- 23 Palatine } process of maxilla
- 24 Malar }





Facial bones and paranasal sinuses. Coronal CT images are demonstrated at the following levels: **A** frontal sinus; **B** anterior maxillary sinus and ethmoidal sinuses; **C** middle ethmoidal sinus and maxillary sinus; **D** middle maxillary sinus; **E** posterior ethmoidal sinus; **F** posterior maxillary sinus; **G** anterior sphenoidal sinus; **H** posterior sphenoidal sinus

1 Alveolar rim	13 Spinal canal	25 Greater palatine canal
2 Alveolar recess	14 Deglutitional muscles	26 Infratemporal fossa
3 Incisive canal	15 Maxillary sinus (antrum)	27 Zygoma
4 Hard palate	16 Medial pterygoid plate	28 Zygomatic arch
5 Oropharynx	17 Pterygoid fossa	29 Temporalis muscle
6 Lateral pterygoid plate	18 Inferior nasal concha (turbinate)	30 Clivus (basi-occipital bone)
7 Ramus of mandible	19 Vomer	31 Nasolacrimal duct
8 Styloid process	20 Nasal cavity	32 Pterygopalatine fossa
9 Masseter muscle	21 Lateral wall	33 External acoustic canal
10 Mastoid process	22 Medial wall	34 Foramen spinosum
11 Odontoid process (dens)	23 Nasopharynx	35 Foramen ovale
12 Anterior arch of atlas (first cervical vertebra)	24 Lateral pterygoid muscle	36 Mandibular condyle



37 Internal acoustic meatus	48 Nasal bone	59 Frontal bone
38 Sphenoidal sinus	49 Lacrimal bone	60 Cartilaginous portion of nasal septum
39 Inferolateral recess	50 Middle ethmoidal air cells	61 Cribriform plate
40 Middle concha (turbinate)	51 Perpendicular plate of ethmoidal bone	62 Middle meatus
41 Middle ear cavity	52 Dorsum sellae	63 Ostium of antrum
42 Globe	53 Superior orbital fissure	64 Infra-orbital canal
43 Posterior ethmoidal air cells	54 Temporal lobe	65 Frontozygomatic suture
44 Anterior ethmoidal air cells	55 Anterior clinoid process	66 Lesser wing of sphenoid
45 Inferior orbital fissure	56 Optic canal	67 Planum sphenoidale
46 Greater wing of sphenoid	57 Frontal sinus	68 Foramen lacerum
47 Lamina papyracea	58 Crista galli	

**غضروف انگشتری:**

غضروفی است مانند یک انگشتری که نگین آن در عقب وحلقه آن در جلو قرار می گیرد. در روی این نگین دو غضروف هرمی وجود دارد که با نگین مفصل شده اند و این مفصل از نوع مفاصل حقیقی است و حرکت آن اهمیت دارد، حد تحتانی حنجره غضروف انگشتری می باشد که به اولین حلقه نای وصل می شود.

شروع نای از زیر غضروف انگشتری است. غضروف تیروئید و غضروف انگشتری هر دو تا فرد می باشند.

**غضروف اپی گلوت:**

یک غضروف فرد، شبیه راکت تنیس می باشد که یک دسته و یک تنه دارد، تنه در پشت غضروف تیروئید قرار دارد و کار آن بستن حنجره به هنگام بلع است. دسته در زاویه دو سطحی غضروف تیروئید قرار دارد. در واقع محل غضروف اپی گلوت در پشت غضروف تیروئید است.

**غضروف هرمی:**

که روی نگین غضروف انگشتری قرار می گیرد و با آن مفصل می شود غضروف هرمی دارای دو زائده صوتی و عضلانی است ه به محل اتصال طناب صوتی و عضلات حنجره است هنگام سخن گفتن عضلات حنجره منقبض می شوند، غضروفهای هرمی می چرخند و طناب های صوتی به هم نزدیک شده و صدا تولید می شود.

مفاصل بین غضروفهای هرمی و غضروف انگشتری را مفاصل هرمی انگشتری Joint Crico Arythnoid گویند. این مفاصل حقیقی و حرکت این مفاصل در تنگ و گشاد کردن حنجره اهمیت دارد. (شکل ۲۸)

**تقسیم بندی فضاهاى حنجره:**

ورودی حنجره (Inlet) به عقب و بالا نگاه می کند، در جلو از کنار فوقانی غضروف اپیگلوٹ و در طرفین از چین های مخاطی هرمی - اپیگلوٹ (Aryepiglottic folds) تشکیل می شود.

فضای داخل حنجره به سه قسمت تقسیم می شود:

۱- دهلیز حنجره (Vestibule) که ورودی حنجره تا چین های دهلیزی ادامه دارد. ۲- سینوس حنجره که بین چین دهلیزی (در بالا) و چین صوتی در پائین محدود می شود. ۳- سومین بخش فضای داخلی حنجره از چین های صوتی تا کنار تحتانی غضروف انگشتری ادامه دارد.

**عضلات حنجره:**

عضلات حنجره با توجه به ابتدای و انتهای آنها به دو گروه داخلی (Intrensic) و خارجی (extrinsic) تقسیم می شوند، عضلات خارجی حنجره به دو گروه بالا برنده حنجره (levator) و پائین آورنده حنجره (depressor) تقسیم میشوند - عضلات بالا برنده شامل عضلات سوپراهیوئید هستند که در عمل بلع حنجره و با الطبع آن استخوان هیوئید را بالا می کشند.

عضلات پائین آورنده حنجره (depressor) شامل عضلات اینفراهیوئید هستند که پس از عمل بلع حنجره را به پائین کشیده و به وضعیت اولیه خود در می آورند.

عضلات داخلی حنجره (Intrensic) به دو گروه تقسیم می شوند:

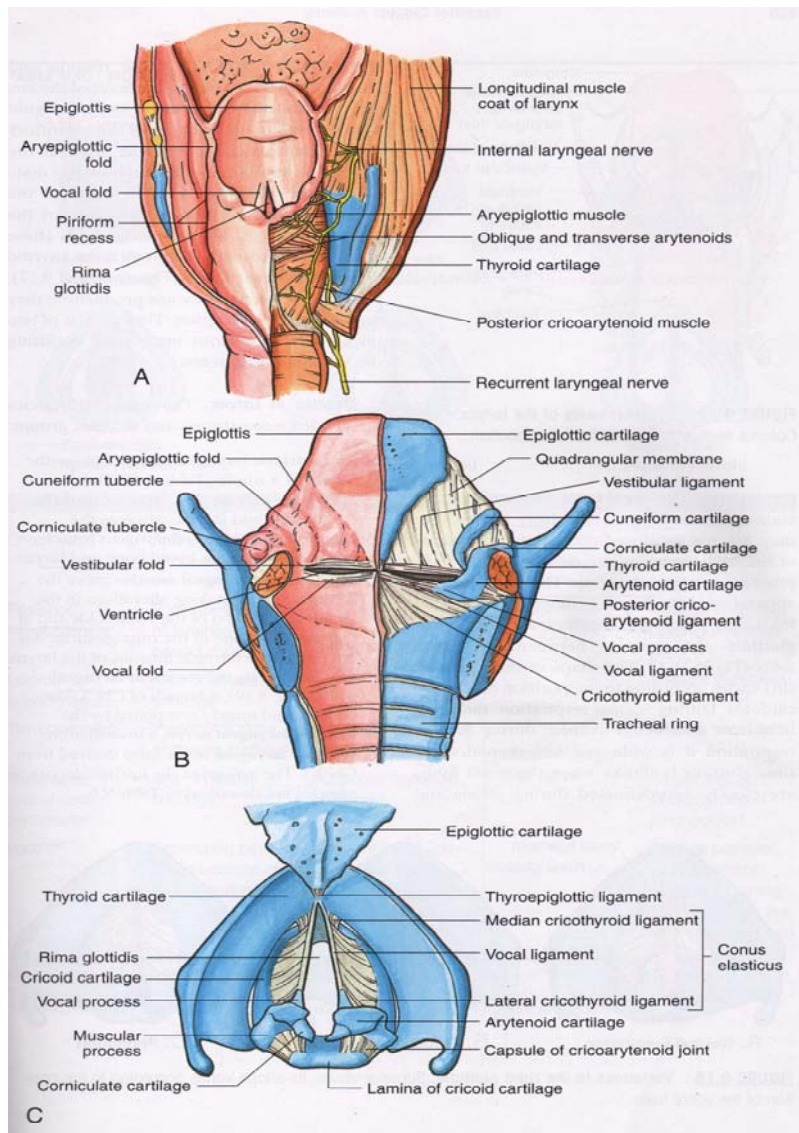
۱- گروهی که مدخل حنجره را کنترل می کنند.

۲- گروهی که موجب حرکت چین های صوتی می شوند.

در گروه اول عضلات مایل هرمی قرار دارند که انقباض آنها موجب بسته شدن مدخل حنجره و شل بودن آنها موجب باز ماندن مدخل حنجره می شود.

حرکت طنابهای صوتی شامل طولی شدن و شل شدن آنها دور شدن و نزدیک شدن آنها می باشد عضله کریکوتیروئید کشنده (tensor)، عضله کریکو آرتینوئید طرفی نزدیک کننده (Abductor) و عضله کریکو آرتینوئید خلفی دور کننده (Abductor) طنابهای صوتی می باشند.

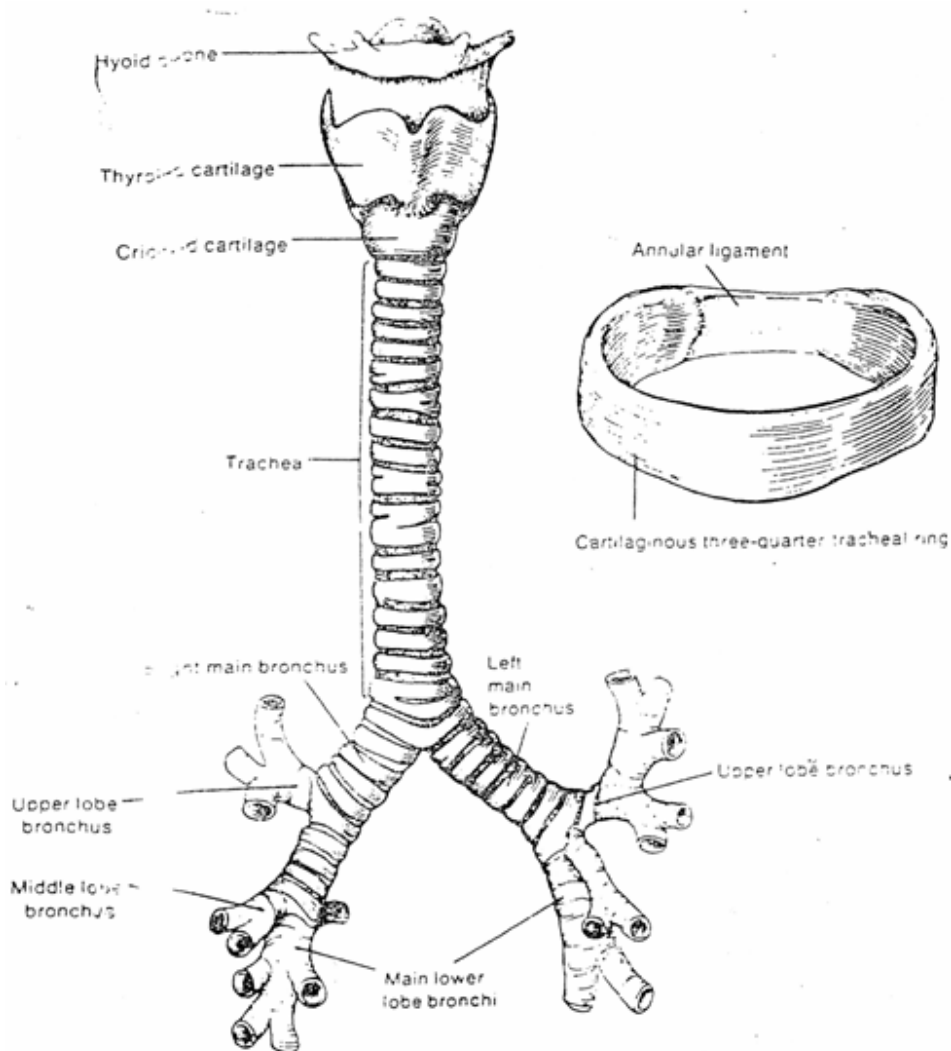
**طنابهای صوتی Vocal Card:** دو طناب در طرفین و داخل حنجره هستند که از غضروف هرمی به سطح خلفی غضروف تیروئید کشیده شده اند. حرکت این طنابهای صوتی و دور یا نزدیک شدن این طنابها بوسیله غضروفهای هرمی انجام می گیرد. در جلوی غضروف انگشتری و اولین حلقه های نای غده تیروئید وجود دارد. (شکل ۲۷)



شکل ۲۷: A: عضلات و اعصاب حنجره، B: نمای خلفی درون حنجره، C: نمای فوقانی غضروفها و رباطهای حنجره

**عروق و اعصاب حنجره :**

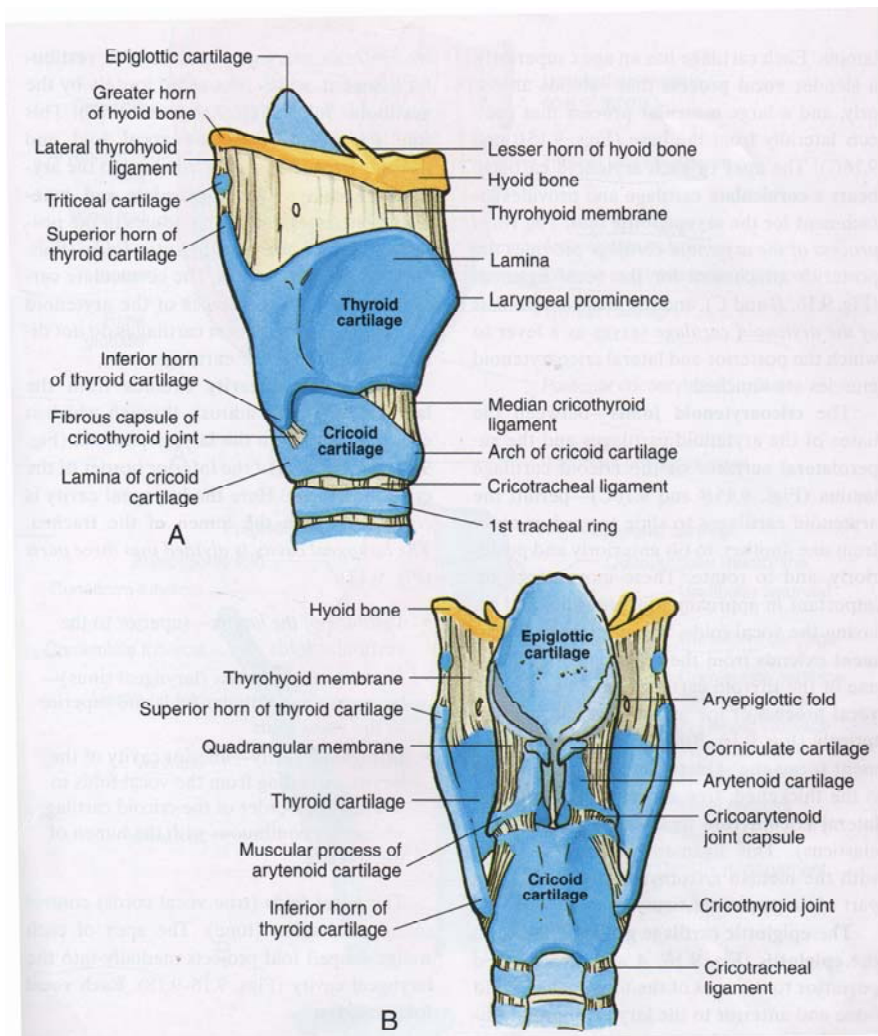
شریانهای حنجره شامل شریانهای حنجره ای فوقانی و حنجره ای تحتانی است که به ترتیب از شریانهای تیروئیدی فوقانی و تیروئیدی تحتانی منشاء می گیرند ، وریدهای حنجره نهایتاً به ورید ژ وگولار داخلی تخلیه می شود. لنف حنجره نیز به عقده های لنفاوی گردنی عمقی تخلیه میشود. حس حنجره در بالای چین های صوتی از عصب حنجره فوقانی(شاخه واگ) و در زیر چین های صوتی از عصب حنجره ای تحتانی (شاخه واگ) می باشد، عضلات حنجره عمدتاً از عصب حنجره ای تحتانی واگ (Inferior laryngeal nerve = Recurrent laryngeal nerve) عصب میگیرند، تنها عضله کریکوتیروئید از شاخه خارجی عصب حنجره ای فوقانی عصب واگ عصب می گیرد.



شکل ۲۸: نمای قدامی حنجره و نای

**نای Trochea :**

نای یک لوله غضروفی والاستیک است که طول آن در حدود ۱۲-۱۰ سانتی متر است قطر خارجی آن در مردان ۲ سانتی متر و در زنان ۱/۵ سانتی متر است. ساختمان آن از ۱۵-۲۰ حلقه غضروفی ناقص C شکل تشکیل شده که دهانه این غضروف ها به عقب باز است اما این دهانه باز توسط الیاف الاستیک وعضلانی (عضله Trachalis بسته می شوی از آنجا که نای در عقب با مری مجاورت دارد وجود غشاء فیبروالاستیک در سطح خلفی نای اجازه اتساع به مری در هنگام عبور مواد غذایی میدهد. داخل نای بوسیله مخاط اپی تلیوم مطبق منشوری مژه دار که غنی از غدد ترشح کننده موکوز می باشد، پوشیده شده است. شروع نای از زیر غضروف انگشتی حنجره در محاذات مهره ششم گردنی و انتهای آن در محاذات چهارمین مهره سینه ای (در پشت زاویه جناغی)، در محل دو شاخه شدن آن است. در وضعیت ایستاده انتهای نای و محل دوشاخه شدن آن کمی پائین تر و در محاذات مهره پنجم سینه ای واقع می شود. نای دارای دو قسمت گردنی و سینه ای است که در اینجا به بررسی و مطالعه قسمت سینه ای و مجاورت آن می پردازیم. (شکل ۲۹)



شکل ۲۹: غضروفها و رباطهای حنجره ، A: نمای طرفی راست ، B: نمای خلفی

**مجاورات بخش سینه ای نای:**

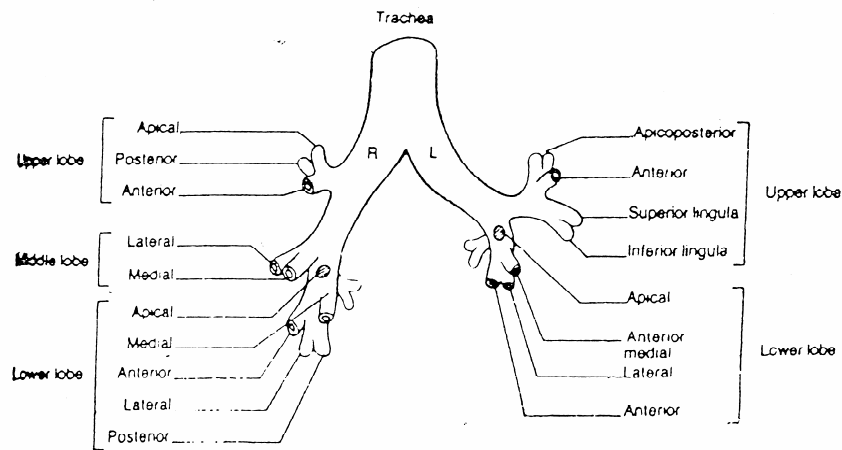
جلو: ۱- دسته جناغ ۲- عضلات استرنو تیروئید و استرنو هیوئید ۳- بقایای تیموس ۴- وریدهای براکیوسفالیک چپ و تیروئیدی تحتانی ۵- شبکه عمقی قلبی ۶- چند گره لنفاوی  
 عقب: ۱- از وفاقوس ۲- ستون مهره ای  
 راست: ۱- ریه و پلورای راست ۲- واگ راست ۳- ورید آزیگوس  
 چپ: ۱- قوس آئورت و شاخه های کاروتید مشترک چپ و ساب کلاوین چپ ۲- عصب حنجره ای راجعه چپ

**عروق نای:**

نای توسط شریان های تیروئیدی تحتانی مشروب می شود.  
 تخلیه خون وریدی نای توسط وریدهایی می باشد که در نهایت به ورید براکیوسفالیک چپ می ریزند.

**اعصاب نای:**

نای توسط اعصاب سمپاتیک و پاراسمپاتیک عصب می گیرد. پاراسمپاتیک نای الیافی از واگ است که توسط شاخه های عصبی راجعه حنجره ای واگ به نای می رسد و نقش ترشحاتی حرکتی دارد (ترشح غدد مخاطی نای انقباض صاف تراکتالیس) سمپاتیک نای از گره سمپاتیک میانی گردنی است که از طریق جدار شریان های تیروئیدی تحتانی به نای می رسند و نقش تنگ کننده عروق نای را دارند (Vasoconstrictor). (شکل ۳۰)



شکل ۳۰: تقسیمات نای و برونش اصلی

**نکات بالینی:**

۱- در حالت عادی تراشه در بریدگی فوق جناغی قابل لمس است هرگونه تغییر مکان تراشه به راست یا چپ نشانه تغییر محل و جابجائی فضای مدیاستن است.  
 ۲- از آنجا که حلقه های فوقانی نای مجاورت نزدیک با غده تیروئید دارد تومورهای غده تیروئید، بزرگ شدن غیر عادی قوس آئورت و گره های لنفاوی منجر به تحت فشار قرار گرفتن حنجره و انسداد نسبی نای شده و علائم آن بصورت خشن شدن صدا و سرفه های غیر عادی و تحریکی بروز می کند.



۳- تراکتوستومی عبارت است از برش و سوراخ نمودن نای در زیر غضروف انگشتری و قرار دادن یک لوله در داخل نای و رساندن هوای تنفسی به ریه ها، از آنجا که در این حالت هوای مرده موجود در راههای هوایی حذف می شود رساندن هوای تنفسی به بیمار از طریق این عمل از نظر فیزیولوژی و بازده تنفسی اهمیت دارد.

### ریه ها Lungs:

ریه ها اعضاء اصلی دستگاه تنفس هستند، در قفسه سینه واقع شده و توسط فضای مדיاستن و محتویات آن از هم جدا می شوند. وزن ریه راست در حدود ۵۰ گرم از ریه چپ بیشتر است (وزن ریه راست ۶۲۵ گرم می باشد) رنگ ریه در نوزادان قبل از تولد قرمز تیره و در اشخاص مسن به علت رسوب مواد کربن دار به رنگ خاکستری مایل به سبز می باشد. ریه راست از ریه چپ حجیم تر و کوتاهتر است. هر ریه دارای سه سطح و سه کنار و یک قاعده و یک رأس می باشد.

### رأس apex:

رأس ریه توسط پلورای گردنی و غشاء فوق پلورال Supra pleural membrane پوشیده میشود در عقب ثلث میانی استخوان ترقوه واقع شده و در حدود ۲/۵ سانتی متر از استخوان ترقوه بالاتر قرار می گیرد. از نظر بالینی در فضای فوق ترقوه ای اپکس ریه بطور غیر مستقیم قابل لمس است.

### مجاورات قله ریه:

در جلو: شریان زیر ترقوه  
در عقب: ۱- عقده ستاره ای ۲- شریان بین دنده ای فوقانی ۳- شاخه قدامی اولین عصب نخاعی سینه ای  
در خارج: عضله اسکالن میانی  
در داخل:

آپکس راست: ۱- شریان و ورید براکیوسفالیک راست ۲- تراشه (نای)  
آپکس چپ: ۱- شریان زیر ترقوه ای چپ ۲- ورید براکیوسفالیک چپ

### قاعده ریه Base:

قاعده ریه مقعر بوده و بر روی دیافراگم تکیه دارد، قاعده ریه راست از طریق دیافراگم با لوب راست کبد مجاور است و قاعده ریه چپ از طریق دیافراگم با لوب چپ کبد، طحال و فوندوس معده مجاورت دارد.

### سطوح ریه:

۱- سطح خارجی ۲- سطح داخلی ۳- سطح تحتانی.

### کناره های ریه:

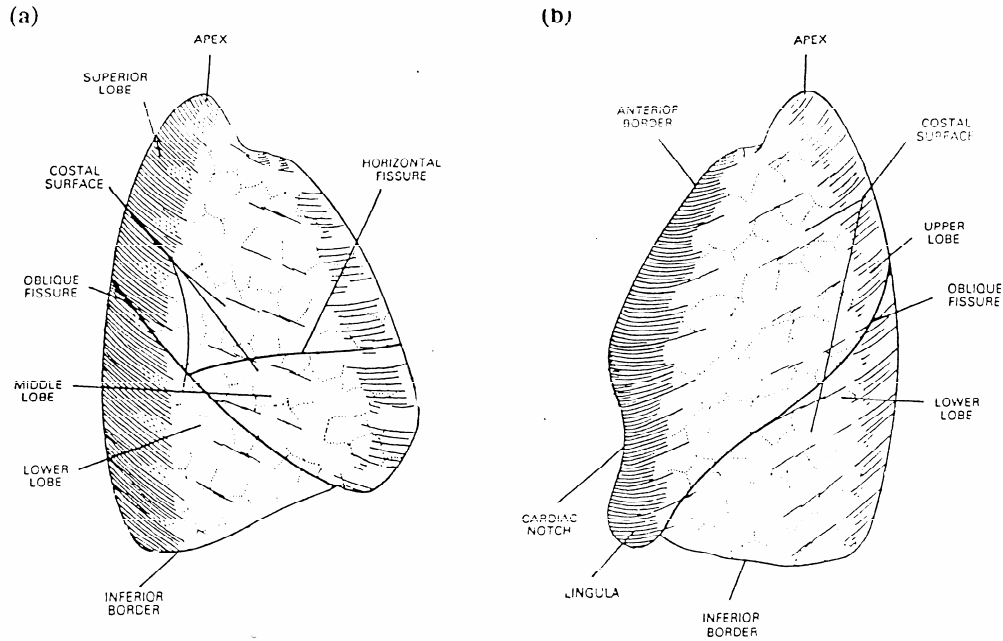
۱- کنار قدامی Ant Border ۲- کنار خلفی Post Border ۳- کنار تحتانی Inf Border

مجاورات سطوح ریه:

سطح خارجی Costal Surface یا سطح دنده ای محدب بوده و از طریق جنب جداری دنده ای (پلورای کوستال) با دنده ها مجاورت دارد، گاهی بر روی آن آثار دنده ها قابل مشاهده است، روی سطح خارجی ریه چپ یک شیار مایل دیده می شود که ریه چپ را به دو لب فوقانی و تحتانی تقسیم می کند در صورتیکه ریه راست توسط یک شیار عرضی و یک شیار مایل به سه لب فوقانی، میانی و تحتانی تقسیم می شود.

سطح داخلی Mediastinal Surface: این سطح به دو قسمت قدامی و خلفی تقسیم می شود قسمت خلفی یا مهره ای با تنه مهره ها و دیسک بین مهره ای مجاورت دارد. قسمت قدامی با پلورای مדיاستینال مجاورت داشته و در روی آن آثار

قلبی، (فرورفتگی قلب) ناف ریه و آثاری دیگر از اعضای مجاور وجود دارد، مجاورت این قسمت در ریه راست و چپ تفاوت دارد. (شکل ۳۱)



شکل ۳۱: نمای قدامی ریه های راست و چپ

مجاورات مدیاستینال ریه راست:

- ۱- دهلیز و گوشک راست ۲- ورید اجوف فوقانی ۳- قسمت تحتانی ورید براکیوسفالیک ۴- ورید آزیگوس ۵- مری (ازوفاگوس)
- ۶- ورید اجوف تحتانی ۷- تراشه (نای) ۸- عصب واگ راست ۹- عصب فرنیک راست.

مجاورات سطح مدیاستینال ریه چپ:

- ۱- بطن چپ ۲- تنه شریان ریوی و مخروط شریانی ۳- قوس آئورتا ۴- آئورتای نزولی سینه ای ۵- شریان زیر ترقوه ای چپ
- ۶- مجرای سینه ای ۷- مری ۸- ورید براکیوسفالیک چپ ۹- عصب واگ چپ ۱۰- عصب فرنیک چپ ۱۱- عصب راجعه حنجره ای چپ.

سطح تحتانی Diphragmatic Surface:

این سطح روی عضله دیافراگم تکیه دارد و همان قاعده ریه است که مجاورت آن قبلاً گفته شد.

**کناره های ریه:**

- ۱- کنار قدامی: این کنار نازک واز کنار خلفی کوتاهتر است این کنار در ریه راست عمودی می باشد. کنار قدامی در ریه چپ در زیر غضروف دنده ای چهارم یک بریدگی وسیع به نام بریدگی قلبی دارد که در طول این بریدگی پریکارد توسط پلورا پوشیده نمی شود.

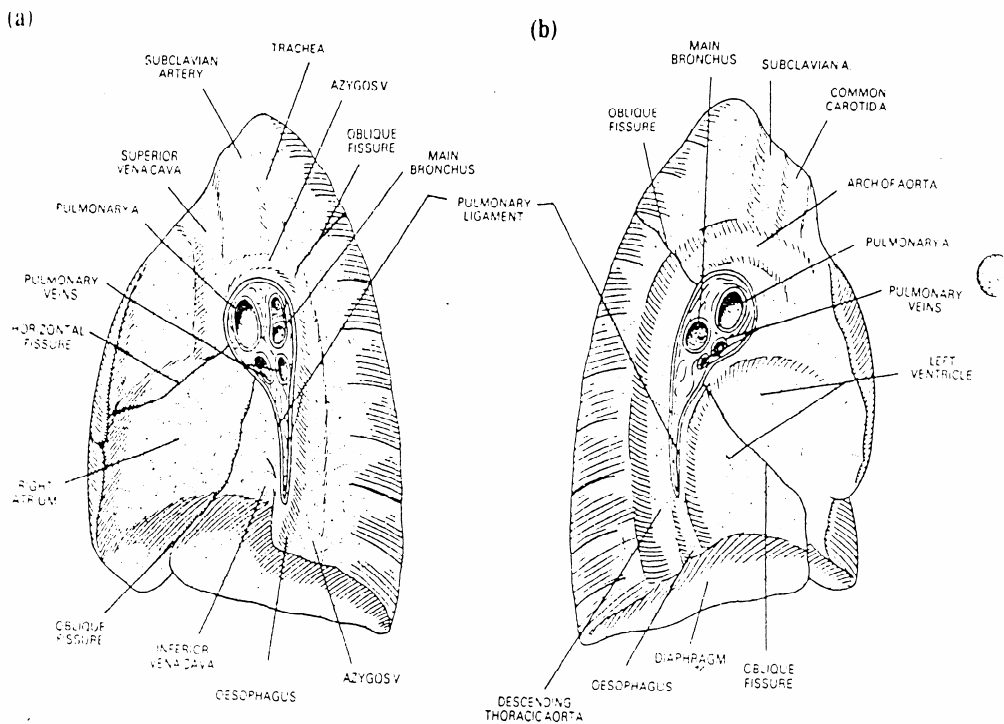
۲- کنار خلفی: این کنار ضخیم است و با سر دنده مجاورت دارد این کنار از مهره هفتم گردنی تا مهره دهم سینه ای امتداد دارد.  
 ۳- کنار تحتانی: این کنار قاعده ریه را از سطوح خارجی و داخلی ریه جدا می کند.

**ریشه ریوی Root Of The Lung :**

در قسمت قدامی سطح داخلی هر ریه سوراخهایی وجود دارد که مجموع آنها ناف ریه hilum نامیده می شود، این قسمت توسط پرده پلورال پوشانده نمی شود و از طریق آن عناصر عروقی عصبی که به نام دسته یا ریشه ریوی معروف هستند ، عبور میکنند.

**عناصر پایه ریوی:**

۱- برونکوس اصلی ۲- شریان ریوی (راست یا چپ) ۳- شریان های برونشی که در ریه راست یکی و در ریه چپ دو تا می باشند. ۴- وریدهای برونشی ۵- وریدهای ریوی ۶- شبکه عصبی قدامی و خلفی ۷- عروق لنفاوی ریوی ۸- گره های لنفاوی برونکو پلوموناری ۹- بافت همبند سست. (شکل ۳۲)



شکل ۳۲: سطوح داخلی ریه ها و مجاورت آنها  
 (A) سطح داخلی ریه راست (B) سطح داخلی ریه چپ

تذکر: پایه ریوی در محاذات تنه های مهره های پنجم، ششم و هفتم سینه ای واقع شده است.

ترتیب قرار گرفتن عناصر ناف ریه در طرف راست وچپ: ترتیب قرار گرفتن این عناصر در هر دو ریه از جلو به عقب یکسان است.

در جلو: ورید ریوی

در وسط: شریان ریوی

در عقب: برونش

ترتیب قرار گرفتن این عناصر از بالا به پائین در ریه های راست وچپ متفاوت است.

در سمت راست از بالا به پایین

برونکوس لوب فوقانی

شریان ریوی

برونکوس اصلی راست

وریدهای ریوی

در طرف چپ از بالا به پائین

شریان ریوی

برونش

وریدهای ریوی

### مجاورات پایه ریوی:

الف: در جلو: در هر دو طرف یکسان است، این مجاورات عبارتند از:

۱- عصب فرنیک

۲- عروق پریکاردیوکوفرنیک

۳- شبکه ریوی قدامی

علاوه بر آن پایه ریوی راست با ورید اجوف فوقانی وقسمتی از دهلیز راست مجاورت دارد.

ب: در عقب مجاوراتی که در هر دو طرف یکسان است

۱- عصب واگ

۲- شبکه ریوی خلفی

علاوه بر پایه ریوی چپ در عقب با آئورتای نزولی سینه ای مجاورت دارد.

ج: از بالا پایه ریوی راست با قوس آزیگوس وقسمت انتهائی ورید آزیگوس وپایه ریوی چپ از بالا با قوس آئورتا مجاورت دارد.

د: از پائین هر دو پایه ریوی با رباط ریوی Pulmonary Ligament مجاورت دارند.

### درخت برونشی Bronchial Tree :

نای در محاذات زاویه جناغی (لبه تحتانی مهره چهارم سینه ای) به دو برونش اصلی (نایژه) تقسیم می شود. برونش راست کوتاهاتر ولی پهن تر وحجیم تر است (طول آن در حدود ۲/۵ سانتی متر است) ودرامتداد نای قرار دارد. برونش چپ باریکتر ودرازتر ونسبت به نای مایلتر واقع شده است (طول آن در حدود ۵ سانتی متر است). هر برونش از طریق ناف ریه وارد ریه مربوط به خود می شود ودر داخل بافت ریه مجدداً به برونش لوبی Lobar Bronchus تقسیم می شود(سه برونش در ریه راست ودو برونش در ریه چپ) هر برونش ثانویه به یک لوب از ریه وارد می شود، هر برونش لوبی نیز به شاخه های ریزتری به نام برونش های سگمنتال تقسیم می شود(۱۰ برونش سگمنتال برای ریه راست و ۱۰ برونش برای ریه چپ) هر برونش به یک

سگمان برونکو پولموناری می رود. هر برونش سگمنتال به شاخه های کوچکتری به نام برونشبول انتهائی Bronchiol Terminal تقسیم می شود. پس از آن برونشبول انتهائی نیز به شاخه ریزتر و کوچکتری به نام برونشبول تنفسی تقسیم می شود Respiratory Bronchiol قطر برونشبول های تنفسی در حدود ۲ میلیمتر است، از برونشبول انتهائی به بعد تقسیمات بعدی دارای غضروف نبوده و در عوض عضلات صاف جدار آنها بیشتر است. هر برونشبول تنفسی به قسمت کوچکی از بافت ریه که واحد ریوی Pulmonary Unit نامیده میشود هوا می رساند. (شکل ۳۰)

### هر واحد ریوی شامل:

۱- یک برونشبول تنفسی ۲- مجاری آلوئولار ۳- آتریوم (دهلیز) ۴- کیسه های هوایی ۵- آلوئول ریوی هر برونشبول تنفسی به شاخه های کوچکتری به نام برونشبول تنفسی انتهائی تقسیم می شود، هر برونشبول تنفسی انتهائی وارد یک مجرای الوئولار می شود هر مجرای الوئولار نیز به شاخه های کوچکتر به نام آتریوم تقسیم می شود. از هر آتریوم نیز چند کیسه هوایی منشعب می شود هر کیسه هوایی نیز به تعدادی خانه ششی (الوئول) تقسیم می گردد، جدار الوئولها از دو نوع سلول به نام نوموسیت اولیه ونوموسیت ثانویه تشکیل شده است. نوموسیت اولیه ترشح مایع سورفارتانت را که در کاهش کشش سطحی جدار کیسه های هوایی مؤثر است بعهده دارد. در صورتیکه نوموسیت ثانویه که دارای سیتوپلاسم پهن و نازک است در تبادل گازهای تنفسی نقش دارد هر الوئول بوسیله مویرگهای خونی فراوان احاطه شده و از طریق سلولهای جدار الوئول (نوموسیت ثانویه) عمل تبادل گازهای تنفسی از طریق قانون انتشار به بهترین وجه انجام می شود. درخت برونش از غضروفهای حلقوی کوچک والیاف عضلانی صاف در بین آنها تشکیل شده است داخل برونش ها بوسیله اپی تلیوم مطبق مژه دار پوشیده شده است. غضروفها واپی تلیوم مژه دار تا برونشبول های انتهائی ادامه دارند. برونشبول های تنفسی غضروف ندارند و داخل آنها بوسیله اپی تلیوم مکعبی پوشیده شده اند.

### تقسیم ریه به سگمنت های برونکو پولموناری:

اخیراً هر ریه را به بخش هائی تقسیم می کنند که این بخشها از نظر تقسیمات برونش و تغذیه خونی از یکدیگر مستقل میباشند. هر سگمان مانند هرمی است که قاعده آن به طرف ناف ریه است هر ریه را به ۱۰ سگمان تقسیم می کنند. (شکل ۳۰)

### سگمانتاسیون ریه راست:

لوب فوقانی

۱- سگمنت رأسی Apical ۲- سگمنت خلفی Posterior ۳- سگمنت قدامی Anterior

لوب میانی

۴- سگمنت خارجی؛ Lateral Seg ۵- سگمنت داخلی، Medial seg

لوب تحتانی

۶- سگمنت رأسی Apical Superior سگمان نلسون ۷- سگمنت قاعده ای داخلی Medial Basal ۸- سگمنت

قاعده ای قدامی Ant Basal ۹- سگمنت قاعده ای خارجی Lal Basal ۱۰- سگمنت قاعده ای خلفی Post Basal

### سگمانتاسیون ریه چپ:

لوب فوقانی:

۱- سگمنت رأسی Apical ۲- سگمنت خلفی Post ۳- سگمنت قدامی Ant ۴- سگمنت زبانی فوقانی

۵- سگمنت زبانی تحتانی Inf.Lingular Sup. Lingular

لوب تحتانی:

مشابه تقسیمات لوب تحتانی ریه راست است.

هر سگمان توسط بافت همبندی احاطه شده واز سگمانهای مجاور خود جدا می شود به هر سگمان همراه با برونش سگمنتال یک شاخه از شریان ریوی می آید واز این رو تغذیه خونی و هوایی سگمانها مستقل از یکدیگر است اما همراه برونش وشریان شاخه ورید ریوی نمی باشد ، یعنی وریدهای سگمانها مستقل از یکدیگر نیستند بلکه وریدها در واصل بین سگمانها Inter Segmental واقع شده اند وهر ورید خون چند سگمان مختلف را درناژ می کند به بیان دیگر گاهی خون یک سگمان بوسیله چند ورید تخلیه می شود.

### **تغذیه خونی ریه ها:**

ریه ها توسط شریان های برونشی خون می گیرند این شریان ها معمولاً از آئورتای توراسیک منشأ می گیرند ریه راست دارای یک شریان برونشی است که گاهی اوقات از شریان بین دنده ای خلفی سوم منشعب می شود. شریان های برونشی چپ دوتاست که از آئورتای توراسیک مبدأ می گیرد.

### **تخلیه خون وریدها:**

درناژ خون مصرف شده توسط خود ریه ها بوسیله وریدهای برونشی انجام می شود وریدهای برونشی راست به ورید آزیگوس و وریدهای برونشی چپ همی آزیگوس فرعی می ریزند.

### **تخلیه لنف ریه ها:**

لنف هر دو ریه توسط عروق لنفاوی وایران در نهایت وارد گره های لنفاوی برونکو پولموناری می شود این گره ها در ناف ریه قرار گرفته اند.

عروق لنفاوی ریه را به دو دسته سطحی و عمقی تقسیم می کنند:

۱- عروق لنفاوی سطحی لنف قسمت های سطحی و محیطی ریه را تخلیه می کنند.

۲- عروق لنفاوی عمقی لنف درخت برونشی بافت ریه را تخلیه میکند. (شکل ۳۳)

### **اعصاب ریه ها:**

ریه ها توسط اعصاب خودکار سمپاتیک وپاراسمپاتیک عصب داده می شوند، این اعصاب دو شبکه قدامی و خلفی را بوجود می آورند . شبکه قدامی در جلو پایه ریوی و شبکه خلفی در پشت پایه ریوی قرار دارد، شاخه های عصبی از این شبکه ها همراه با انشعابات برونش وشریان به بافت ریه می رود.

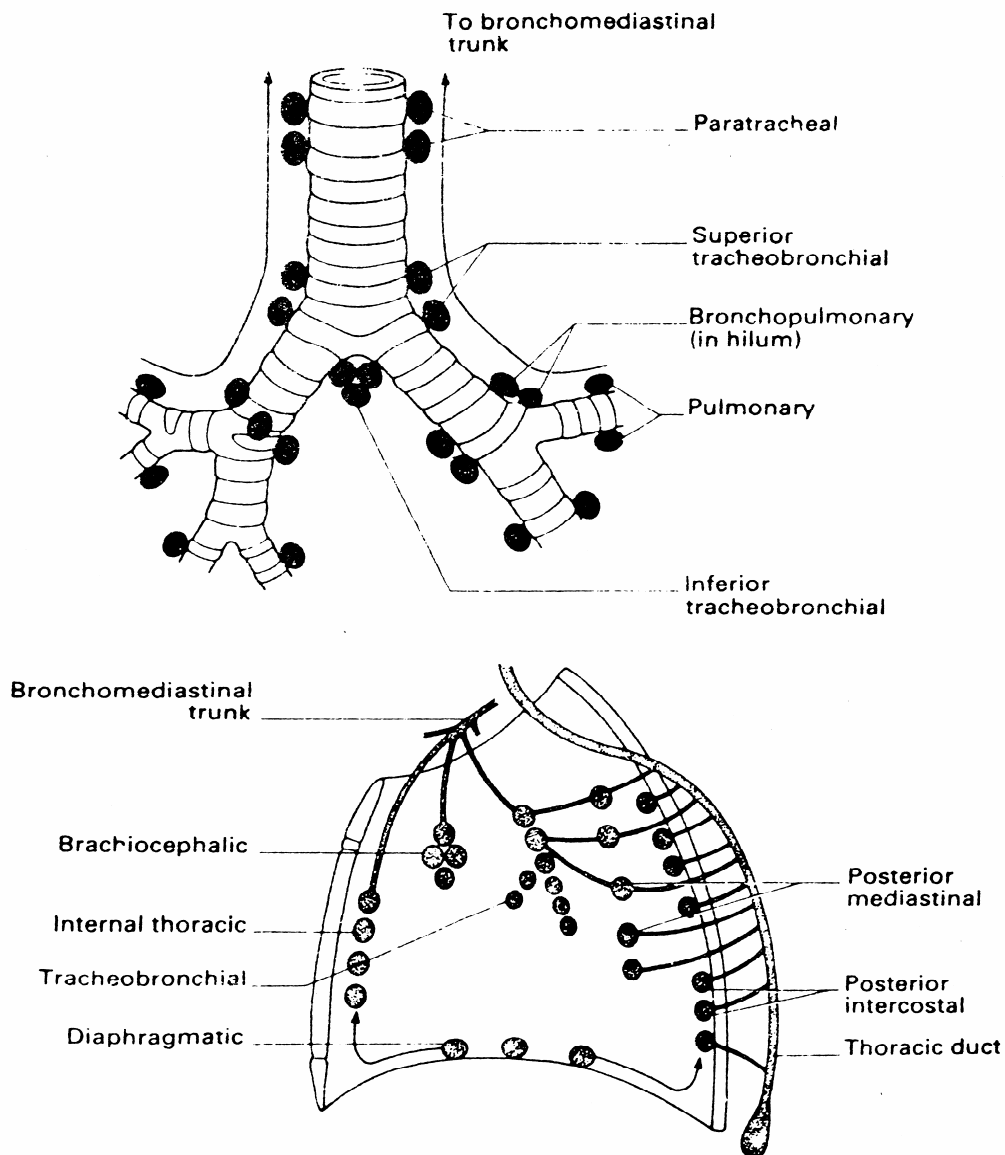
۱- اعصاب پاراسمپاتیک شاخه هائی از عصب واگ است نقش پاراسمپاتیک در ریه عبارت است از:

الف: نقش حرکتی برای انقباض عضلات صاف جدار برونش ها که تحریک آنها موجب اسپاسم برونش ها می شود.

ب: نقش ترشحی برای غدد موکوسی درخت برونشی

ج: نقش حسی که بصورت رفلکس کششی در ریه ها وهمچنین رفلکس سرفه می باشد.

۲- اعصاب سمپاتیک ریه ها از گره سمپاتیک سینه ای دوم تا پنجم منشأ می گیرد این اعصاب روی انقباض عضلات برونش وترشح غدد موکوسی نقش باز دارنده دارند.



شکل ۳۳: لنگ جداره های قفسه سینه و عقده های لنفاوی اطراف نای و برونش ها

### پلورا (جنب) Pleurae :

پرده جنب یک پرده سروزی است که سطح داخلی آن را مزوتلیوم پوشانده است این پرده در هر طرف بصورت یک کیسه دو لایه ریه ها را در بر گرفته است فضای بین دو لایه کیسه جنب را که یک فضای مجازی و بالقوه است فضای جنب (حفره پلورال) Pleural Cavity می نامند. فشار داخل کیسه جنب منفی تر از فشار اتمفسر بوده از این رو این اختلاف فشار موجب می شود که در هنگام دم (فضای توراکس نیز افزایش می یابد) هوا به داخل ریه ها مکیده شود همچنین وجود کیسه جنب موجب

می شود که ریه ها در موقع عمل دم و بازدم براحتی افزایش یا کاهش حجم دهند همچنین حرکات ریه تسهیل شود. پرده جنب دارای دو لایه است این دو لایه از یک جنس هستند که روی هم منعطف شده اند.

۱- جنب احشائی Visceral Pleura

۲- جنب جداری Parietal Pleura

جنب احشائی Pulmonary Pleura = Visceral Pleura: این قسمت از پرده جنب به جز ناف تمام قسمت های ریه رامی پوشاند و بصورت جدا ناشدنی به بافت ریه اتصال دارد جنب احشائی در ناحیه ناف رباط ریوی Pulmonary را ایجاد می کند و سپس روی خود منعطف شده جنب جداری را بوجود می آورد.

جنب جداری Parietal Pleura: قسمتی از پرده جنب است که به دیواره های حفره توراکس اتصال دارد جنب جداری از جنب احشائی ضخیم تر می باشد، با توجه به محل اتصال قسمتهای مختلف آن، به چهار جزء تقسیم می شود:

۱- جنب دنده ای ۲- جنب دیافراگماتیک ۳- جنب مדיاستینال ۴- جنب گردنی

۱- جنب دنده ای Costal Pleura قسمتی از جنب جداری است که از داخل بواسطه یک لایه از بافت هم بند سست به نام فاسیای اندوتوراسیک به دنده ها اتصال دارد و فضاهای بین دنده ای را اشغال می کند.

۲- جنب دیافراگماتیک سطح فوقانی دیافراگم را می پوشاند.

۳- جنب مדיاستینال که سطح مדיاستینال ریه ها را می پوشاند. این قسمت از پلورا در ناحیه پایه ریوی منعطف شده و ادامه آن پلور احشائی را میسازد امتداد آن در پائین رباط ریوی می باشد.

۴- جنب گردنی Cervical Pleura این قسمت از جنب قله ریه ها را می پوشاند روی این قسمت از پلورا توسط لایه ای از الیاف عضله نردبانی کوچک به نام پرده فوق جنبی پوشیده می شود.

مجاورات پلور گردنی:

در جلو: شریان زیر ترقوه ای

در عقب: گردن دنده اول واسکالان قدامی

در داخل: عروق بزرگ ناحیه گردن

در خارج: عضله اسکالان میانی

رباط ریوی Pulmonary Lig:

پلورای جداری ریشه ریوی را احاطه می کند( مانند آستین کت که مچ دست را در بر گرفته است) این پلور در پایین آویزان شده و رباط ریوی را می سازد.

این رباط دارای یک لایه نازک بافت همبند سست و تعدادی گره لنفاوی می باشد. نقش مهم رباط ریوی آن است که فضای مرده لازم Dead Space جهت اتساع وریدهای ریوی را در مواقعی که میزان خون آنها افزایش می یابد فراهم می آورد (در موقع ورزش و تحرک بدنی زیاد). (شکل ۳۲)

### رسسوس های پلورال Recesses Of Pleura:

دو چین از پلورای جداری وجود دارند که بعنوان فضای ذخیره reserve space جهت افزایش حجم ریه ها در موقع عمل دم عمل می کنند.

۱- رسسوس کوستو مדיاستینال ۲- رسسوس کوستو دیافراگماتیک

۱- بن بست دنده ای میان سینه ای Costo Mediastinal Recess: این رسسوس در پشت استرنوم و غضروف های دنده ای و بین پلورای مדיاستینال و پلورای جداری دنده ای واقع شده است. به جز قسمتی از این سینوس که در سمت چپ مجاور بریدگی قلبی ریه چپ است بقیه فضای آنها توسط کناره های قدامی ریه ها (حتی در تنفس آهسته) اشغال می شود.



۲- رسوسوس دنده ای حجاب حاجزی **Recess Costo Diaphragmatic**: این رسوسوس بین پلورای دنده ای و پلورای دیافراگماتیک واقع شده قسمتی از آن بطور عمودی واقع شده و در خط میانی زیر بغل از دنده هشتم تا دنده دهم امتداد دارد. از آنجا که در پایین ترین سطح نسبت به فضاهای دیگر واقع شده اولین محلی است که در داخل آن مایع چرکی جمع می شود.

**اعصاب پلور:**

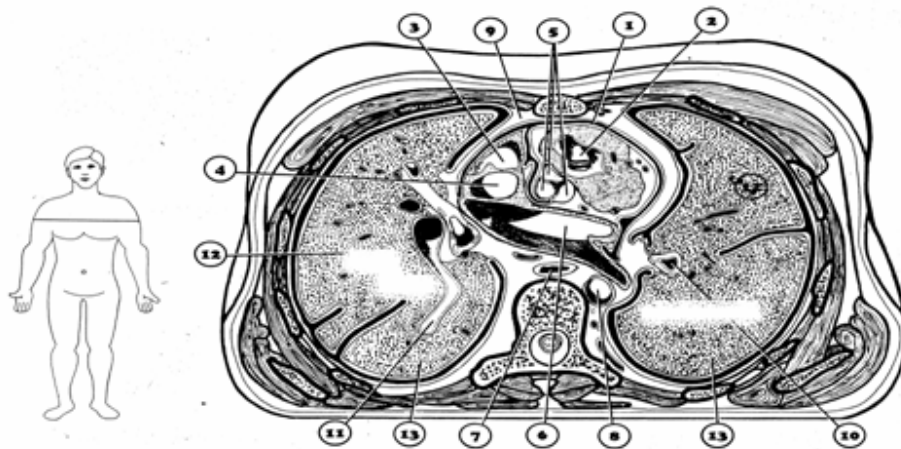
پلور جداری از نظر جنینی از لایه سوماتو پلورال مزودرم جانبی منشأ می گیرد، از این رو به وسیله اعصاب سوماتیک تغذیه می شود، اعصاب بین دنده ای و فرنیک حس این قسمت از پلور را تأمین می کنند. پلور دنده ای و قسمت محیطی پلور دیافراگماتیک بوسیله اعصاب بین دنده ای عصب داده می شوند و پلورای مدیاستینال و قسمت مرکزی پلورای دیافراگماتیک بوسیله عصب فرنیک تغذیه می شوند. پلورای احشائی از لایه اسپلانکو پلورال مزودرم جانبی منشأ می گیرد از این رو این قسمت از پلور توسط اعصاب سمپاتیک جدار عروق برونشی عصب داده می شود پلور احشائی حس درد ندارد.

**عروق پلور:**

از آن جا که پلورای جداری جزئی از دیواره سینه محسوب می شود تغذیه خونی و تخلیه لنف آن مانند دیواره های توراکس است ، شاخه هائی از شریانهای توراسیک داخلی ، مو سکو لو فرنیک و بین دنده ای به پلورای جداری خون می دهند ورید های پلورال جداری به وریدهای توراسیک داخلی و آزیگوس تخلیه می شود. پلور احشائی از آنجا که جزئی از بافت ریه محسوب می شود توسط شریان های برونشی تغذیه می شود.

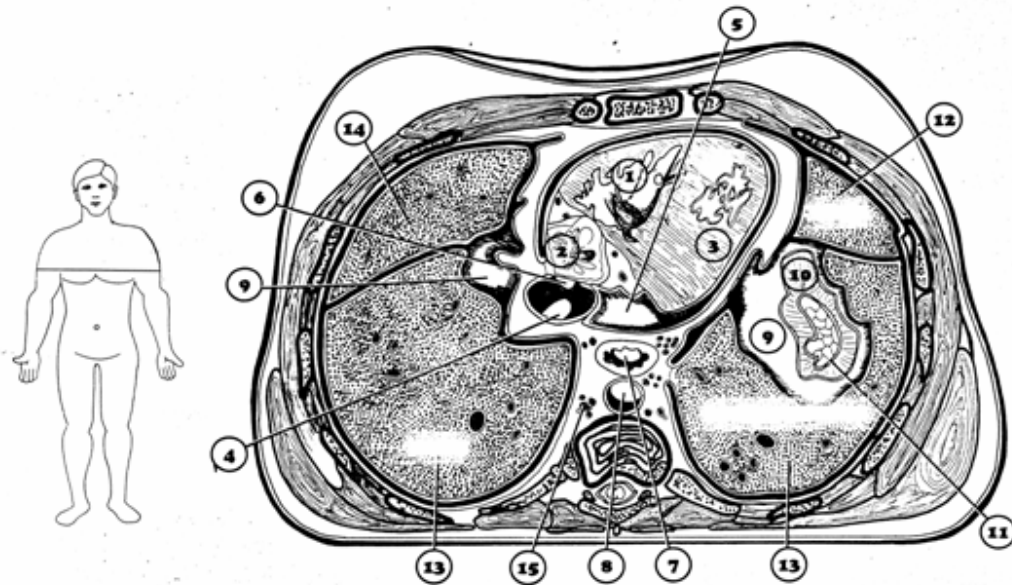
**لنف پلور:**

لنف پلورای جداری به گره های لنفاوی پاراسترنال، بین دنده ای ومدیاستن خلفی و دیافراگماتیک تخلیه می شود. لنف پلورای احشائی به گره های لنفاوی برونکو پولموناری تخلیه می شود.



- 1 Pericardial sac
- 2 Right ventricle, chordae tendineae
- 3 Right atrium
- 4 Superior vena cava
- 5 Aortic valve
- 6 Left atrium
- 7 Esophagus
- 8 Descending aorta
- 9 Anterior mediastinum
- 10 Bronchus
- 11 Right pulmonary vein
- 12 Superior lobe of the lung
- 13 Inferior lobe of the lung

شکل ۳۴: مقطع عرضی توراکس در سطح بخش فوقانی مهره T۷



**1** Right ventricle

**2** Right atrium

**3** Left ventricle

**4** Inferior vena cava

**5** Pericardial sac

**6** Hepatic vein

**7** Esophagus

**8** Descending aorta

**9** Diaphragmatic pleura

**10** Diaphragm

**11** Parietal peritoneum

**12** Superior lobe of the lung

**13** Inferior lobe of the lung

**14** Medial lobe of the lung

**15** Azygos vein

شکل ۳۵: مقطع عرضی توارکس در سطح دیسک بین مهره ای T<sub>۹</sub>- T<sub>۱۰</sub>

**نکات بالینی:**

- ۱- جمع شدن هوا در حفره پلورال را پنوموتوراکس Pneumothorax گویند .
- ۲- تجمع خون را در حفره پلورال همو توراکس Hemo Thorax گویند همو توراکس ممکن است به علت ضربه به دیواره سینه ، ریه ، ساختمانها مدیاستن یا دیافراگم باشد هموتوراکس گاهی به علت وجود تومورهای فضا گیر در یافت ریه اتفاق می افتد.
- ۳- جمع شدن مایع به همراه هوا را در حفره جنب هیدرو پنومو توراکس Hydro Pneumo Thorax گویند.
- ۴- جمع شدن چرک در حفره جنب را آمپیم گویند که هر چه سریعتر بایستی اسپرده شود. اولین قسمت حفره جنب که در آن مایع چرکی جمع می شود سینوس کوستو دیافراگماتیک است که برای تشخیص آن رادیوگرافی انجام می شود.
- ۵- همانطور که گفته شد برونکوس راست وسیعتر از برونکوس چپ است و در امتداد تراشه واقع است. از این رو جسم خارجی اکثراً پس از عبور از نای برونش راست را مسدود می کند.