

هماتوبیوم:

مرحله حمله (invasive): در ماتیت سرکری (خارش شناگران) حداکثر بمدت 48 ساعت که بندرت در ساکنین مناطق بومی اتفاق می افتد و بیشتر مربوط به ورود گونه های غیر انسانی است.

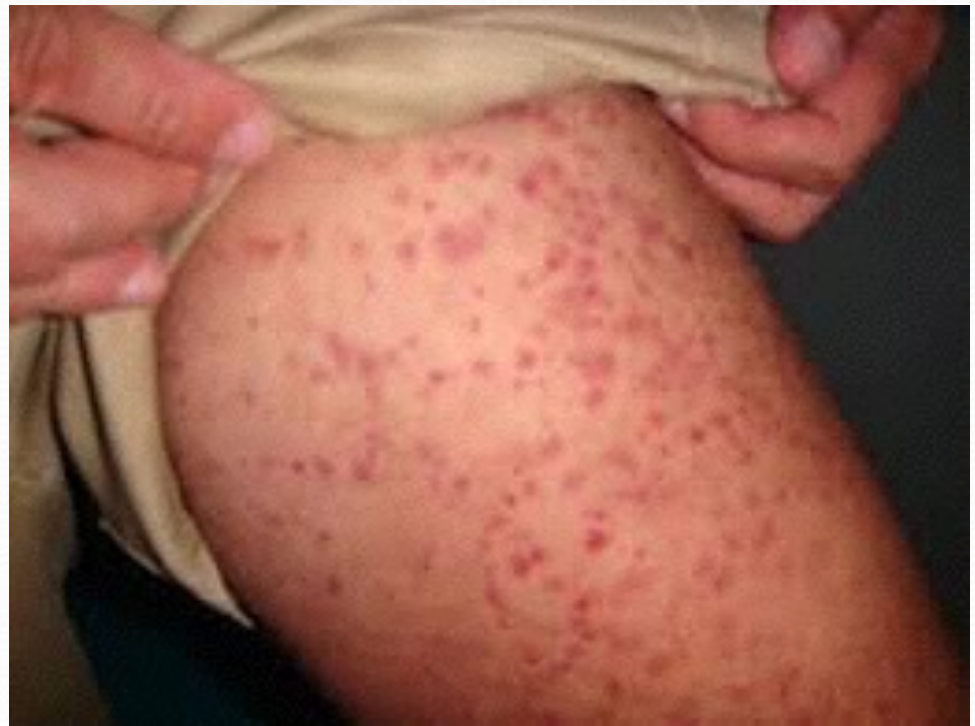
مرحله حاد: تا 5-10 هفته پس از آلودگی علامتی وجود ندارد. فقط نشانه های خفیف آلرژیک آنهم در مسافران ممکن است روی دهد.

مرحله مزمن: حداکثر تولید تخم 2-3 ماه پس از آلودگی شروع می شود. تعدادی از تخمها در دیواره مئانه و میزنای به دام می افتند.

- سودو توبرکول، ایجاد دسته های بزرگ تخمهای آهکی (Sandy patches) در بافت فیبروز زیر مخاط و قابل مشاهده شدن دیواره مئانه در رادیولوژی

- خون شاشی در 50 درصد موارد، ردف ادرار دردناک، تکرر ادرار

- التهاب مئانه بدنبال هایپر پلازی اپیتلیوم و گاهاً بروز پاپیلوما که باعث کاهش ظرفیت مئانه می شود.



هماتوبیوم:

- اتساع حالب و هیدرونفروز و اورمی

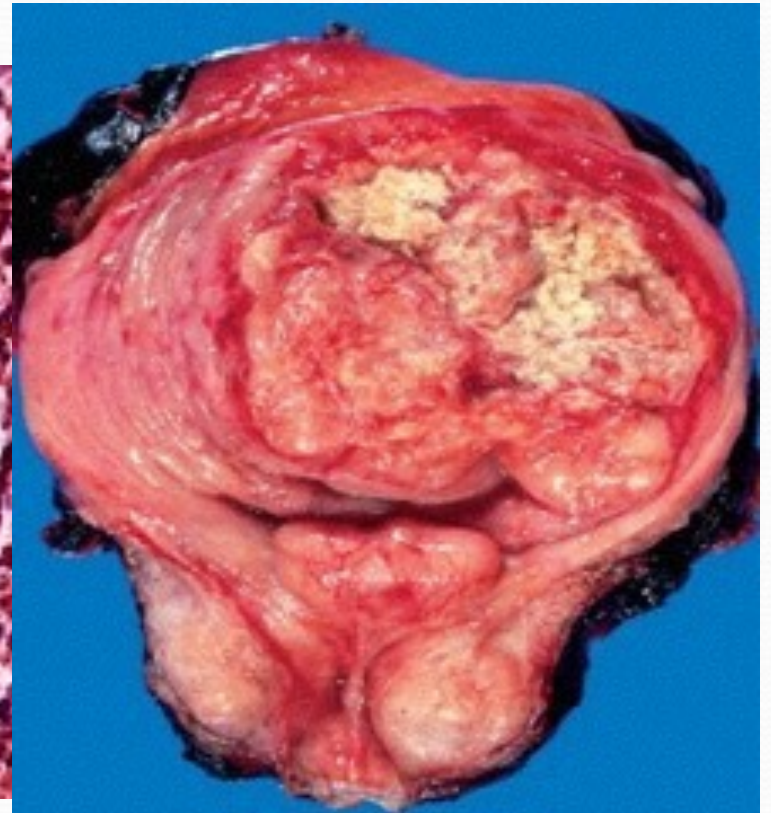
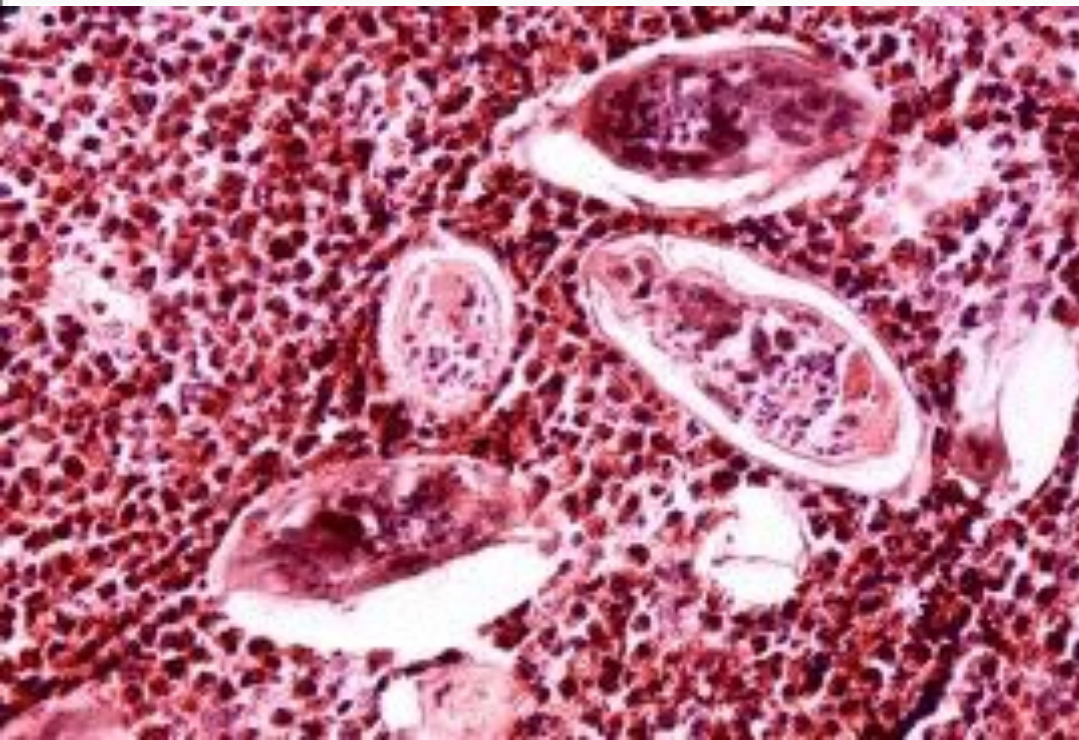
- فیبروز دیواره میزنای موجب گشادی آن می شود

- سرطان مثانه در مصر و موزامبیک ، در مردان 12 برابر زنان (دلایل شغلی)

- اسکواآموس کارسینوما شایعتر از ترانزیشنال کارسینوما

- ناشی از بازگشت تخمها به ریه Pulmonary arteritis

- نازایی در زنان بدلیل ورود تخمها به تخمدان، لوله های فالوپ و یا رحم و یا قسمت های پایینتر دستگاه تناسلی



علائم و عوارض سایر شیستوزوماها

- مرحله حمله نظیر سایر شیستوزوماها

مرحله حاد:

- سندرم کاتایاما در ژاپونیکوم شامل تب، سردرد، ادم، سرفه، دیسانتری، خارش، کهیر که با درد ناحیه کبد و درد شکمی، لنفادنوپاتی و اسپلنومگالی توام با ائوزینوفیلی همراه است.

- سندرم کاتایاما نوعی بیماری سرمی (Serum sickness) ناشی از ازدیاد آنتی ژن در هنگامی است که تخم برای اولین بار تولید می شود.

مرحله حاد در مانسونی و اینتر کالاتوم در افراد بومی به ندرت دیده میشود

علائم و عوارض مرحله مزمن سایر شیستوزوماها

- سودوتوبرکول ناشی از بدام افتادن تخمها در مخاط و زیر مخاط کولون و در نهایت واکنشهای گرانولوماتوز و سودو پاپیلوما
- کلسیفیه شدن تخمها در ژاپونیکم بیشتر دیده میشود که باعث ضخیم شدن روده می شود
- پاپیلوما و پولیپهای التهابی منجر به انسداد مجرای کولون می شود
- در مانسونی زخم گسترده کولون منجر به خونریزی می شود
- در ژاپونیکم سرطان روده بزرگ در زخمهای مزمن
- در محل تجمع تخمها ابتدا آبسه های کوچک احاطه کننده هر تخم مانند سل ارزنی (Miliary tuberculosis) است. با بهبود لزیونها درجاتی از فیبروز باقی می ماند.

- گرانولومهای متحرک به انتقال تخمها از بافت به مدفوع یا ادرار کمک می کنند
- پیگمانهای غیر قابل تشخیص از پیگمان مالاریایی در سلولهای کوپفر دیده می شود
- بزرگی کبد و طحال دیده می شود
- شیستوزومیازیس کبدی طحالی ناشی از مانسونی همراه با فشارخون پورتال شایع است
- کمخونی بدنبال اسپلنومگالی
- واکنش به تخمها در کبد منجر به واکنش فیبروتیک پری پورتال موسوم به Symmers clay pipestem fibrosis میگردد.
- تستهای فعالیت کبد و عملکرد آن در فیروز برخلاف سیروز کبدی تغییر نمی کند
- ایجاد یک جریان سیاهرگی موازی با افزایش فشار خون پورتال موجب واریس مری و خونریزی شدید آن می شود.
- بطور کلی آسیبها در ژاپونیکم بدلیل تولید بیشتر تخم ، شکل گرد آن ، فقدان خار بزرگ که منجر به توزیع بیشتر آن می شود و عمر بیشتر کرمهای بالغ بیشتر است

- درگیری مغزی در ژاپونیکم به دو شکل دیده می شود:
- درگیری منتشر با ضایعات پراکنده که بدلیل حمل تخمها به مغز است و علامتی ندارد
- توده گرانولوماتوز موضعی ناشی از تخمهای آزاد شده بوسیله کرمهای بالغ جایگزین شده در رگهای مغز که علامتدار است
- میلیت عرضی در اثر تخمهای مانسونی و هماتوبیوم در نخاع
- گرانولومادر اثر آزاد شدن آنزیمهای پروتئولیتیک تولید شده توسط میراسیدیوم (آنتی ژنهای SEA) در تخم مسئول اغلب عوارض مرحله مزمن است
- پدیده اسپلندور هوپلی (Splendor-Hoppli) ناشی از کمپلکسهای آنتی ژن آنتی بادی در میزبانهای حساس
- در مانسونی گلومرولونفریت بعنوان یک بیماری ناشی از کمپلکس ایمن

● تشخیص

1- انگل شناسی :

- مشاهده تخم در ادرار و مدفوع مهمترین راه تشخیص
- تنها وجود تخم حاوی میراسیدیوم زنده نشاندهنده یک عفونت فعال نیازمند درمان است
- رسوب دادن 10ml ادرار جمع آوری شده در وسط روز و رسوب گیری و رنگ آمیزی با تریپان بلو 1%
- سیستم اسکوپ
- فرمل اتر و کاتوکاتز
- بیوپسی رکتال

2- تشخیص بالینی ، خون شاش و

3- ایمنولوژیک :

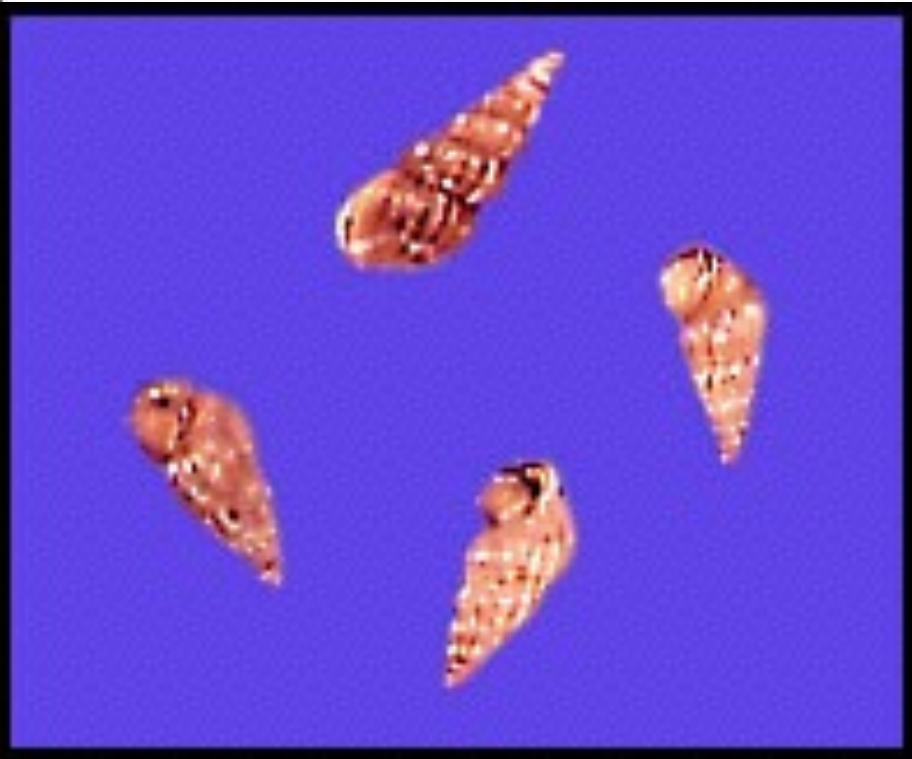- تکنیکهای الایزا و ایمنوبلات
- SEA برای نمونه های ادراری با استفاده از آنتی ژن محلول تخم Dipstick ELISA
- آنتی ژن کاتودیک در گردش CCA در ادرار بیماران مبتلا به مانسونی توسط مونوکلونال آنتی بادی شناسایی می شود
- آنتی ژنهای محلول در گردش ناشی از کرم بالغ Sm31/32 و Sj31/32 در سرم توسط dot ELISA قابل تشخیصند

اپیدمیولوژی

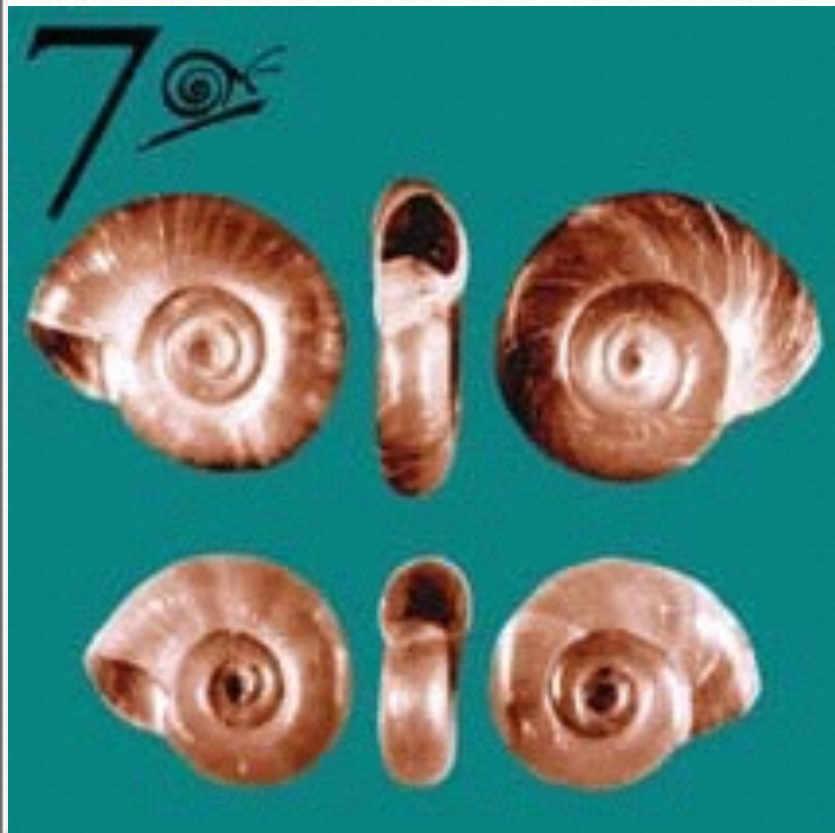
- حلزون دوزیست ناقل ژاپونیکم در مزارع برنج و مناطق گلی رودخانه زندگی می کند
- حلزون آبزی ناقل مانسونی در آبهای آرام با سرعت کمتر از 3/ متر در ثانیه نظیر کانالهای آبیاری، نهرها و برکه ها می زیند
- حلزون آبزی ناقل هماتوبیوم و اینترکالاتوم در آبهای بدون حرکت مثل استخر و آبگیر ها می زیند.
- مهمترین فاکتور در تغییر تعداد حلزونها درجه حرارت و بارندگی است. درجه حرارت مناسب 20 - 28 است
- سرکر های ژاپونیکم در عصر و مانسونی و هماتوبیوم در میانه روز تولید می شوند.
- هماتوبیوم در خوزستان در دزفول، اهواز، سوسنگرد، شوشتر

حلزونهای ناقل شیستوزوماها

ش. ژاپونیکم: اونکوملانیاز حلزون پروزوبرانش، دوزیست، و مخروطی شکل است. Dioecious، حدود 3-10 میلی‌متر و 4-8 پیچش دارد. دارای یک دریچه دکسترال و اپرکولی در پا است.



- ش. مانسونی: بایومفلاریا یک حلزون دیسکی شکل و شش دار پلانوربید با 5/3-7 پیچ و اندازه ای در حدود 7-22 میلیمتر که در آفریقا 4 گروه اصلی دارد:
 - مهمترین میزبان در آفریقا و خاورمیانه Pfeifferi
 - در غرب و شرق آفریقا Sudanica
 - در دریاچه ویکتوریا Choanomphala
 - در شمال، غرب و جنوب آفریقا Alexandria
 - در نیمکره غربی ب. گلابراتا مهمترین ناقل است



- ش. اینترکالاتوم: بولینوس (فایزوپسیس) آفریکانوس در کنگو و بولینوس (بولینوس) کامروننسیس در کامرون
- ش.هماتوبیوم: بولینوس حلزون شش دار هرمی ، چپ گرد با ارتفاعی حدود 4-23 میلیمتر. تحت جنس Physopsis با داشتن کولوملای کوتاه و انتهای نقطه ای پا از تحت جنس بولینوس متفاوت است.
- گروه B.(Physopsis)africanus در شرق و جنوب آفریقا
- بولینوس (بولینوس) رتیکولاتوس و فورسکالی و ترونکاتوس در ایران، مصر، سودان و بخشهایی از شرق و غرب آفریقا



Melanoides tuberculata



Cleopatra cridlandi



Gabbiella humerosa



Bulinus sp.



Lymnaea natalensis



Biomphalaria choanomphala



Physa acuta



Ceratophallus kisumiensis

10 mm





10 mm

Bulinus nyassanus



Bulinus globosus



Melanoides sp.



ليمنه استاگنالييس

پیشگیری و کنترل

● 5 روش برای کنترل وجود دارد:

1- درمان دسته جمعی

2- نابودی حلزونها

3- بهداشت محیط

4- جلوگیری از تماس

5- استفاده از واکسیناسیون دسته جمعی

رایجترین شاخص ارزیابی میزان موفقیت روشهای کنترلی بررسی میزان شیوع و حساسترین شاخص میزان بروز است و در درمان دسته جمعی کاربرد زیادی دارد. سایر شاخصها عبارتند از:

- اثر بر میزان خروج از تخم (شدت عفونت)

- اثر بر شدت بیماری

- روشهای ایمنولوژیک

- روشهای بیولوژیک

- رایجترین شاخص در ارزیابی میزان موفقیت کنترل میزبان ناقل شمارش دوره ای حلزونها است. از میزان عفونت در ناقل هم استفاده می شود.
- درمان دسته جمعی: در مواردی که انتقال بیماری شدید باشد (بالای 50% در کودکان). هدف می تواند کودکان مدرسه ای 7-14 ساله باشند.
درمان با پرازیکوانتل
- کنترل حلزونها:
 - کنترل شیمیایی با حلزون کشها ، نیکلوزامید (بایلوکید) با غلظت 8PPM در ساعت برای آبی یا 2/. گرم در متر مربع برای حلزونهای ناقل مانسونی
 - کنترل بیولوژیک با حلزونهای گوشتخوار نظیر Marisa یا حلزونهای رقیب نظیر Tarebia موجب نابودی بیومفلاریا شده است.
- روشهای محیطی نظیر پر آب کردن یا خشک کردن کانالهای آب، پوشاندن سیستم های کانالی،

- در ژاپونیکم و مکونگی میزبانان حیوانی بسیار مهمند
- جنده های زئونوتیک ژاپونیکم گونه ای مرکب از گونه های همسان است
- شکل خاصی از عفونت ژاپونیکم در تایوان فقط حیوانات را آلوده می کند
- سگ تنها میزبان مخزن مکونگی در لائوس است
- ش.ساینسیوم با تخمی دارای خار جانبی از انسان و جوندگان در چین و تایلند
- مانسونی را از حیوان هم جدا کرده اند ولی ارزش اپیدمیولوژیک ندارد (بابونها، میمونهای سبز. جوندگان عامل بقای آلودگی در حاشیه شهرهای برزیل بوده اند
- پریماتها می توانند به هماتوبیوم آلوده شوند.
- اینتر کالاتوم قطعاً مخزن حیوانی ندارد.

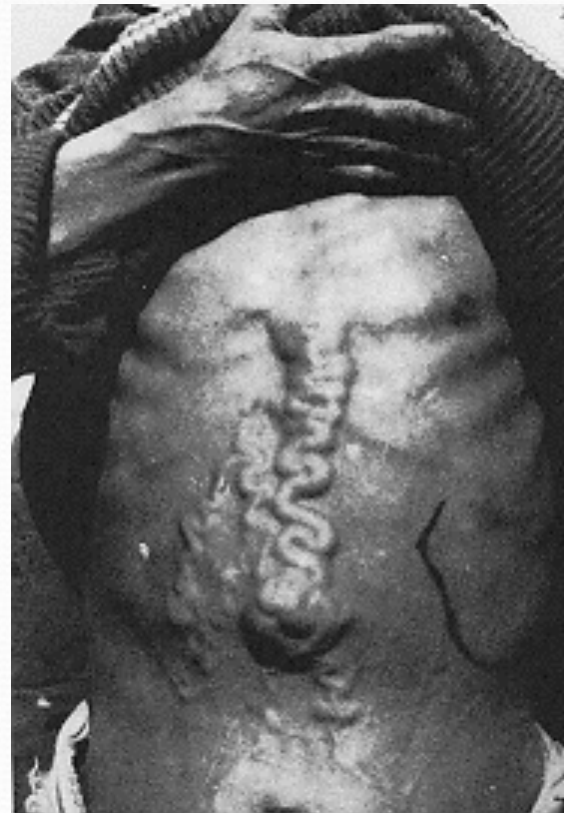Swimmer's Itch (cercarial dermatitis)

- گاهی سرکر شیستوزوماهای پرندگان یا سایر حیوانات از انواع *trichobilharzia* و *ornithobilharzia* از راه پوست وارد بدن انسان می شوند ولی چون در بدن انسان نمی توانند به کرم بالغ تبدیل شوند در زیر پوست باقی مانده و به مدت 2 تا چند هفته خارش شدیدی را در زیر پوست ایجاد می کنند که گاهی موجب زخم و درماتیت پوستی می شود.
- این عارضه در حال حاضر در شمال ایران بسیار شایع است و بیشتر در افرادی که با پای برهنه در آبهای حاوی سرکر این شیستوزوماها راه می روند سرکر از راه پوست وارد شده و ایجاد درماتیت سرکری می نماید.

گونه های سیبلینگ حاصل هیبریدیزاسیون درون گروهی

- انگل گوسفند، گاو، حیوانات وحشی و گاهی انسان در جنوب آفریقا است . Sch.mattheei
- تخم در مدفوع یا ادرار با خار انتهایی و اندازه ای در حدود 120-180 میکرو متر
- در موارد انسانی تخمها با هماتوبیوم یا مانسونی همراه بوده است.
- کرمهای ماده قادر به پارتنورژن هستند و احتمالاً توسط نرهای سایر گونه ها بارور می شوند
- شبیه هماتوبیوم ، در جنوب اروپا، عراق و آفریقا، بندرت در انسان . Sch.bovis
- ،انگل شایع آهو های آفریقا . Sch.margrebowiei
- ،بسیار شبیه مانسونی، در آفریقای مرکزی، انگل جوندگان و گوشتخواران . Sch.rodhaini
- ،انگل نشخوارکنندگان اهلی غرب آفریقا . Sch.curassoni

- **This man has advanced schistosomiasis. Note the distension of the collateral veins due to portal hypertension.**



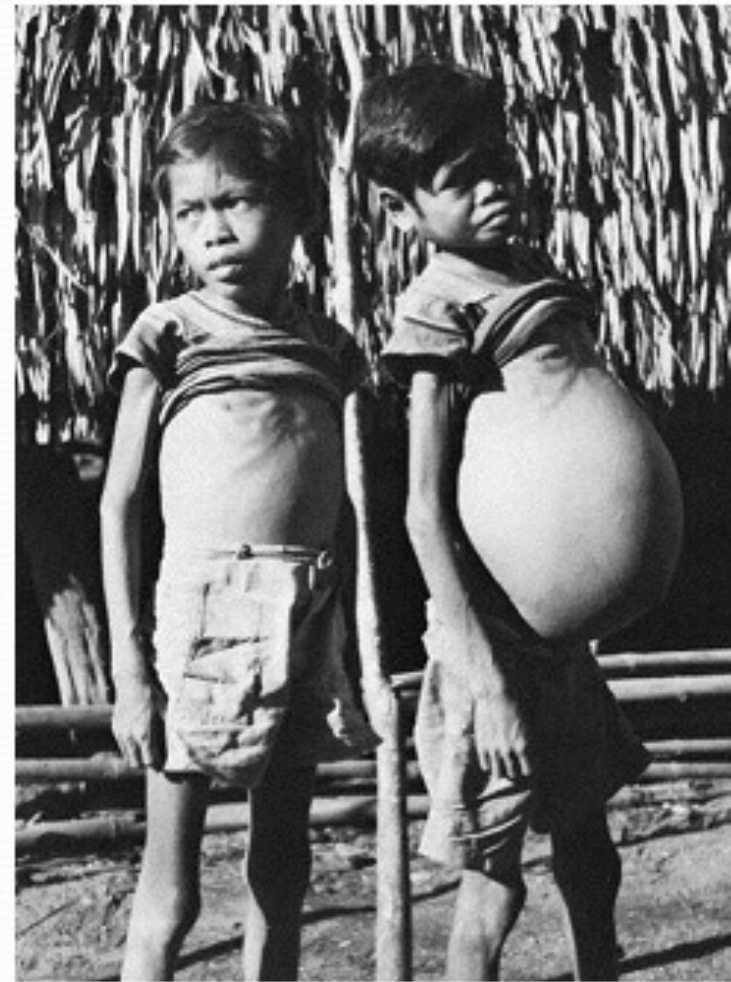
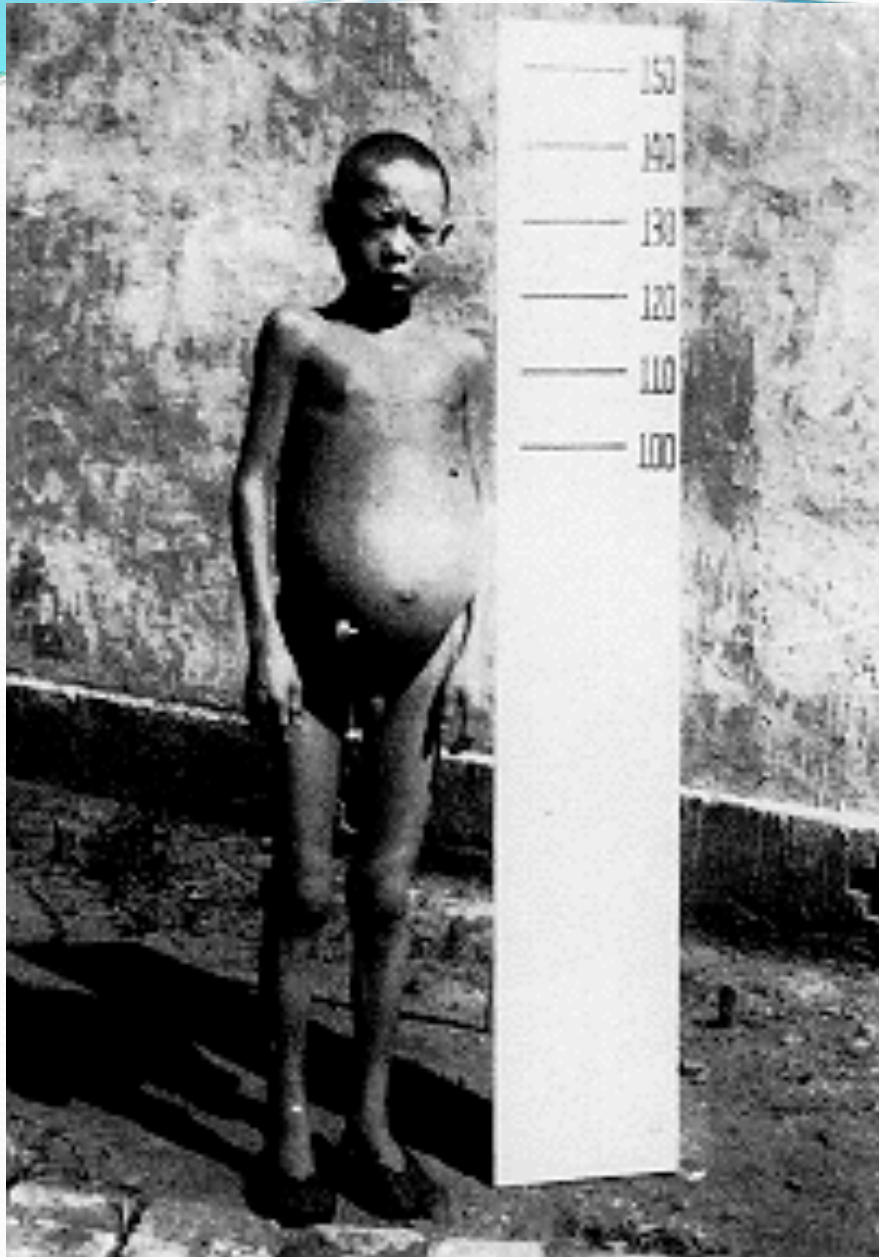

Figure 16.17 Ascites in advanced schistosomiasis japonica, Leyte, Philippines (*right*).

This is an example of dwarfing caused by schistosomiasis. The male on the left is 13 years old; the one on the right is 24 years old.

Courtesy of Robert E. Kuntz.

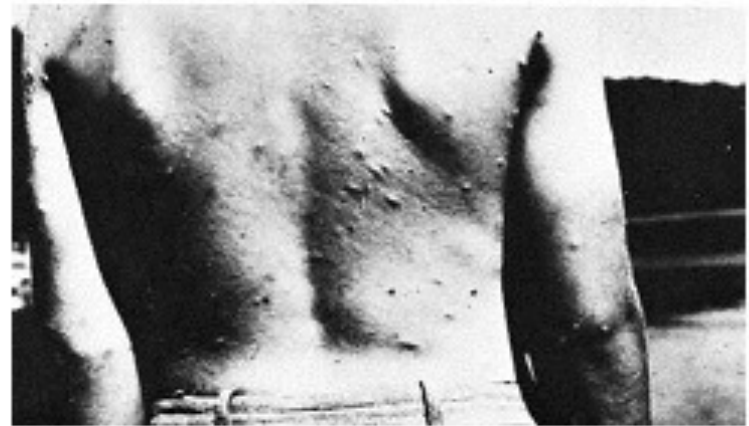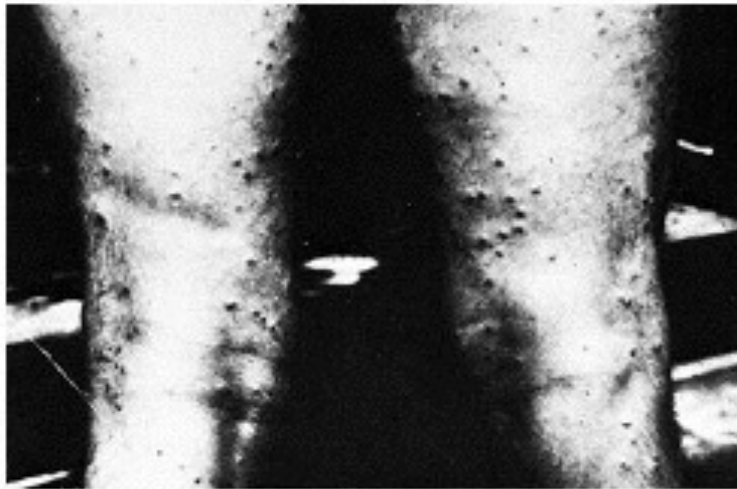


Figure 16.19 Cercarial dermatitis, or “swimmer’s itch,” caused by cercariae of avian blood flukes.

AFIP neg. no. 77203.

Clonorchis



Opisthorchis



Metorchis



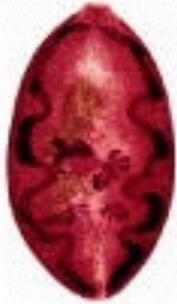Metagonimus



Nanophyetus



Paragonimus



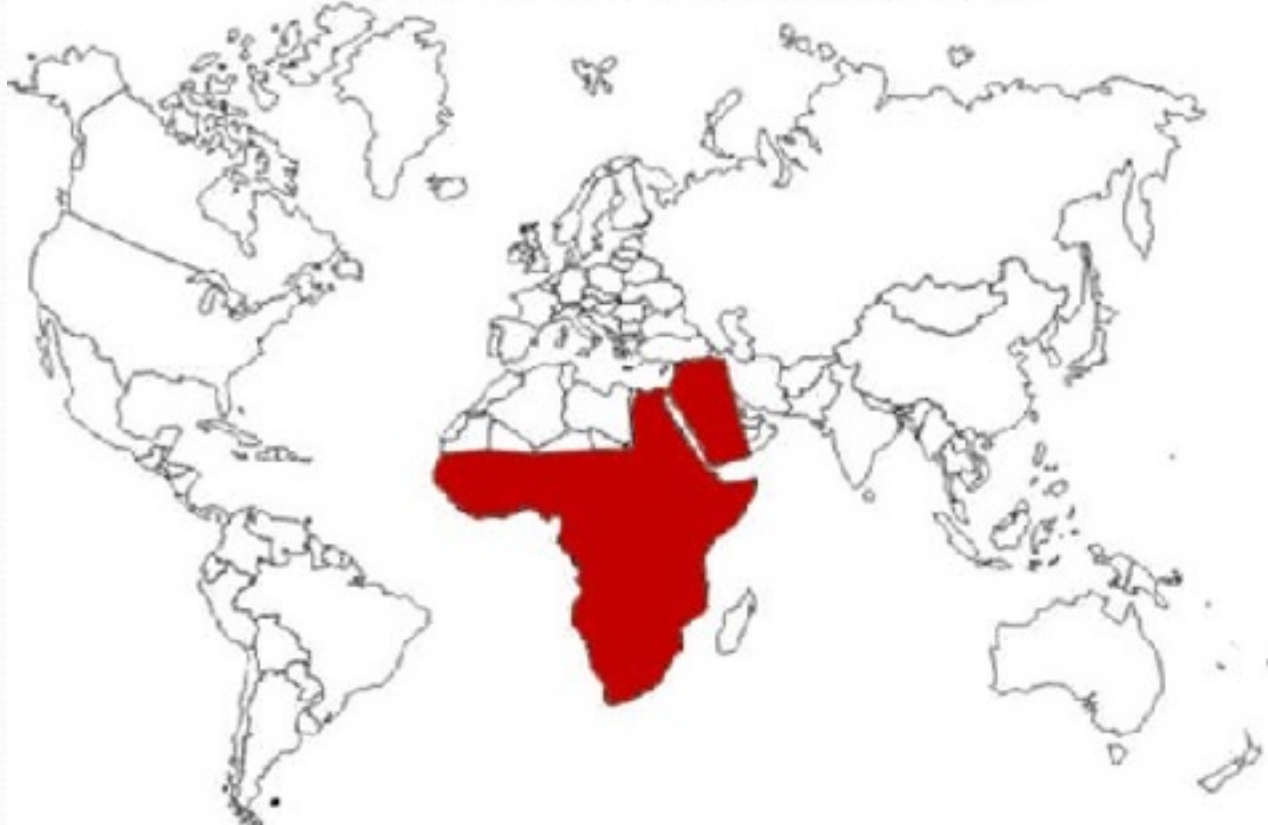Fasciola

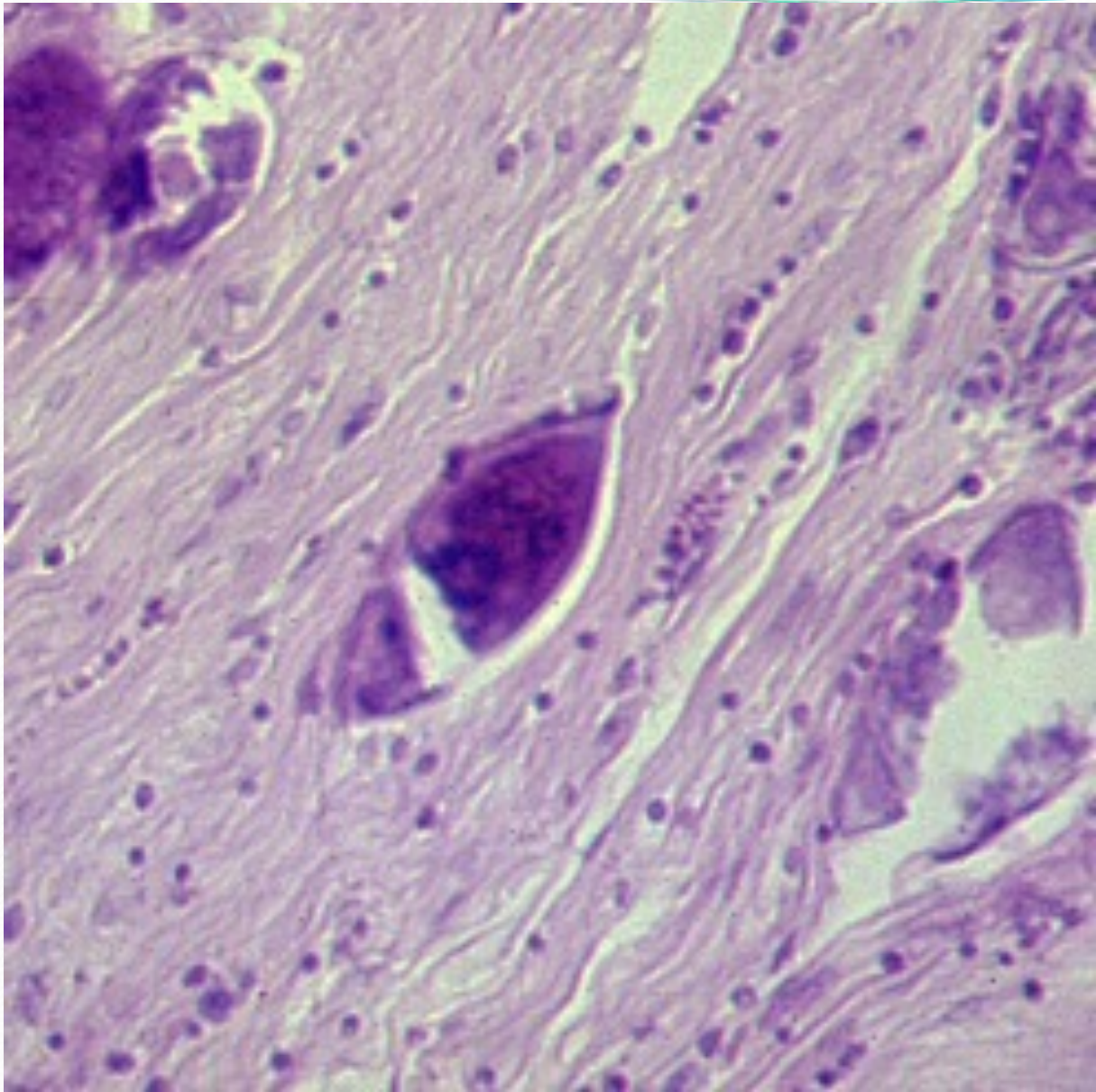


Fasciolopsis



Distribución Geográfica del *Schistosoma haematobium*

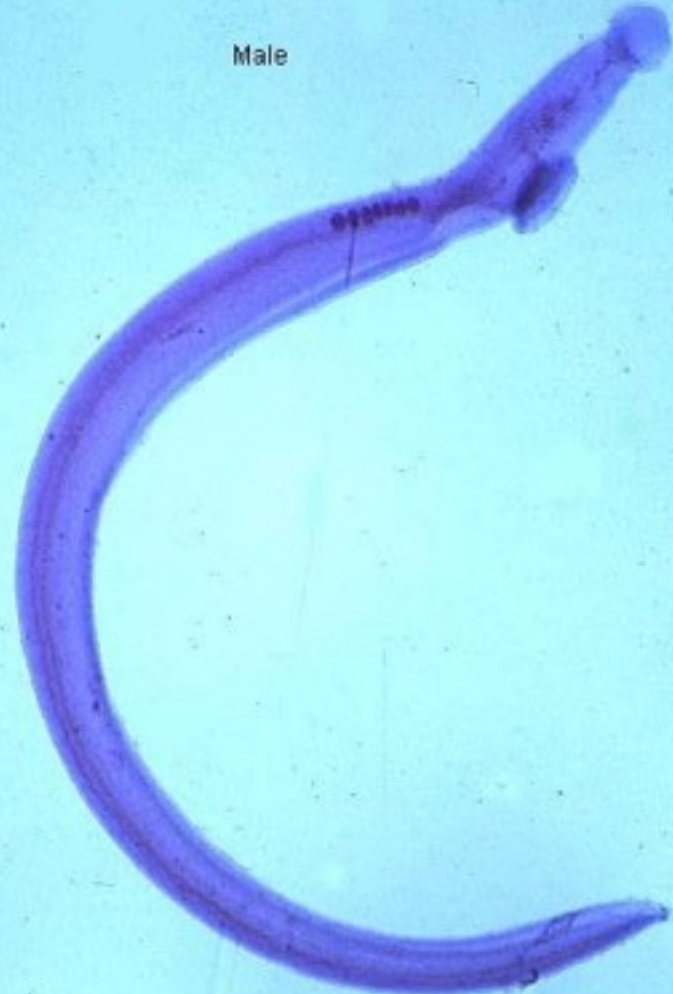
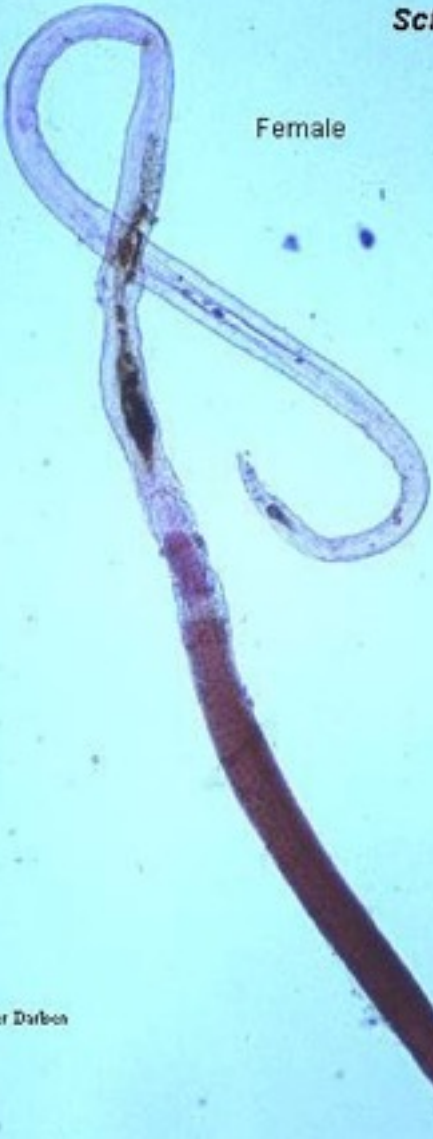


Schistosoma japonicum

Female

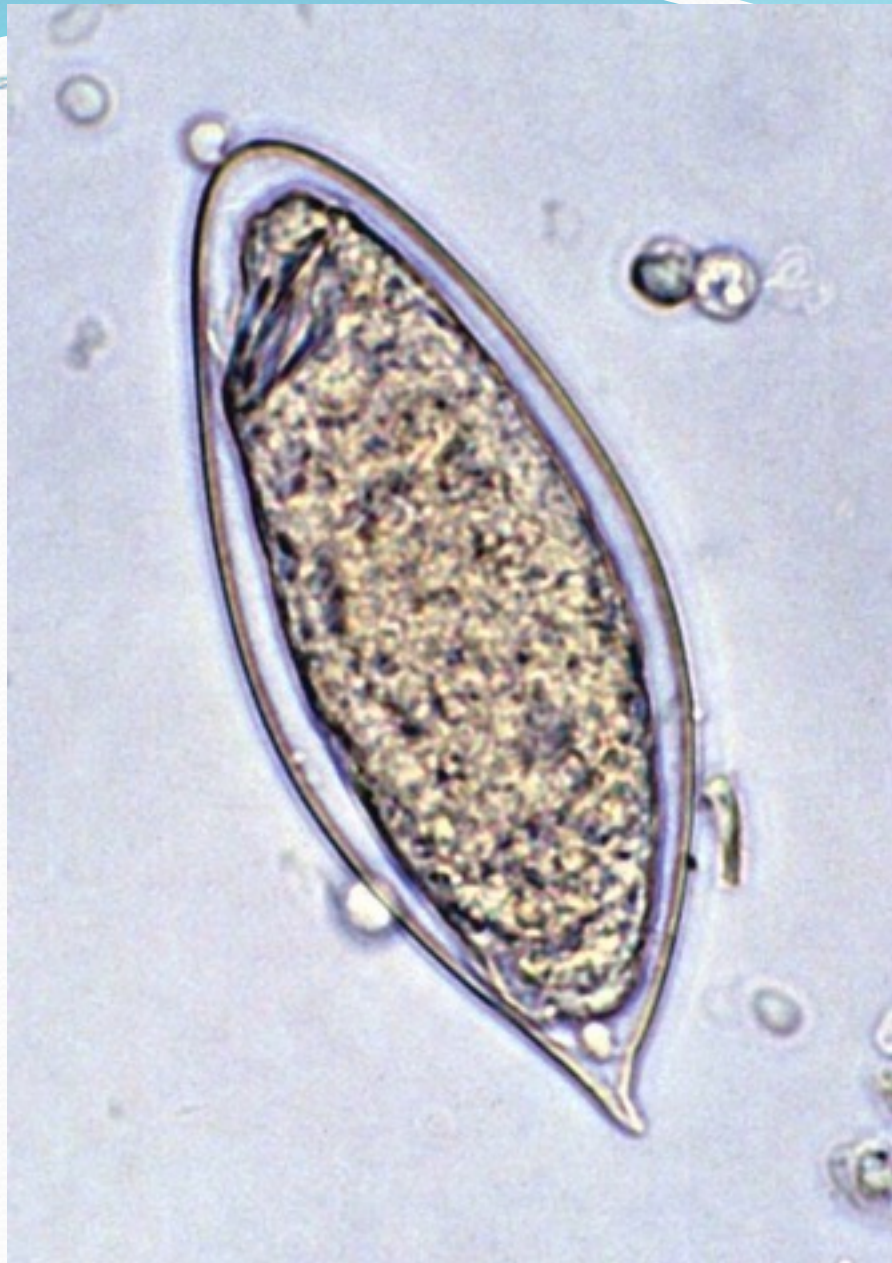Male



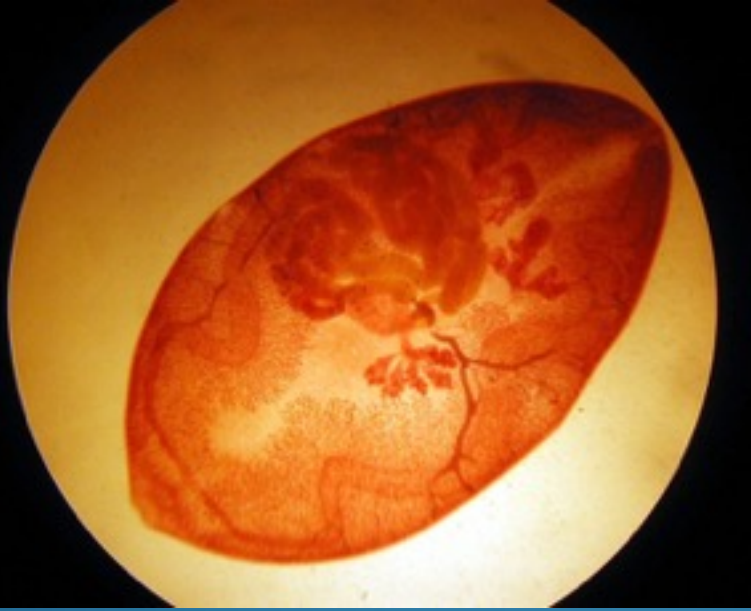
Peter Darbon

1mm





- دیستومیازیس ریوی ، دیستوماتا رینگری، دیستوماتا وسترمانی ، Paragonimiasis
- انگل حیوانات گوشتخوار مثل ببر، شیر، گربه وحشی، سگ، خوک، میمون و انسان
- میزبان پاراتنیک جوندگان، مرغابی، مرغ و گراز
- محل اصلی در بافت ریه در کیسه های فیبروزی از جنس میزبان، در خارج ریه بیشتر در مغز و نخاع (مکانهای اکتوپیک)
- در آسیای جنوب شرقی (غالباً در کره) و شوروی سابق
- در ایران نامشخص



• کرم بالغ بیضی شکل، به رنگ قرمز مایل به قهوه ای به طول 13 در 6 میلیمتر.

• کوتیکول ضخیم و پوشیده از خارها

• بادکش شکمی در وسط بدن، هم اندازه با بادکش دهانی

• تخمدان منشعب در خلف بادکش شکمی، رحم به شکل روزت

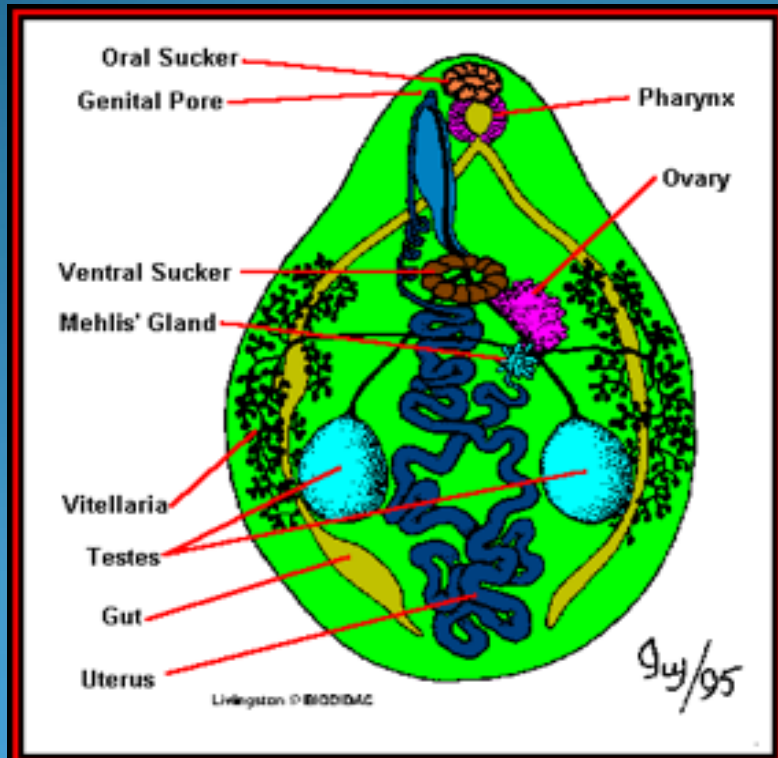
• دو بیضه لوبوله در خلف کرم در کنار هم پایین تخمدان
• تخمدان قطعه ای در بالای بیضه ها روبروی رحم

• غدد زرده در کناره جانبی در سرتاسر بدن

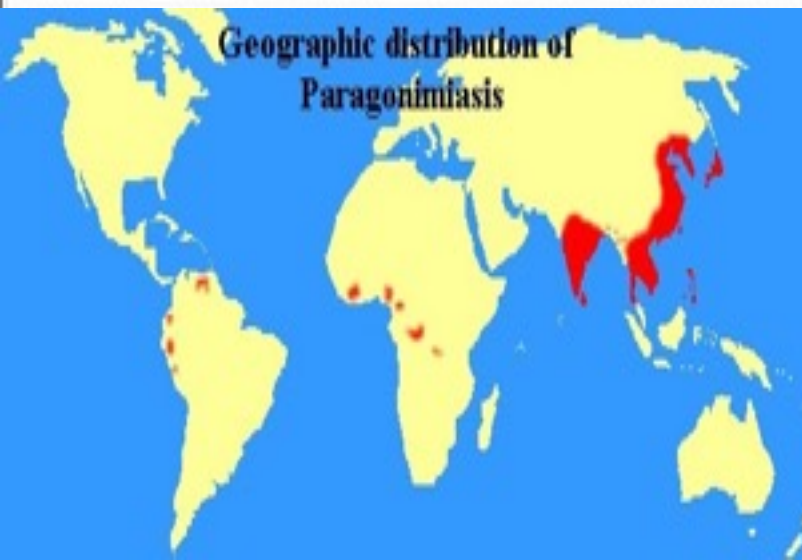• مثانه ترشحاتی بزرگ

• فاقد کیسه سیروسیر

• هرمافرودیت ولی باروری با دو کرم



- در آفریقا پ. آفریکانوس و پ. یوتروبایلترالیس در راسو و انسان
- در آمریکا پ. کالینسیس و پ. کلیکوتی در گوشتخواران و پ. مکزیکانوس که آلودگی انسانی با درگیری مغزی (تخم در کیست مغزی) داریم
- در اسیا و اقیانوسیه پ. وسترمانی پ. میازاکی و پ. اسکرجابینی

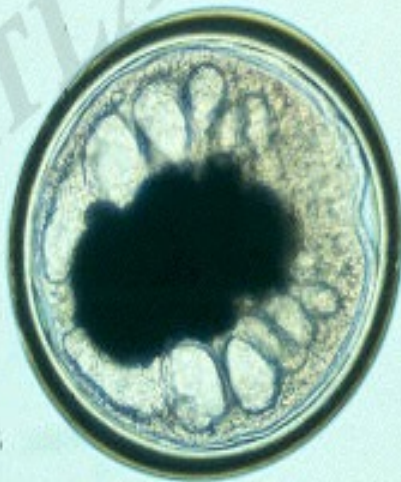

تخم

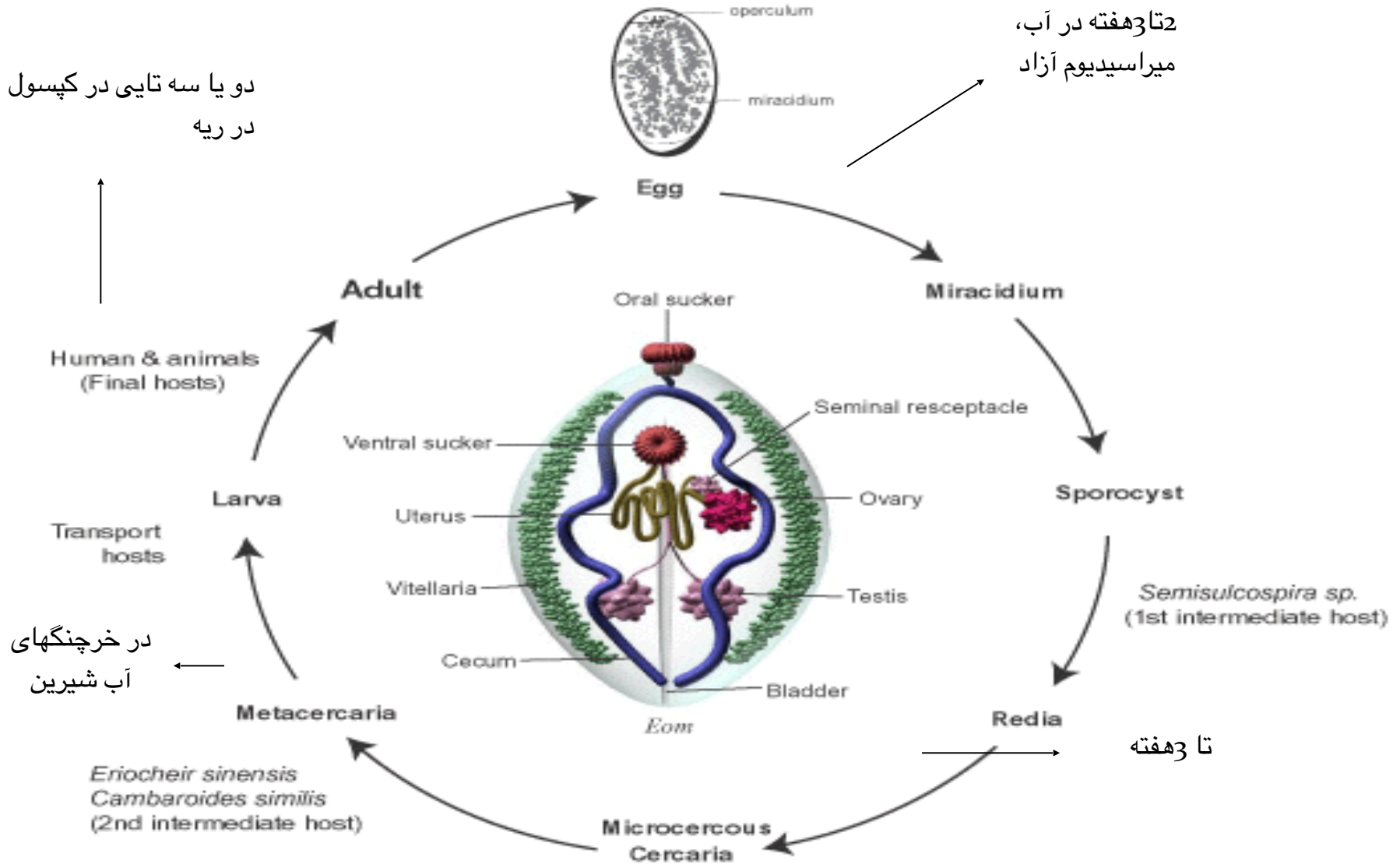
- تخم مرغی ، زرد مایل به قهوه ای،
80-120 در 45-65 میکرون
- دارای درپوش ولی بدون جنین
- محل تماس پوسته با درپوش ضخیم است
(تمایز با دیفیلوبوتریوم لاتوم)

انواع :

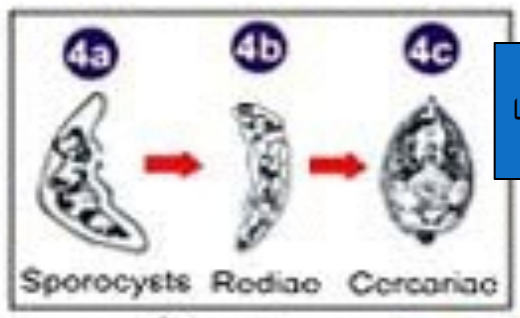
- پ. وسترمانی
- پ. هتروترموس
- پ. مکزیکانوس
- پ. آفریکانوس
- پ. کلیکوتی



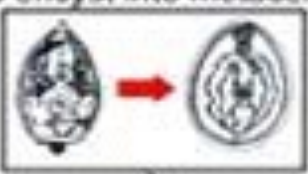
Paragonimus westermani



5 Cercariae invade the crustacean and encyst into metacercariae. **I**



میکروسرکوس
گزیفیدیو سرکریبا
دم کوتاه و تیغه



خرچنگ
ماهی

Humans ingest inadequately cooked or pickled crustaceans containing metacercariae. **6**

سمی سولکوسپیرا
تیارا
اونکوملانیا



3 Miracidia hatch and penetrate snail
پس از سه هفته

2 Embryonated eggs

1 Unembryonated eggs



8 Adults in cystic cavities in lungs lay eggs which are excreted in sputum. Alternately eggs are swallowed and passed with stool.

I = Infective Stage
d = Diagnostic Stage

بیماریزایی

- متاسرکر با نفوذ به جدار دوازدهه و ژژنوم وارد حفره شکمی شده با ایجاد نقب در دیافراگم ظرف 20 روز وارد ریه و در مدت 5-6 هفته بالغ می شود
- گاهی لارو به مغز ، نخاع و کبد هم مهاجرت می کند (اکتوپیک).
- در مدت مهاجرت لارو خونریزی های ظریف، انفیلتراسیون لکوسیتها
- در ریه سرفه، خلط خونی، وجود ذرات قهوه ای (به رنگ زنگ آهن مایل به قهوه ای) در خلط، بوی نامطبوع ماهی در خلط، درد سینه، تب، بیحالی
- حمل تخمها به سایر نقاط بدن توسط خون و ایجاد ضایعات گرانولوماتوز
- مهاجرت کرم به مغز، نخاع، زیر جلد، حفره شکمی ، غدد لنفاوی مزانتر، دیواره روده ومیوکاردا موجب ضایعات کیستیک 2-4 سانتیمتری و ندول فیبروزه می شود
- وجود کرم در مغز باعث صرع جاکسونی، فلج یکطرفه و بی حسی و اختلالات بینایی می شود.
- تومورهای خزنده در بافتهای زیر جلدی
- پ.اسکرجابینی در انسان تمایل به مهاجرت نابجا دارد

تشخیص

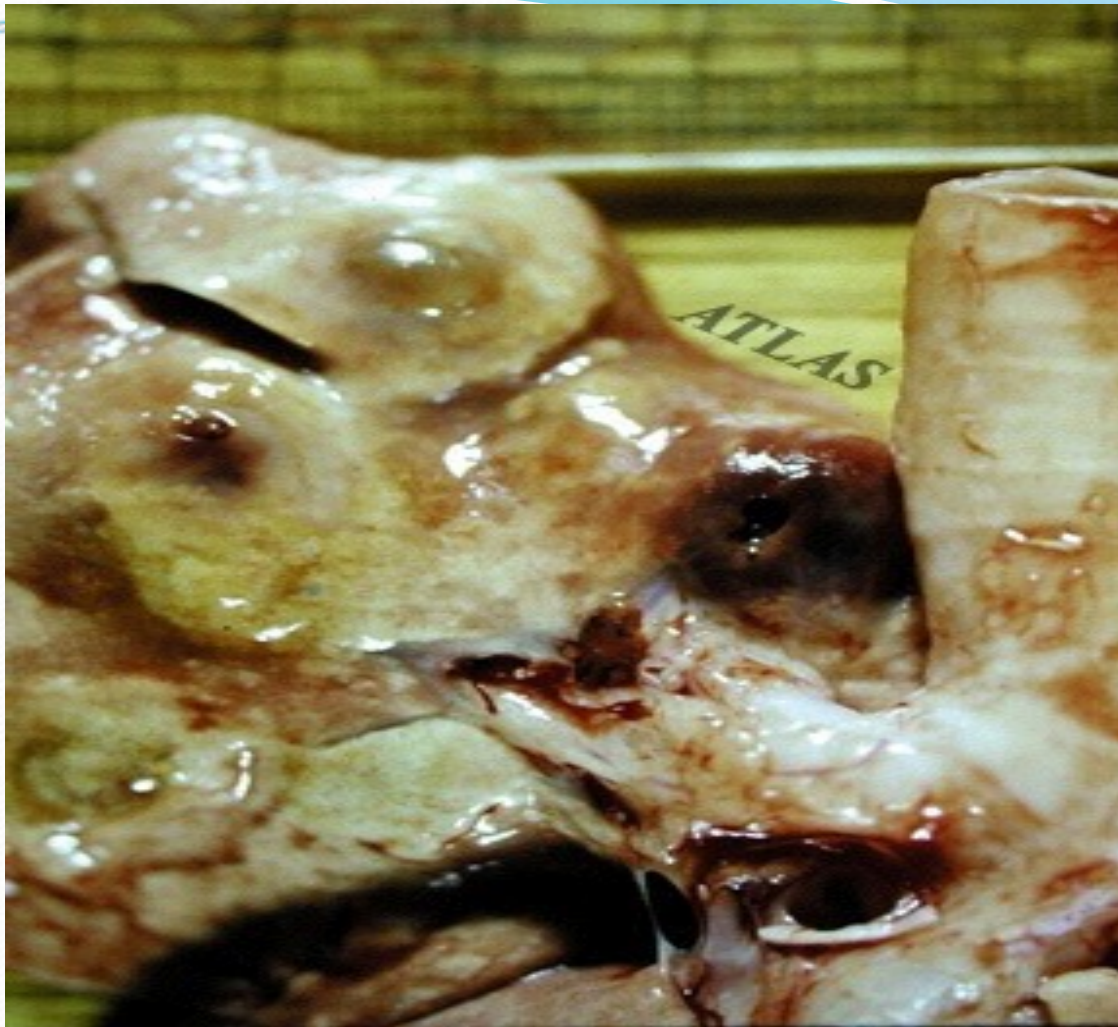
- مشاهده تخم در خلط با سانتریفیوژ در 2% NaOH و مدفوع (حداقل 7 بار آزمایش)
- رادیوگرافی قفسه سینه، ضایعات خوشه انگوری
- دات الیزا با آنتی ژن CF، ES، تست پوستی

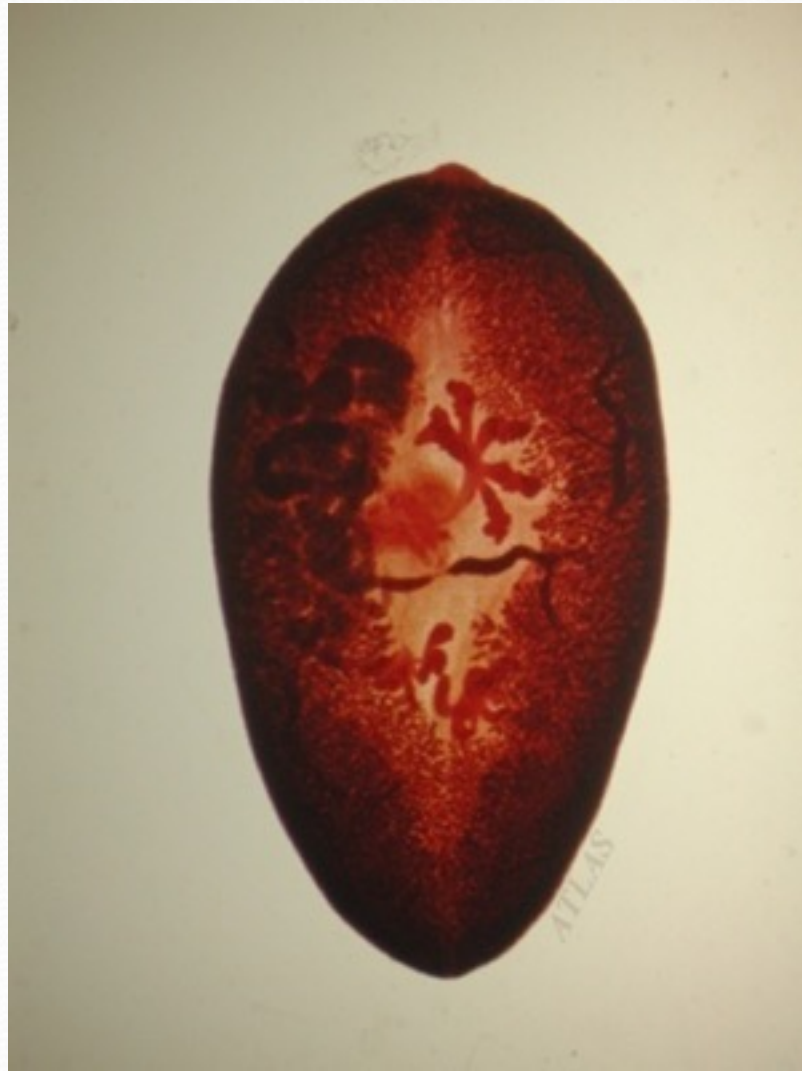- درمان پرازیکوانتل، 25 mg/kg سه بار در روز بمدت سه روز
- بیتینول و یا تری کلابندازول

- **پیشگیری** اجتناب از خوردن سخت پوستان به صورت خام یا نیم پز
- خوردن آب آشامیدنی تصویه شده





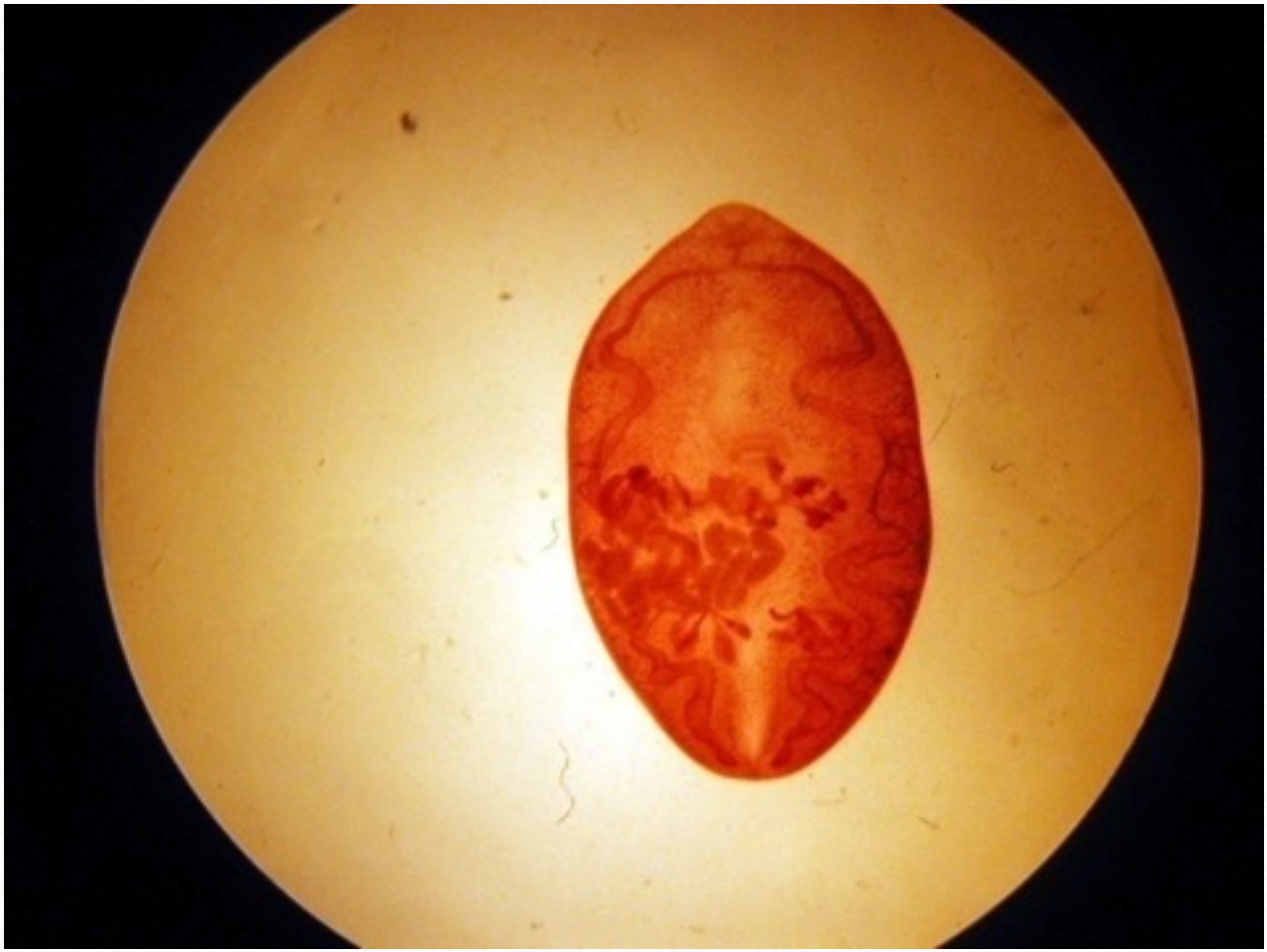


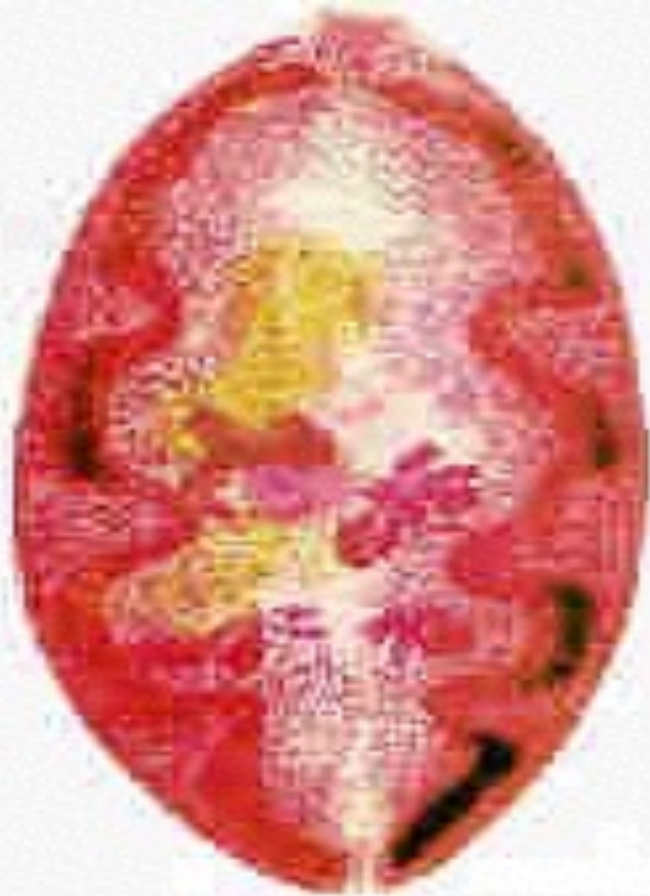


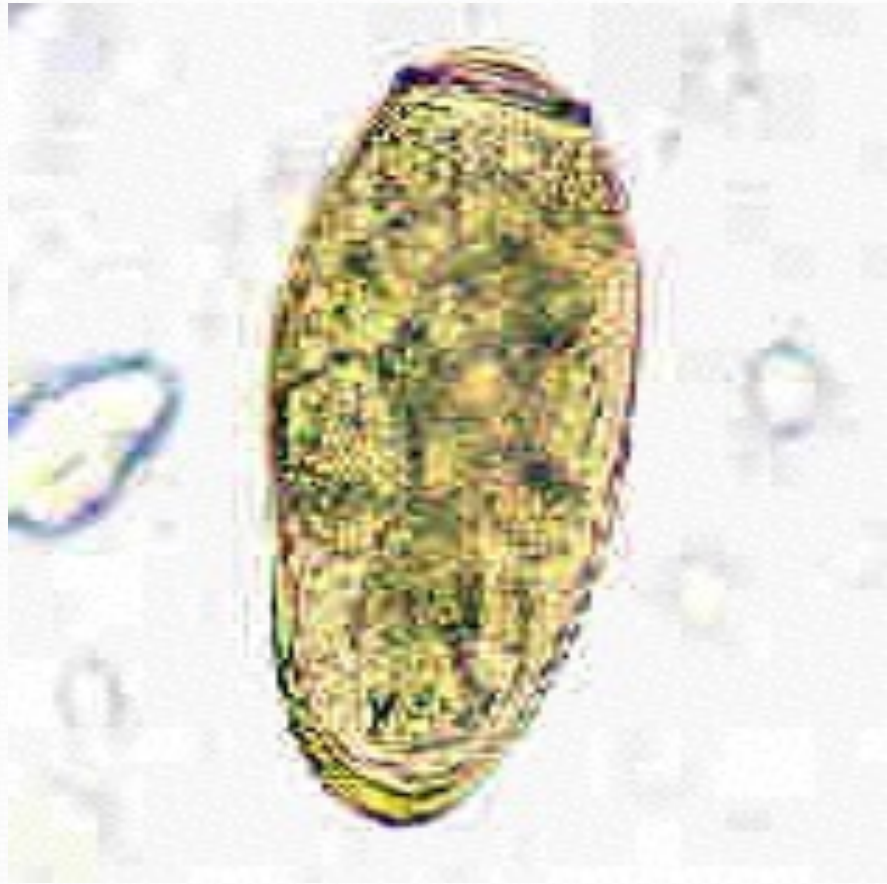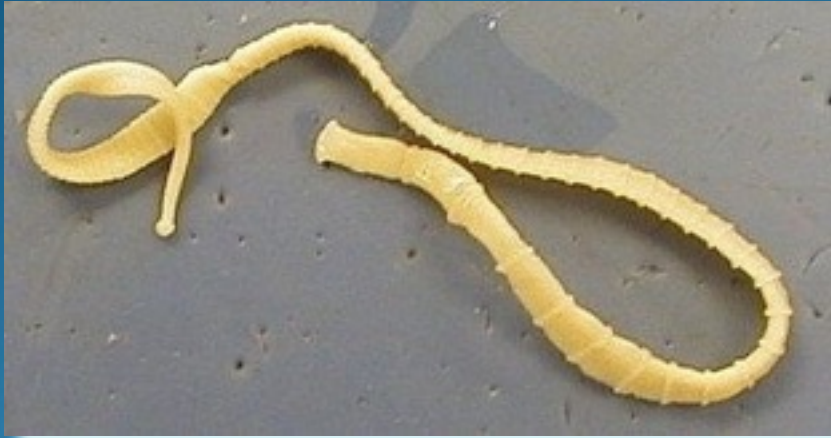
Semisulcospira libertina

(타슬기)










رده مسستودا

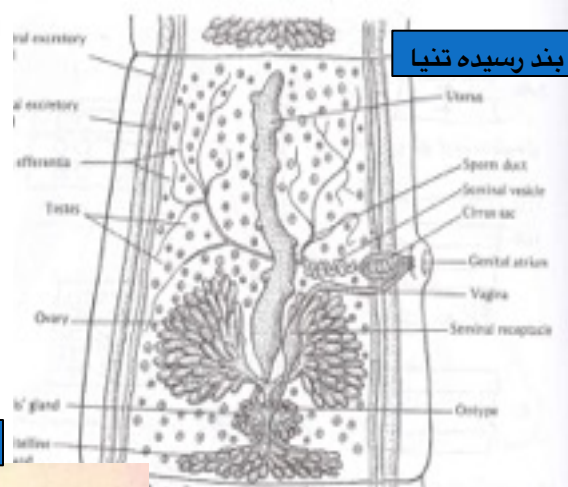Class Cestoda



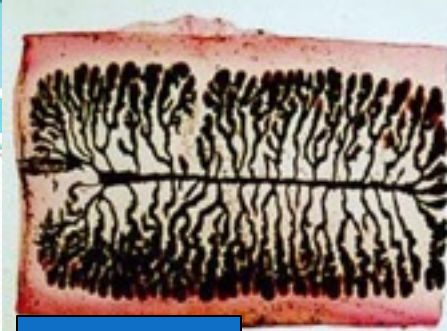سستود



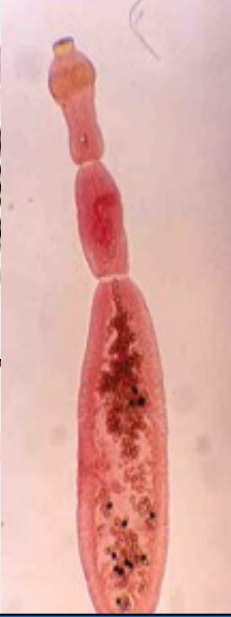بند رسیده تنیا



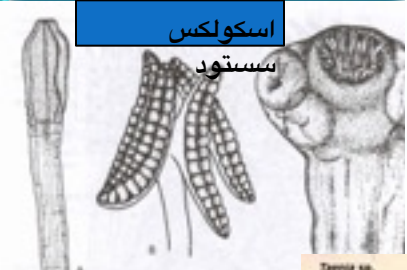بند رسیده تنیا



بند بارور ساژیناتا

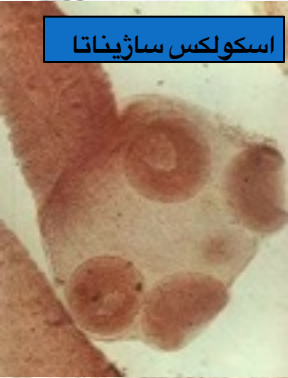

بند بارور سولیوم

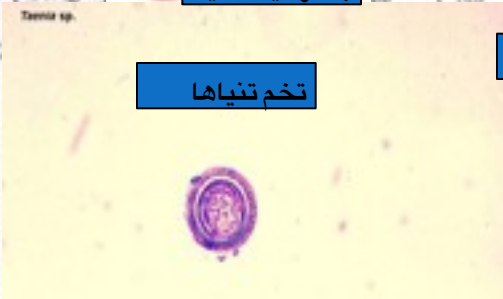

اسکولکس

سستود



اسکولکس ساژیناتا

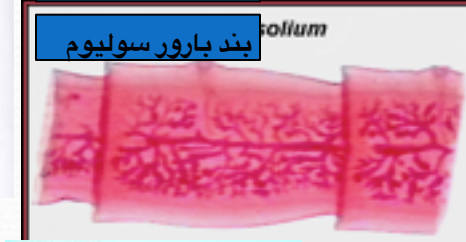

تخم تنیاها

تخم هیمنولپیس



بند رسیده هیمنولپیس نانا

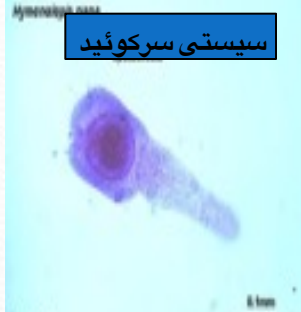

سیستی سرکوئید

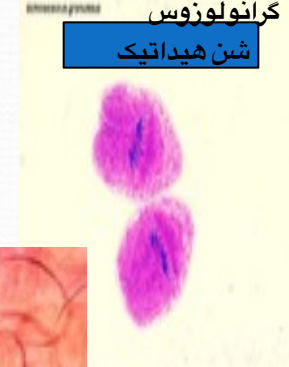اکینوکوکوس

کرافنولوزوس

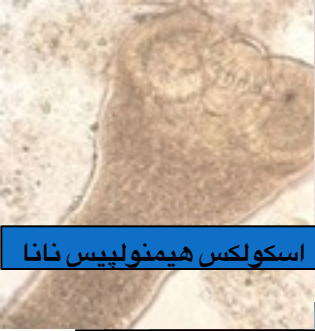
شن هیداتیک



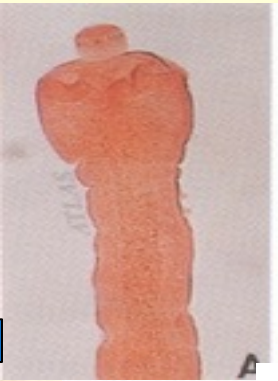تخم دیفیلوبوتریوم



بند بارور دیفیلوبوتریوم



اسکولکس هیمنولپیس نانا




بند رسیده

دیپیلیدیوم



کپسول تخم

دیپیلیدیوم



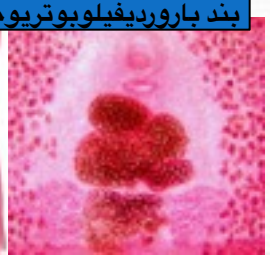بند نارس دیپیلیدیوم

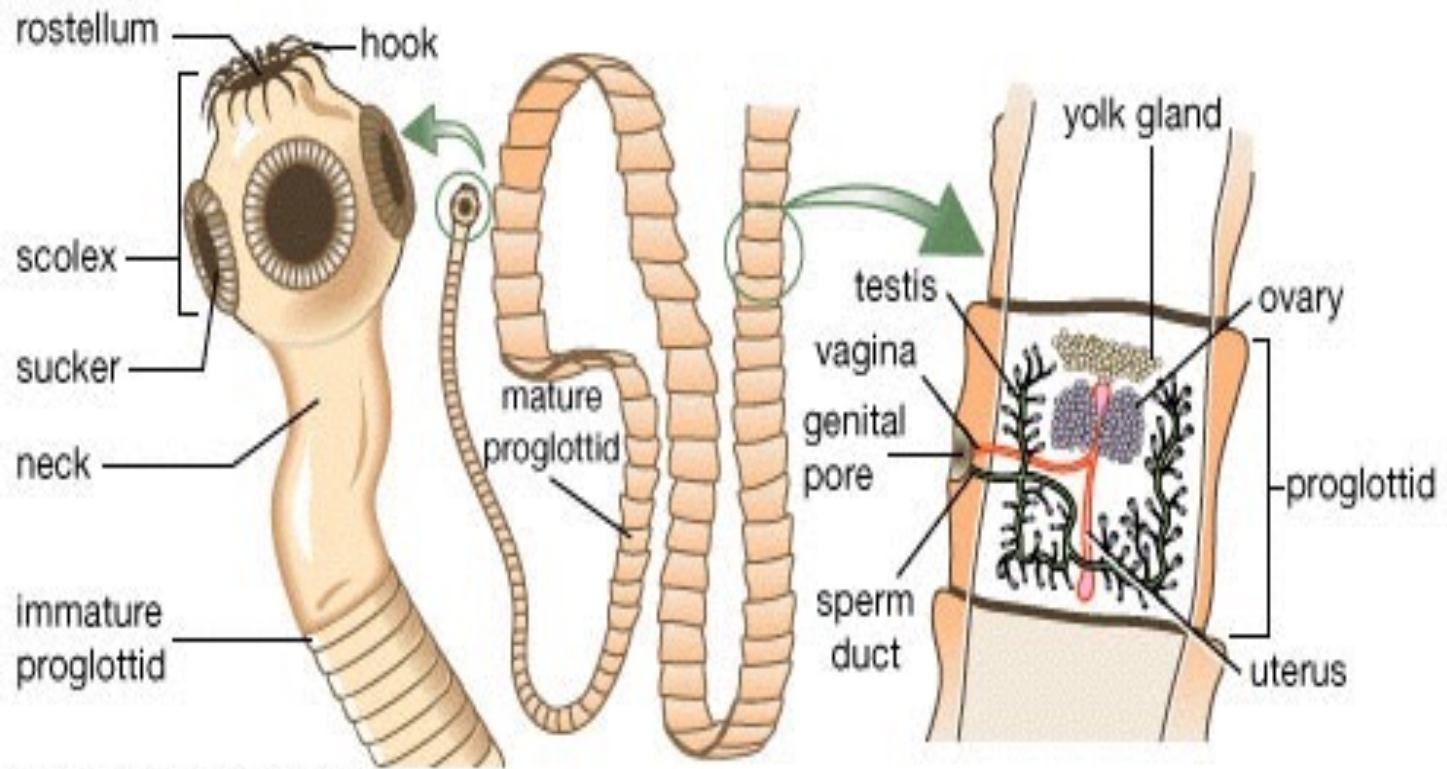


اسکولکس



بند رسیده



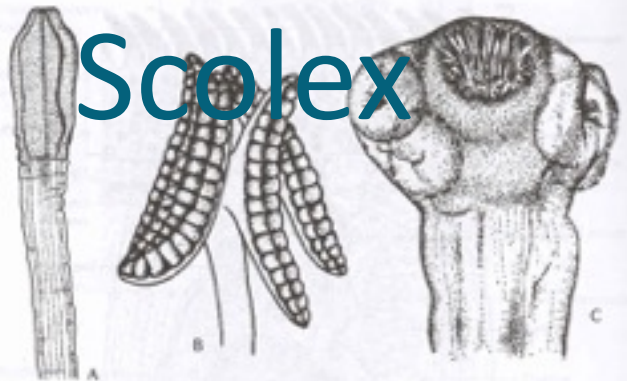


© 2006 Merriam-Webster, Inc.

مورفولوژی

- گرمهای مسطح، بند بند و روبانی شکل به رنگ سفید یا قهوه ای
- طول از يك ميليمتر تا 12 متر تغيير مي کند.
- بدن از سه قسمت ساخته شده است:
- سر يا Scolex
- گردن يا Neck : قسمت باریکی که سر را به بندها اتصال می دهد.
- بندها يا Proglottids

Scolex



شکل ۲-۱: انواع اسکوئلس سستودها (A) پیتاویروزیوم (توم با اسکوئلس نوع Bothria) (B) Leishmanobothrium scolex اسکوئلس نوع Bothria (C) تیبیا اسکوئلس نوع Bothria.

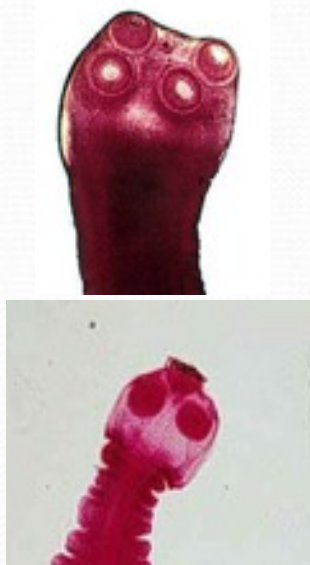
• سر یا Scolex: عضلانی، محکم و حاوی دستگاه عصبی کرم است. دوکمی یا کروی شکل است و دارای اعضای است که سبب اتصال سستودها به احشاء میزبان می شود.

1. بادکش (Sucker): بصورت حلقه های عضلانی و مشابه بادکش ترماتودهاست.

2. بوتریا (Bothria): شیارهای کم عمق مکنده با ساختمان عضلانی ضعیف.

3. بوتریدی (Bothridia): عضو برگمی شکل با کناره های باریک و ساختمان عضلانی قوی.

• علاوه بر اعضاء فوق بر روی سربعضی از سستودها عضوی به نام خرطوم (Rostellum) وجود دارد که بر روی آن ممکن است یک یا چند ردیف قلاب دیده شود.



Proglottids

- بندها در اثر رشد گردن و بندبند شدن آن ایجاد می شود. بندها در اثر رشد تدریجی از ناحیه گردن دور می شوند و به تدریج دستگاه تناسلی نر و ماده در آنها ظاهر می گردد.
- سه نوع بند دیده می شود:
- **بند نارس (Immature):** دستگاه تناسلی نر و ماده تشکیل نشده است.
- **بند بالغ (Mature):** هر دو دستگاه تناسلی نر و ماده بطور کامل تشکیل شده است.
- **بند بارور (Gravid):** ساختمان دستگاه تناسلی به تدریج از بین رفته و تنها انشعابات از زهدان که محتوی تعداد زیادی تخم است دیده می شود.

تگومنت

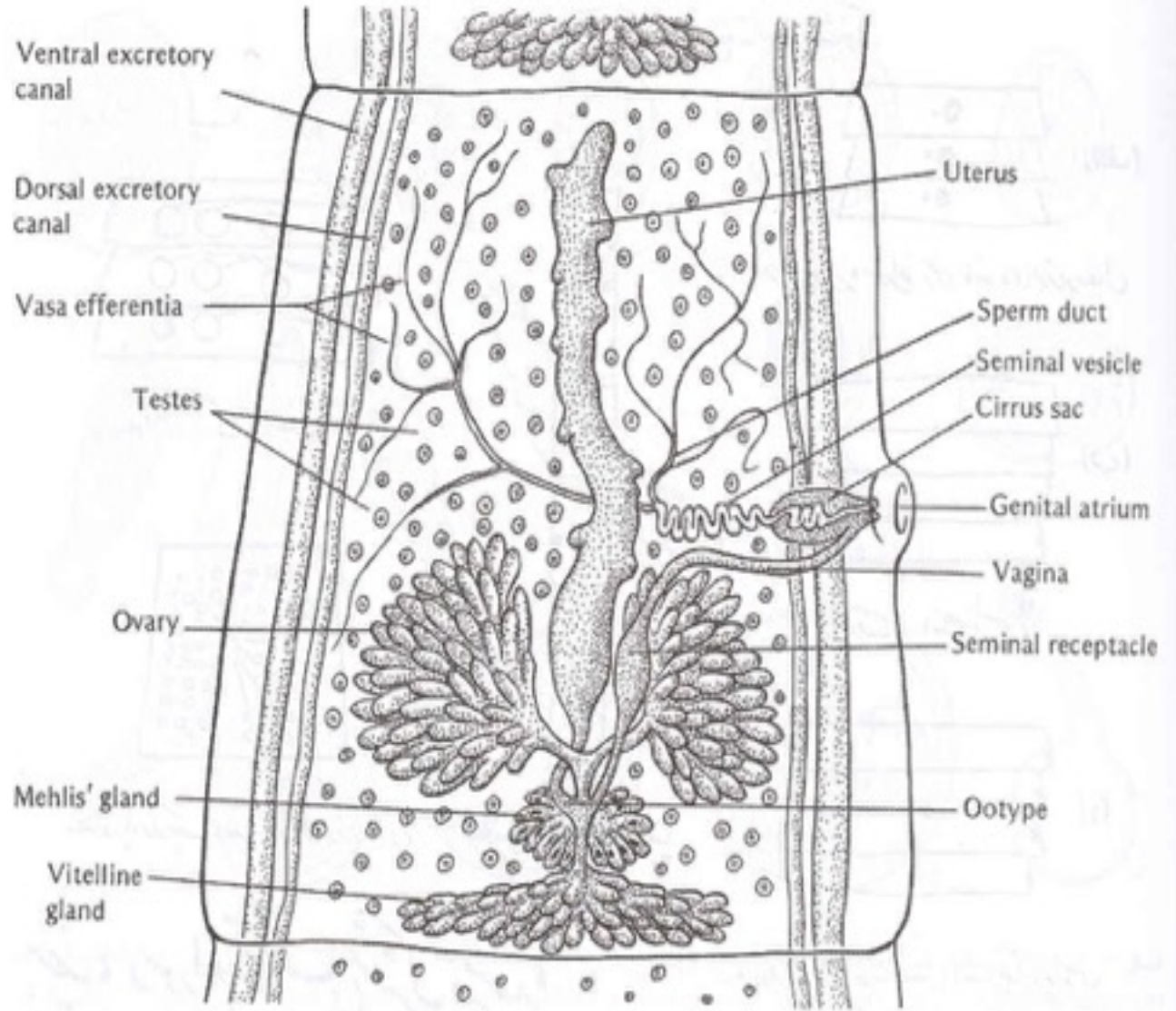
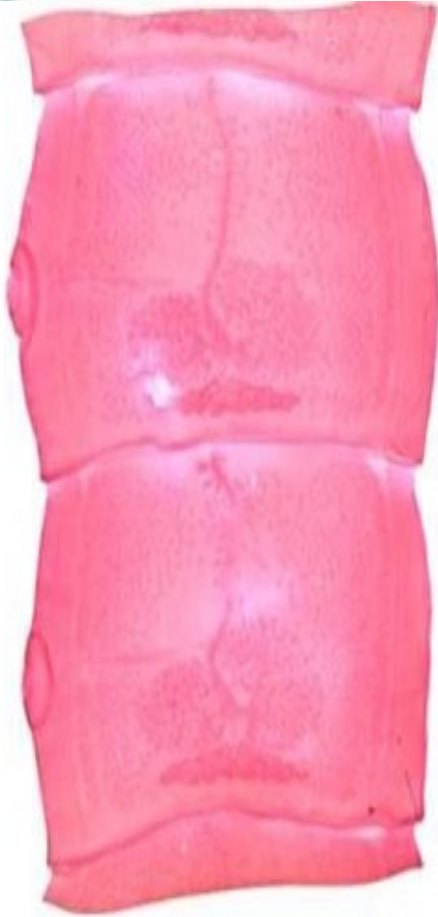- چون دستگاه تنفس و گوارش ندارند مهمترین وظایف این دو دستگاه مانند جذب غذا، اکسیداسیون و احیاء بوسیله پوشش بدن یا جلد Tagument انجام میگیرد.
- پوشش خارجی کرم را تگومنت (Tegument) گویند که مستقیماً روی مزانشیم میچسبد و مرکب از میتوکندری، انواع غشاء، واکوئولها، اجسام داخل سلولی و آنزیمها است.
- پوشش خارجی یا کوتیکول با لوله های پروتوپلاسمی به سلولهای عمق پارانشیم متصل است
- سطح کوتیکول از شبه پرزهای کوچکی پوشیده شده است.
- عضلات حلقوی، طولی و عرضی زیرکوتیکول قرار دارند
- کرمها به کاهش کربوهیدرات میزبان و نیز ویتامینهای گروه B بسیار حساس هستند

دستگاه عصبی

- حلقه رستلومی متشکل از چند گانگلیون عملکرد مغز را دارد
- يك تنه اصلي جانبي و دو تنه عصبی كمكي و طولی (در هر طرف)

دستگاه تناسلي

- کليه سستودها به استثناء يك جنس (Diaecocestus) هرمافروديت هستند يعني در هر بند، هم دستگاه تناسلي نر و هم دستگاه تناسلي ماده وجود دارد.
- لقاح بين بندهاي مختلفي از يك کرم انجام مي شود و اگر تعداد کرم از يکي بيشتر باشد ممکن است لقاح بين بندهاي دو کرم مختلف انجام شود.
- معمولاً بندهاي اول و جوان با بندهاي پيشين و پيرتر جفت گيري مي کنند



شکل ۲-۱۱: ساختمان کلی یک بند پا پروگلوتید بالغ (در اینجا گونه تنیا)

دستگاه تناسلي نر

- در قسمت پشتي هر بند قرار دارد و از تعدادي بيضه تشكيل شده است. (3 تا 500 عدد)
- مجاري آوران از بيضه ها سرچشمه گرفته سپس يکي شده و مجري واحدي بنام مجري و ابران را تشكيل مي دهند. اين کانال در مسير خود کيسه مني را تشكيل داده و عاقبت به آلت تناسلي نر يا سير در غلافي بنام کيسه سير در منفذ مشترک جنسي ختم مي شود که در سطح شکمی یا حاشیه جانبی بند باز می شود .

دستگاه تناسلي ماده

- در قسمت شكمي هر بند قرار دارد.
- از خارج به داخل: منفذ تناسلي مشترك، واژن، seminal Receptacle و اووتیپ
- تخمدان منفرد بوده و معمولاً دولوبه است. تخمها پس از رسیدن و جدا شدن از تخمدان در اوویدوكت رها مي شوند و از آنجا به اووتیپ را مي یابند و در آنجا بارور شده و ترشحات غدد ویتلوژن و مهلیز روی تخم را گرفته، سپس تخمها به رحم که در قسمت قدامی اووتیپ است می روند.
- در بعضی گرمها تخمها در آنجا انباشته می شوند ولی در بعضی توسط مجرائی به بیرون میریزند.

تقسیم بندی سستوها

راسته سیکلوفیلیده Cyclophyllidea

سر دارای 4 بادکش و منفذ تناسلی در کناره های جانبی بند است. زهدان به خارج راه ندارد.

1. خانواده تنیده Taeniidae: منفذ تناسلی در کناره های جانبی بند با تناوب نامنظم
2. خانواده همینولپیدیده Hymenolepididae: منفذ تناسلی در يك طرف کناره جانبی بندها
3. خانواده دي لپیدیده Dilepididae: دو منفذ تناسلی در کناره های جانبی بند

● راسته پسودوفیلیده Pseudophyllidea

در سر دارای دو بوتریا و منفذ تناسلی در سطح شکمی بندها است.

رده سستودا
راسته سیکلوفیلیده
خانواده تنیده
جنس تنیا

تنیا ساژیناتا و تنیا سولیوم

Taenia saginata & solium

T. solium

- طول کرم 3 تا 4 متر و ندرتا به 8 متر هم می رسد.

تعداد بندها حدود 800 تا 1000 بند است.

اسکولکس کروی یا چهارگوش به قطر 1 میلیمتر با 4 بادکش و خرطوم که روی آن 2 ردیف قلاب وجود دارد.

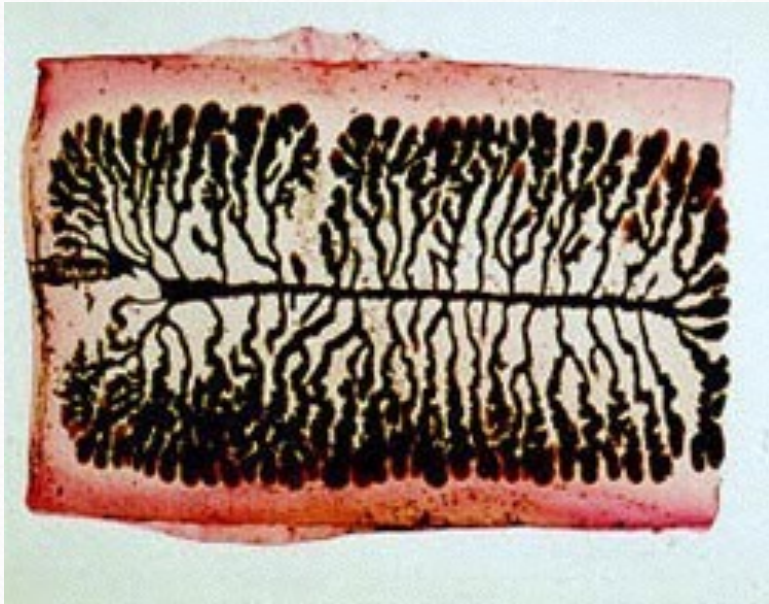
- بند نارس و رسیده کاملاً شبیه ساژیناتا است.

در بندهای بارور تعداد انشعابات زهدان بین 7 تا 13 عدد است.
تخمدان سه قسمتی

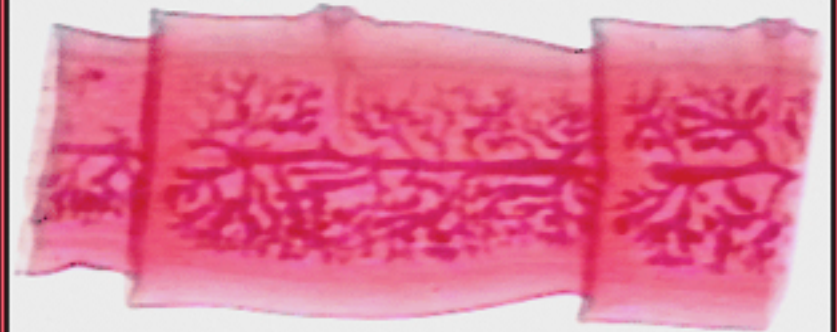
T. saginata

- کرمی است سفید و نیمه شفاف به طول 6 تا 14 متر که گاهی تا 24 متر هم می رسد.
- تعداد بندها در کرم بالغ رسیده تا 2000 عدد هم می رسد.
- اسکولکس گلابی شکل با قطر 1 تا 2 میلیمتر که روی آن 4 بادکش دیده می شود. فاقد رستلوم و قلاب می باشد.
- در بندهای رسیده منفذ تناسلی در کناره های جانبی بند و با تناوب نامنظم دیده میشود و عرض بند های بالغ بیش از طول آنها و یا مساوی با آن است. در بندهای بارور تعداد انشعابات زهدان در هر طرف بند 15 تا 30 عدد با انشعابات فرعی کم و انتهای انشعابات تا حدودی پهن است. در هر بند بارور تا 1000 عدد تخم وجود دارد.
- تخمدان دو قسمتی

تنيا ساژيناتا

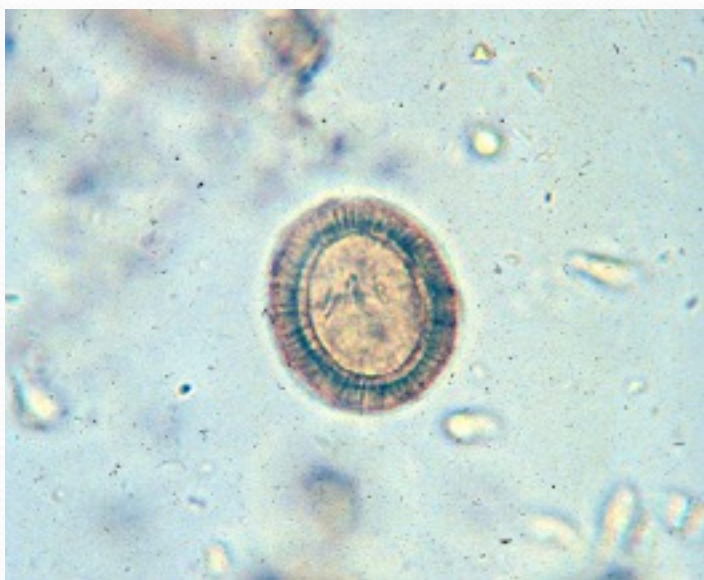

Taenia solium



gravid proglottid

(by P.W. Pappas and S.M. Wardrop)



- تخم کرم کروي شکل است.
- قطر 30 تا 40 میکرون مي باشد.
- داراي دو جدار است.
- جدار خارجي رشته هاي شعاعي زيادي دارد.
- در داخل تخم جنين شش قلبي Hexacanth به نام اونکوسفر (Onchospher) دیده مي شود.

علائم بیماری

تنیا سازیناتا

- بیمار ممکن است بدون علائم باشد و فقط از شکایت بند شکایت کند.
- در دوران کمون: سوزش و خارش در ناحیه مقد- اسهال، دردهای شکمی، پریشکم گرسنگی، کم شدن وزن، ائوزینوفیلی 10%، ناراحتی کبدی به علت جذب سموم مترشحه از کرم و انسداد روده و اپاندیسیت

تنبا سولیوم

- علائم شبیه تنیا سازیناتا است.
- به علت کوتاهی طول کرم ممکن است انسداد روده دیده نشود.
- علایم شدید در انسان زمانی است که تخم بطور اتفاقی وارد بدن شده و سیستمی سرکوس در عضلات و نقاط حساس بدن جایگزین شود (میزبان واسط و نهائی).
- در عضلات = درد شدید عضلانی، میوزیت، تب، ائوزینوفیلی، آتروفی و فیروز عضلات.
- در چشم = اختلالات بینائی، ورم شبکیه، هموراژی، جدا شدن قرنیه
- در مغز = عوارض عصبی (صرع)، هیدروسفالی، ترومبوز شریانی، افزایش فشار داخل جمجمه، سردرد و استفراغ

سیستی سرکوزیس در خوک بیشتر در عضلات و در انسان در سیستم اعصاب مرکزی اتفاق می افتد.
در 60% موارد لارو در مغز و 3% در چشم مشاهده میشود.

تشخیص آزمایشگاهی

- با مشاهده تخم در مدفوع صورت می گیرد.

- برای تشخیص نوع کرم و نوع بند بهتر است بند بارور را بین دو لام فشار داده و تعداد انشعابات زهدان را بشماریم.

- در مورد سیستمی سرکوزیس رادیوگرافی ،
افتالموسکوپی ، سرولوژی ، سی تی اسکن

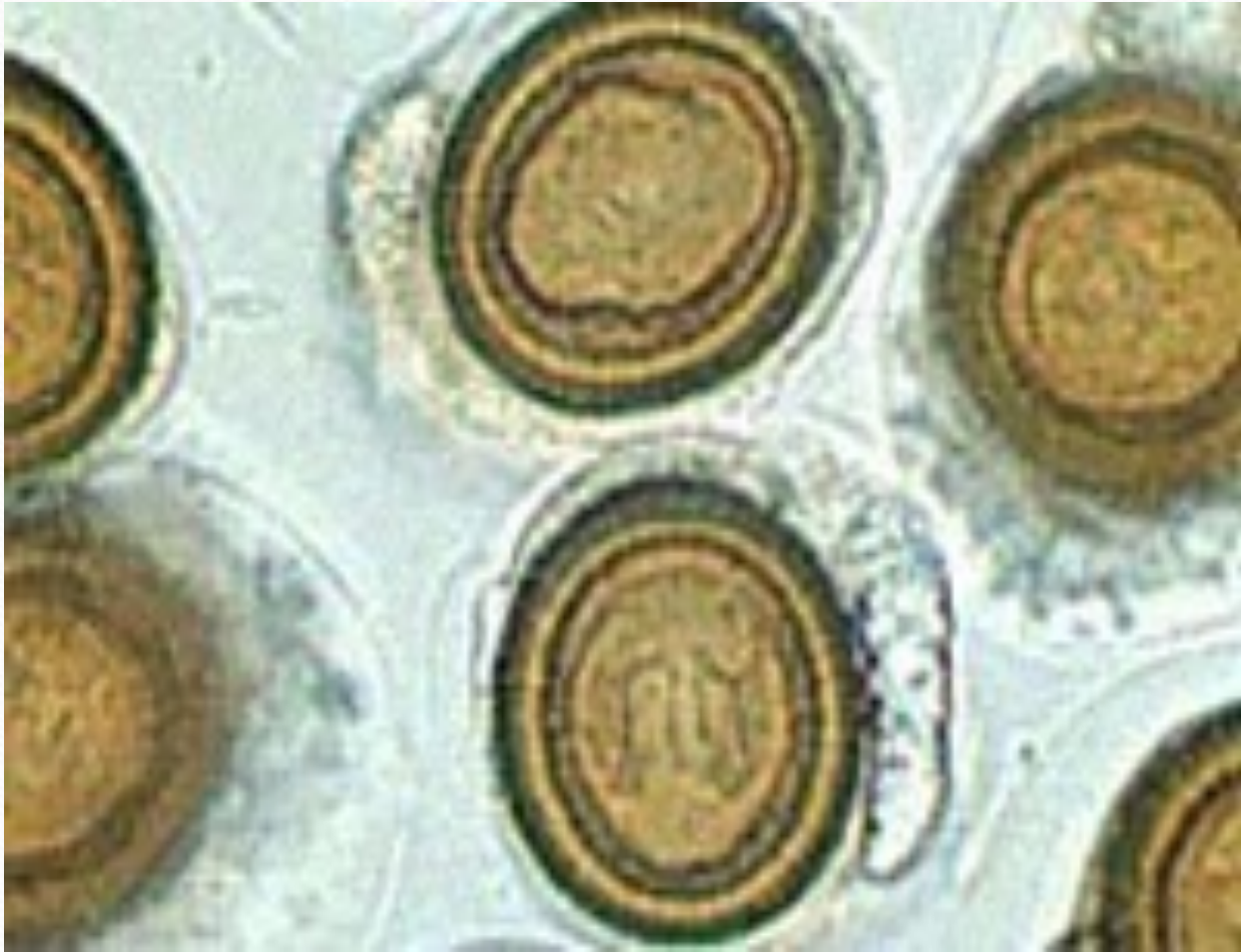اپیدمیولوژی

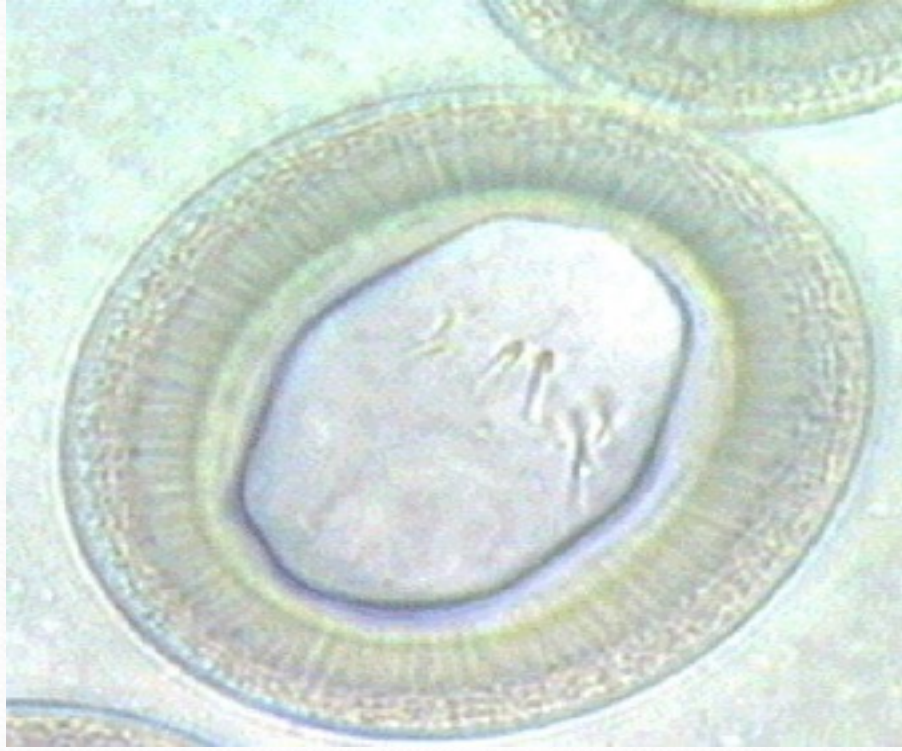- آلودگی علوفه به تخم در اثر استفاده از کود انسانی می باشد.
- هر کرم در یکسال 600 میلیون تخم دفع می کند.
- در شرایط مرطوب و حرارت کافی تا 4 هفته فعالیت خود را حفظ میکند.
- لارو در عضلات گاو در صفر درجه 3 ماه در 5- بمدت 2 هفته، در محلول 25% نمک طعام چند روز و در حرارت 48 تا 50 در عرض چند دقیقه می میرد.
- عادات غذا خوردن در انتقال موثر است.
- طول عمر کرم به 25 سال میرسد.
- بیشترین آلودگی در استانهای مازندران و گیلان (15%) ، تبریز 5%
- گوشتهایی که آلودگی کمتری دارند با نگهداری در 11- به مدت 11 روز باعث از بین رفتن لارو در گوشت می شود.

درمان

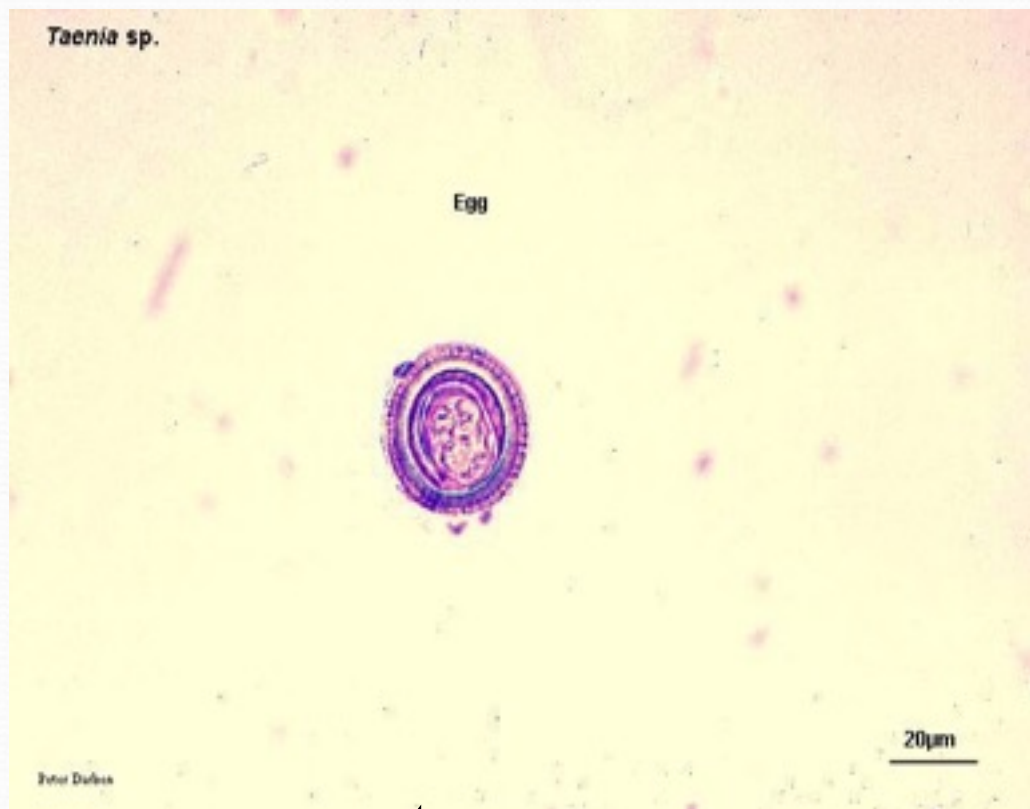
- نیکلوزومايد يا يومزان : 4 قرص 500 ميلي گرمي

- پرازیکوانتل: دوز واحد 10 ميليگرم به ازاي هر كيلوگرم وزن بدن





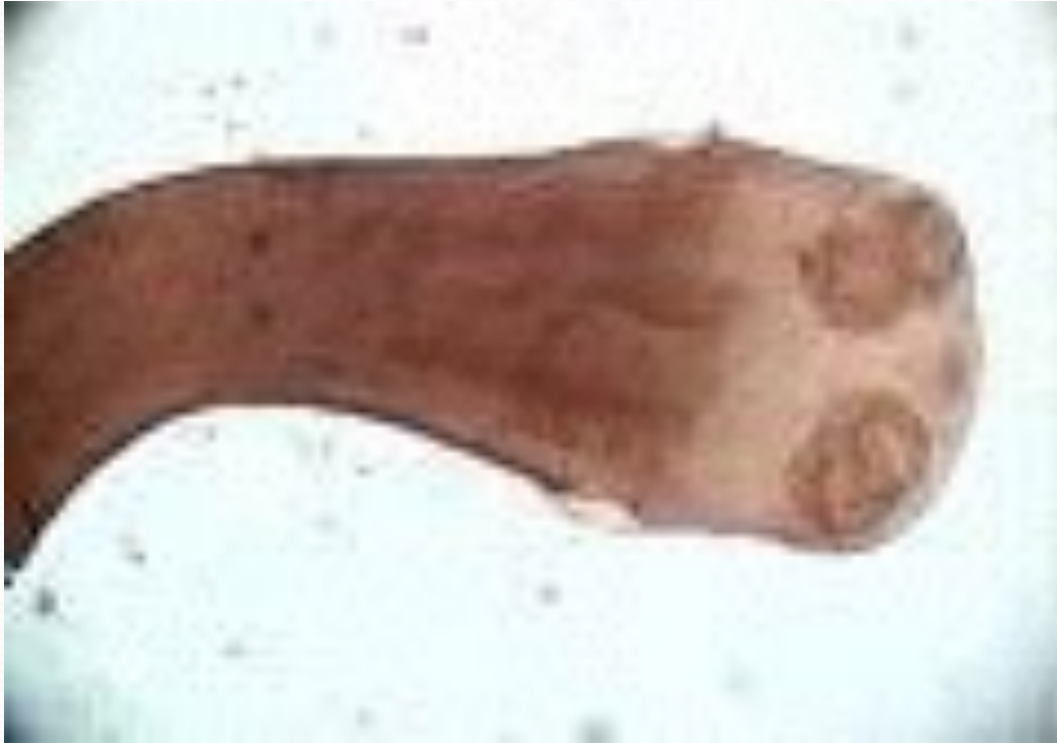تخم



تخم تنیا

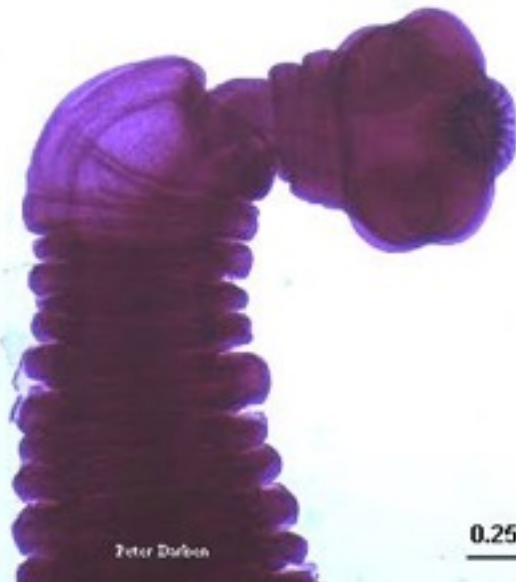

تختیا



Taenia solium

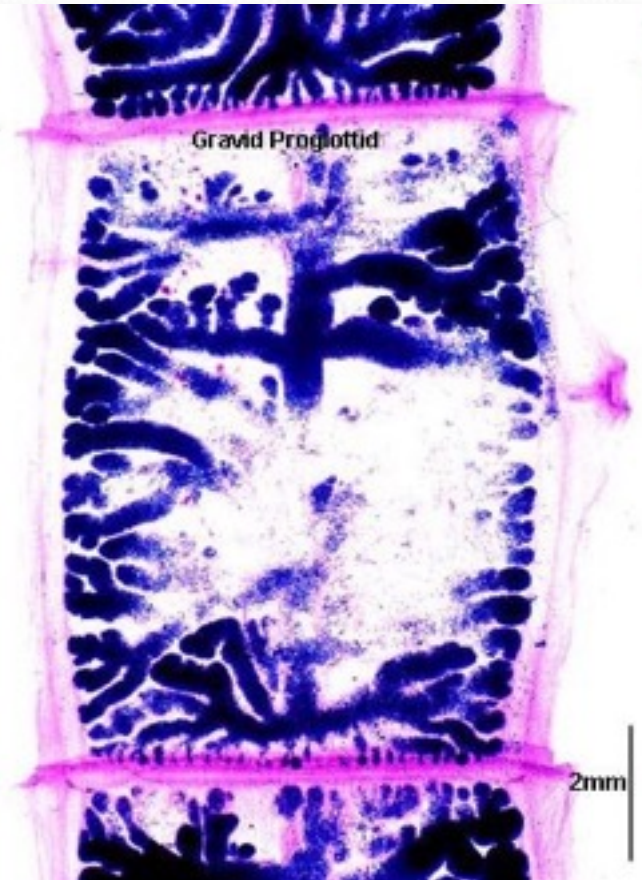
Scolex



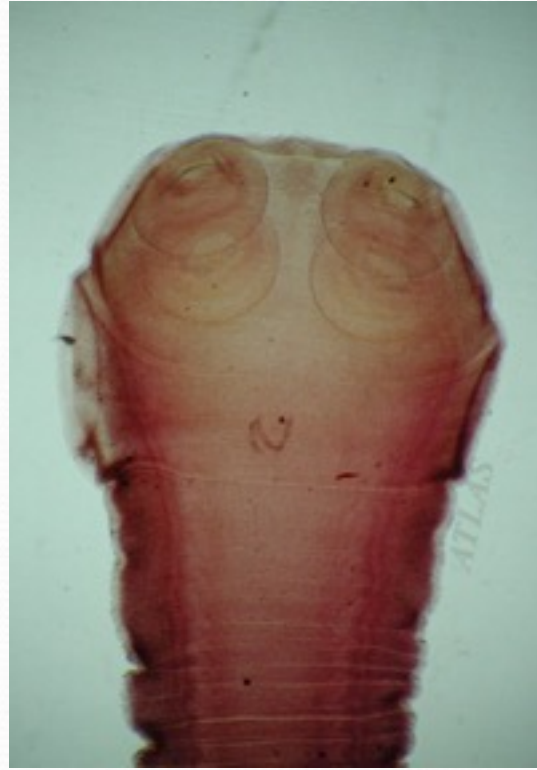Peter Durbin

0.25mm

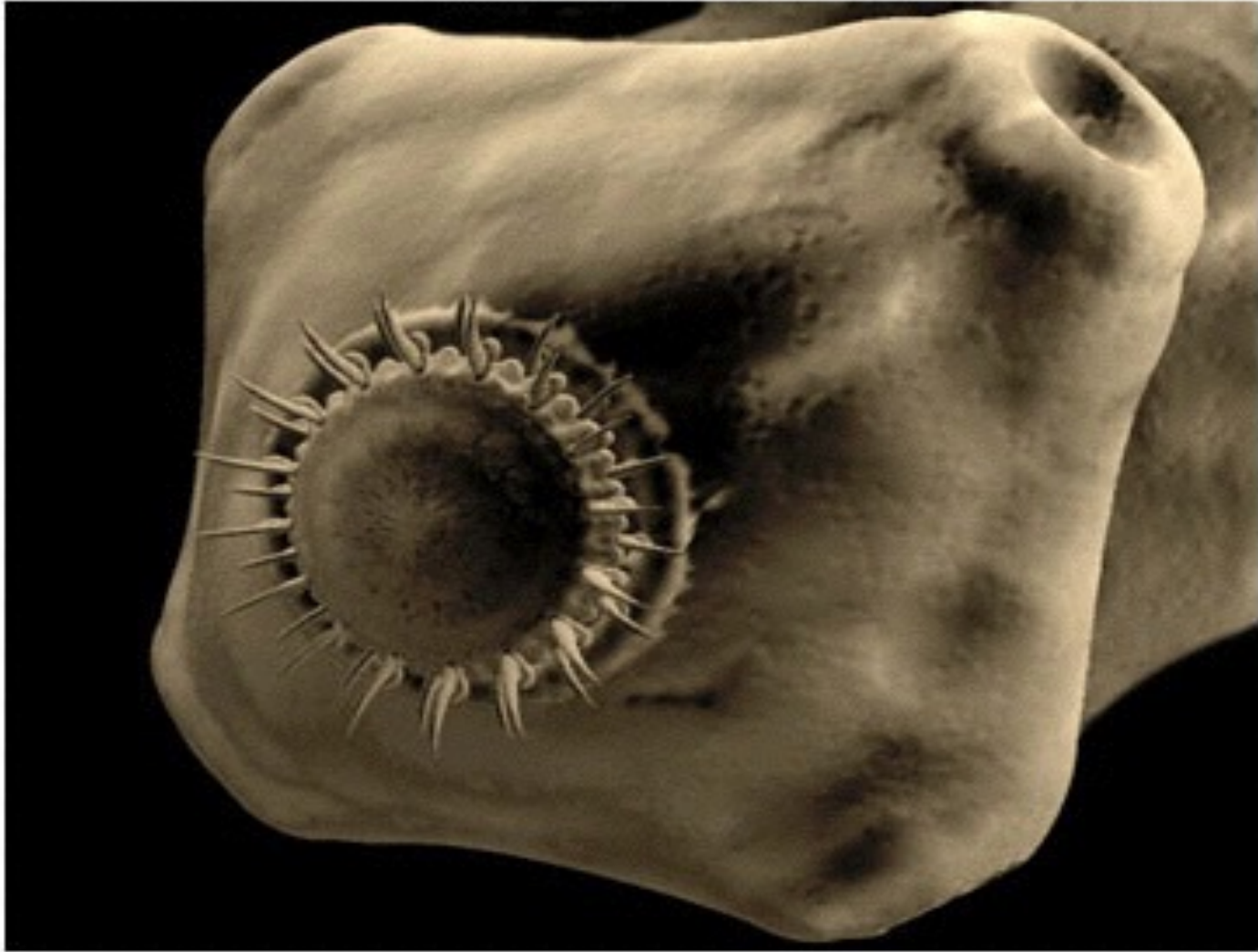
Gravid Proglottid



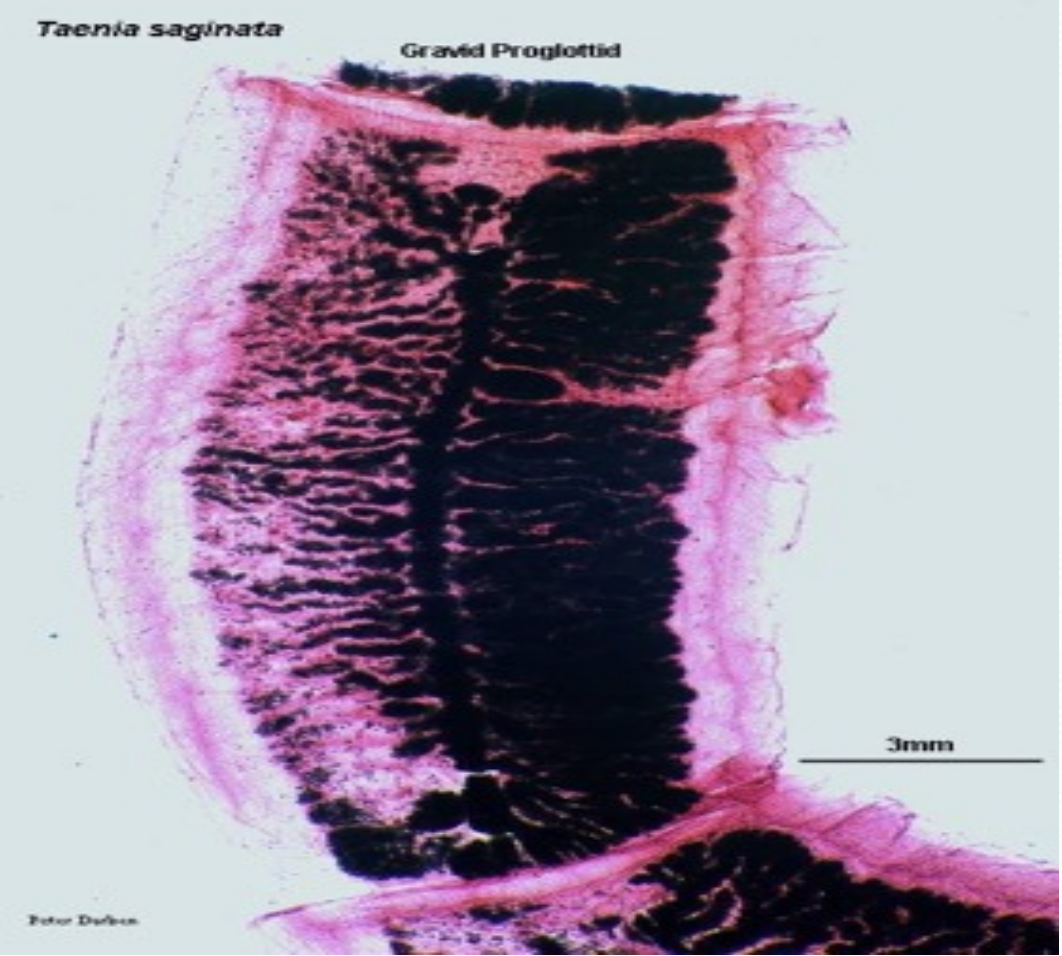
2mm

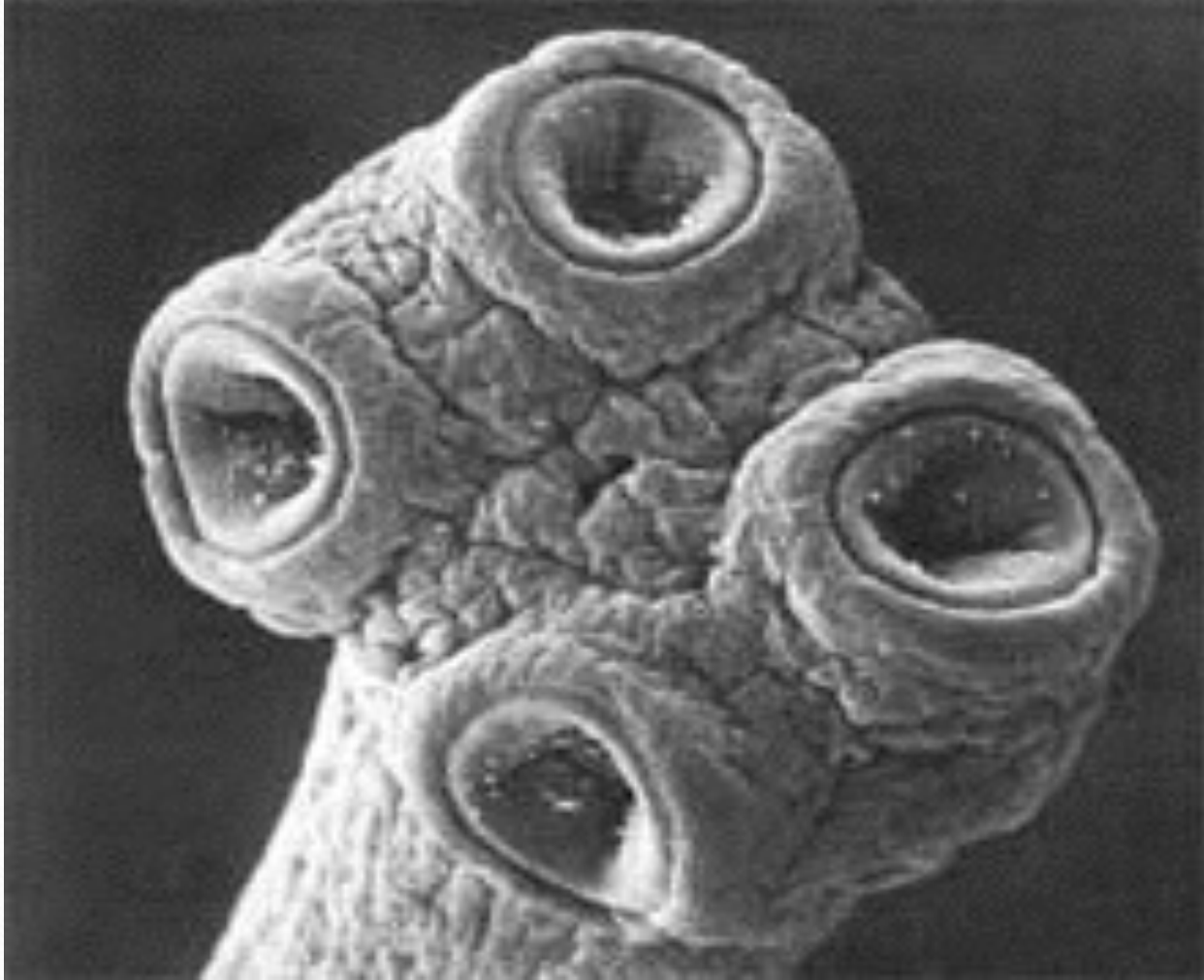

اسكولكس تنيا

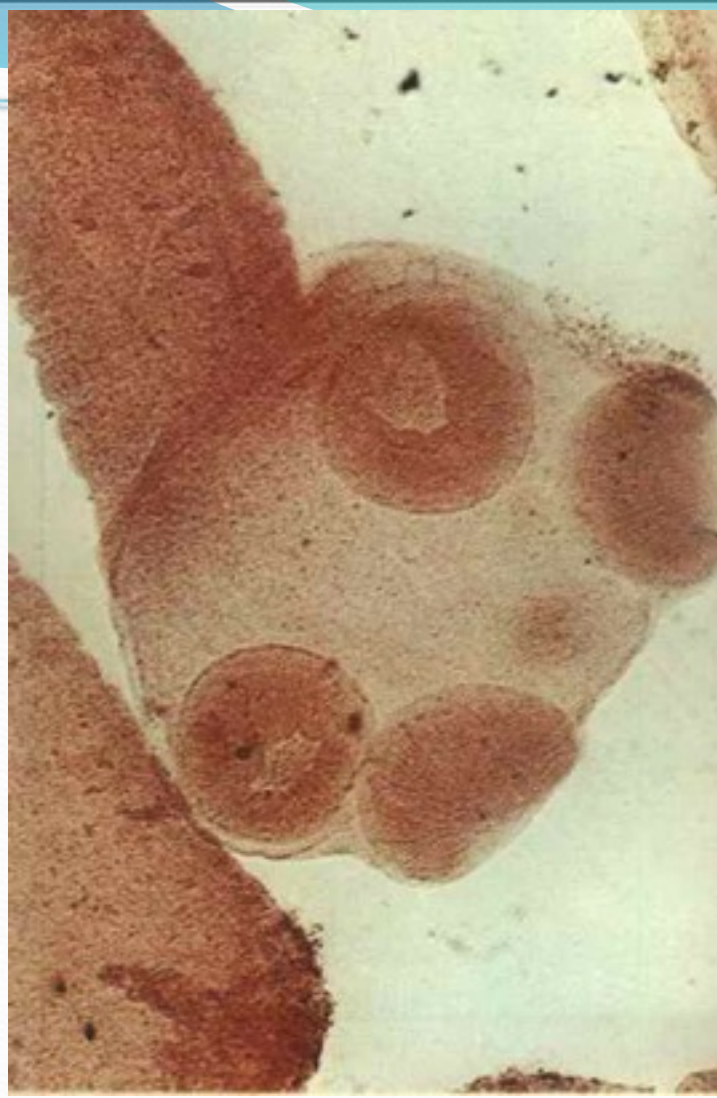

Fremsti hluti *Taenia solium*





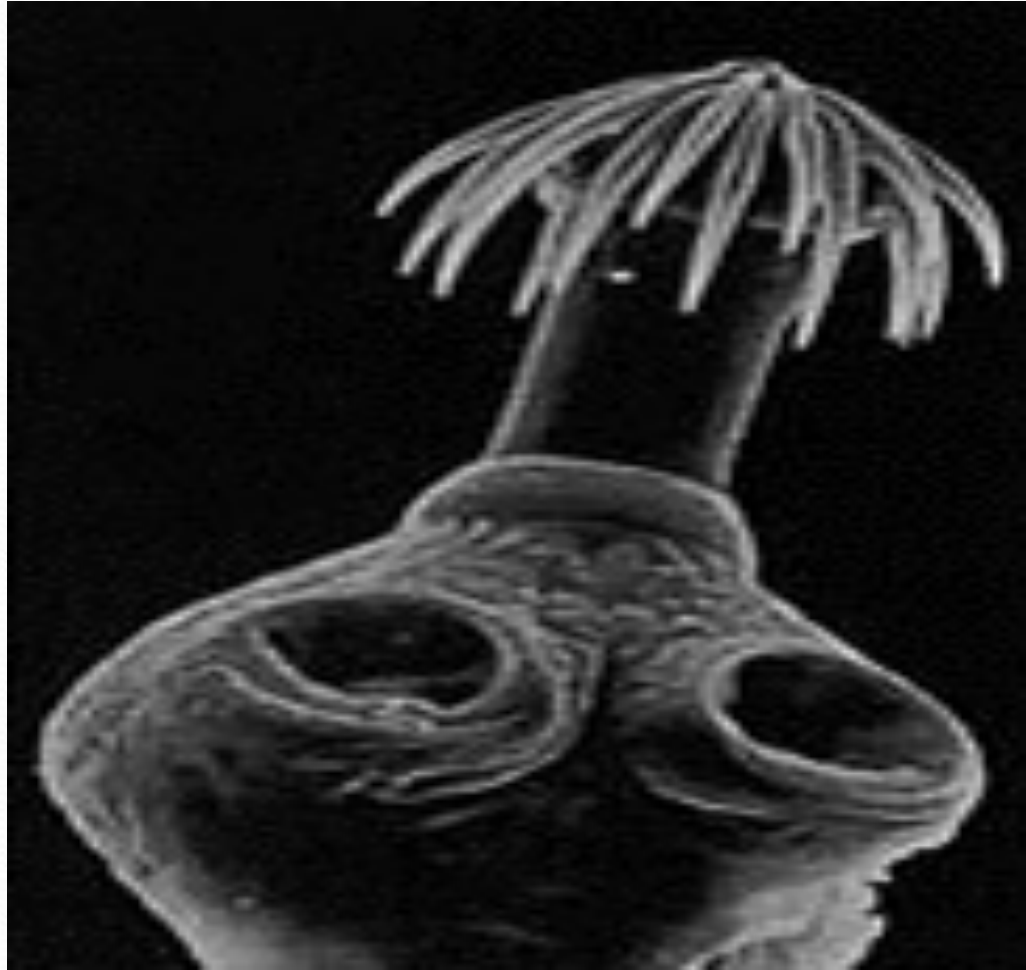اسكولكس تنيا ساژيناتا



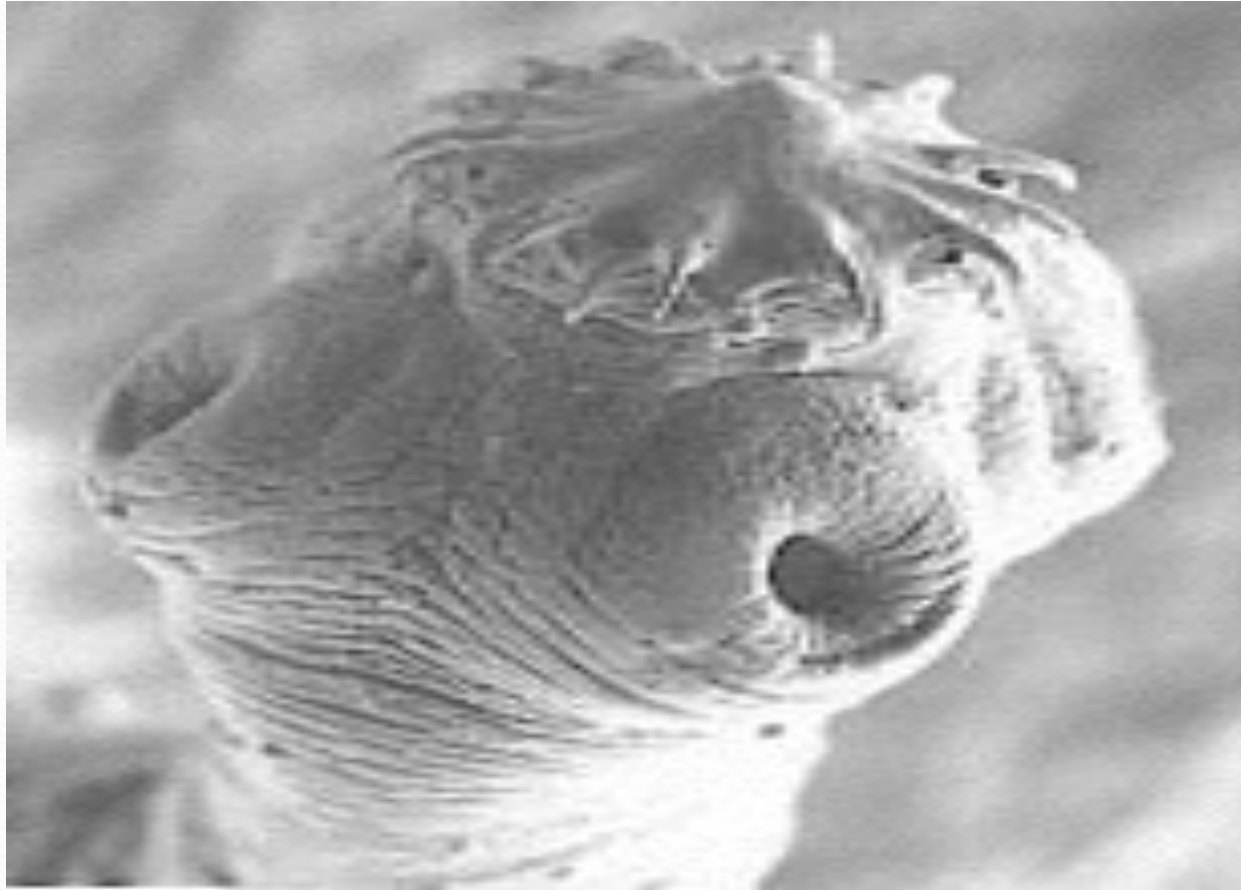
اسكولكس تنيا ساژيناتا



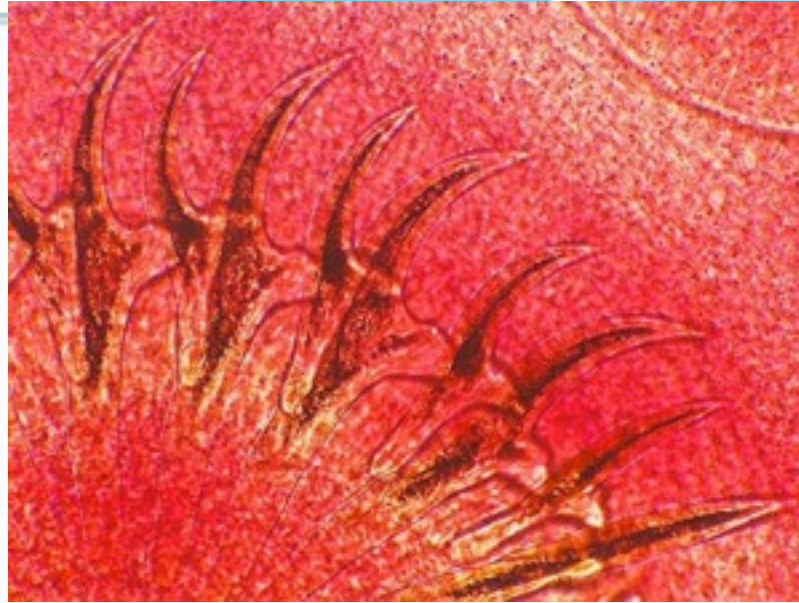اسكولكس تنيا سوليوم



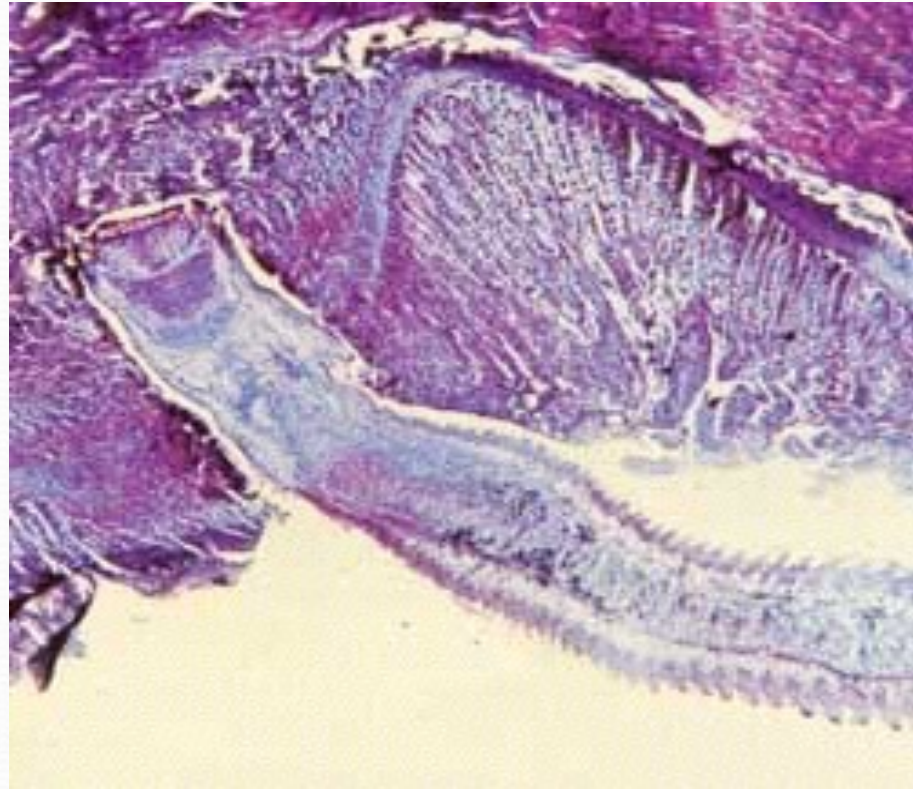
اسكولكس تنيا سوليوم



اسكولكس تنيا سوليوم

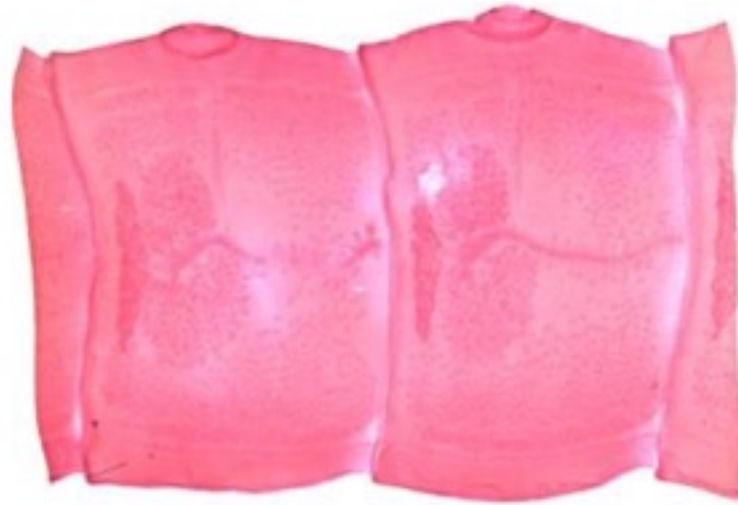

قلابهای تنیا سولیوم

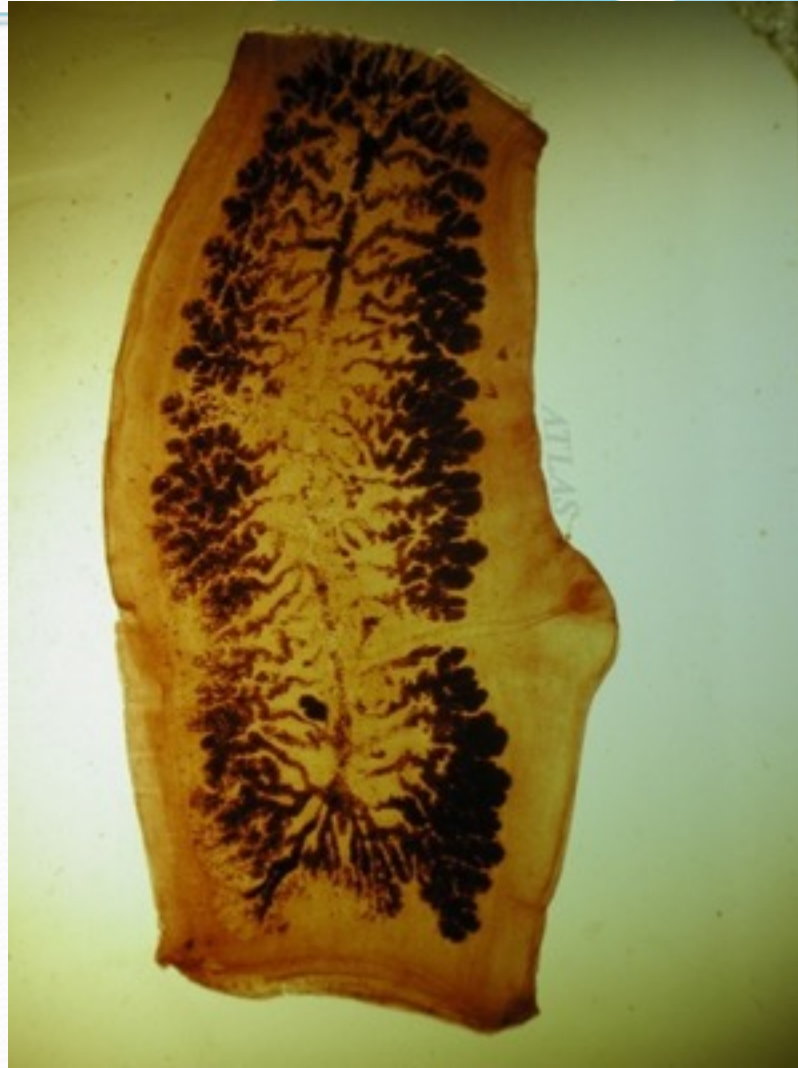

اسکولکس تنیا در بافت روده

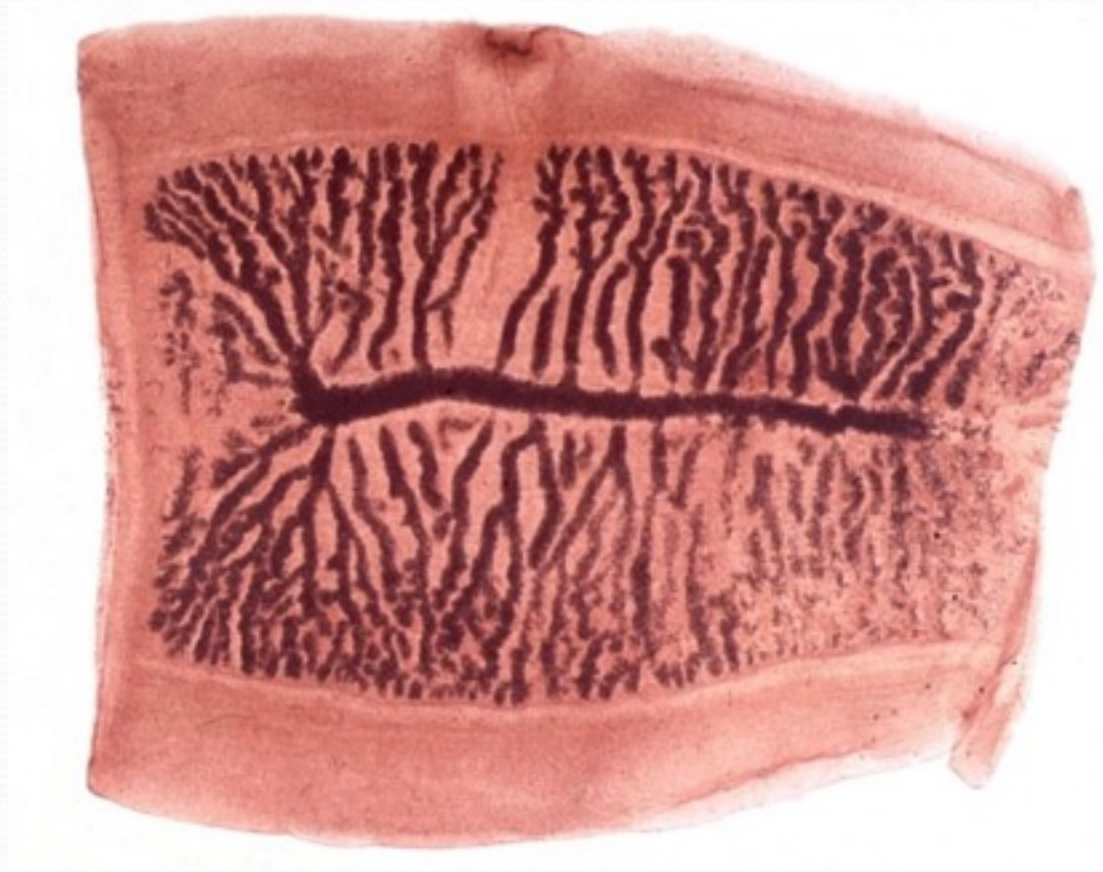




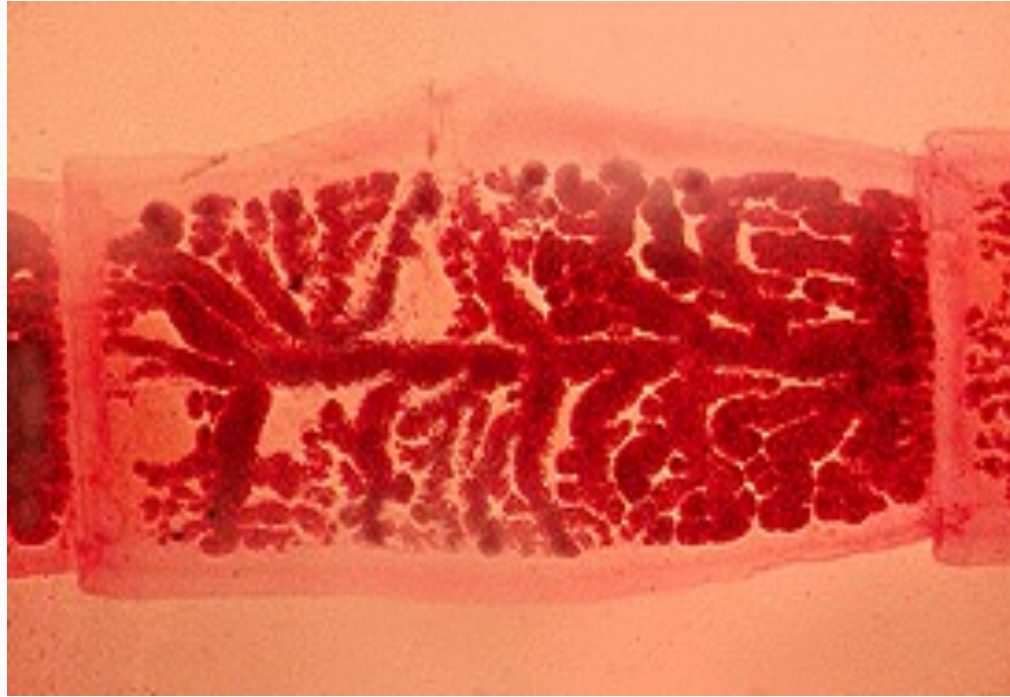
بند رسیده تنیا



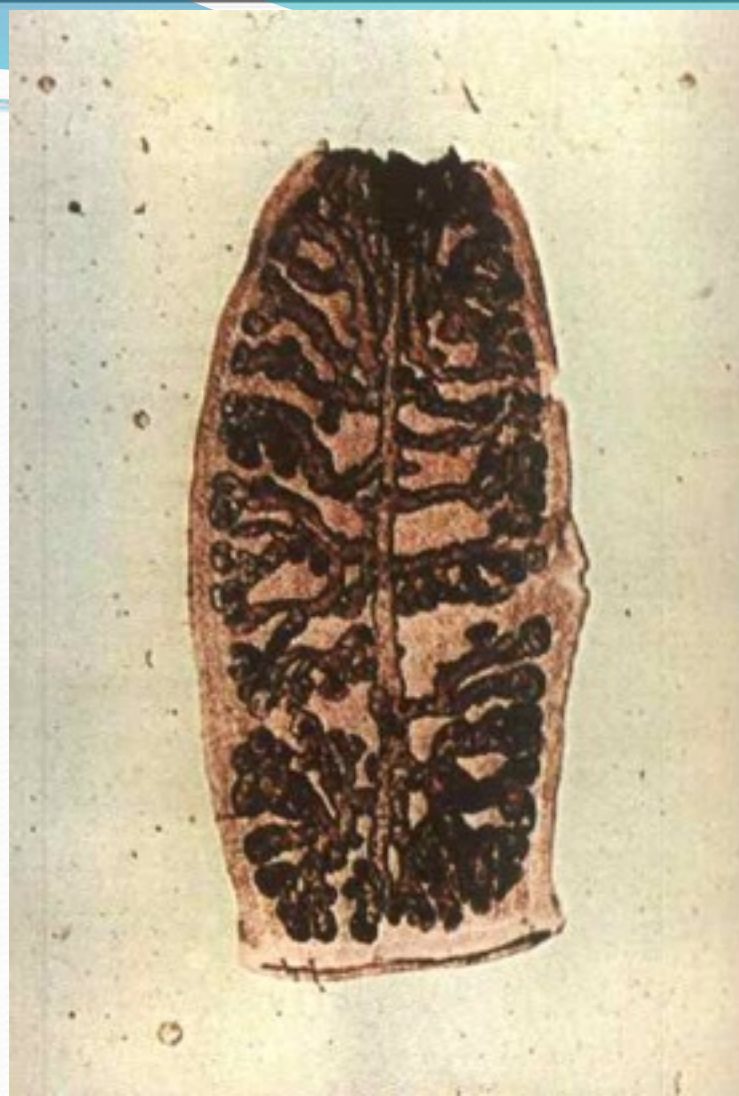بند بارور تنیا ساژیناتا



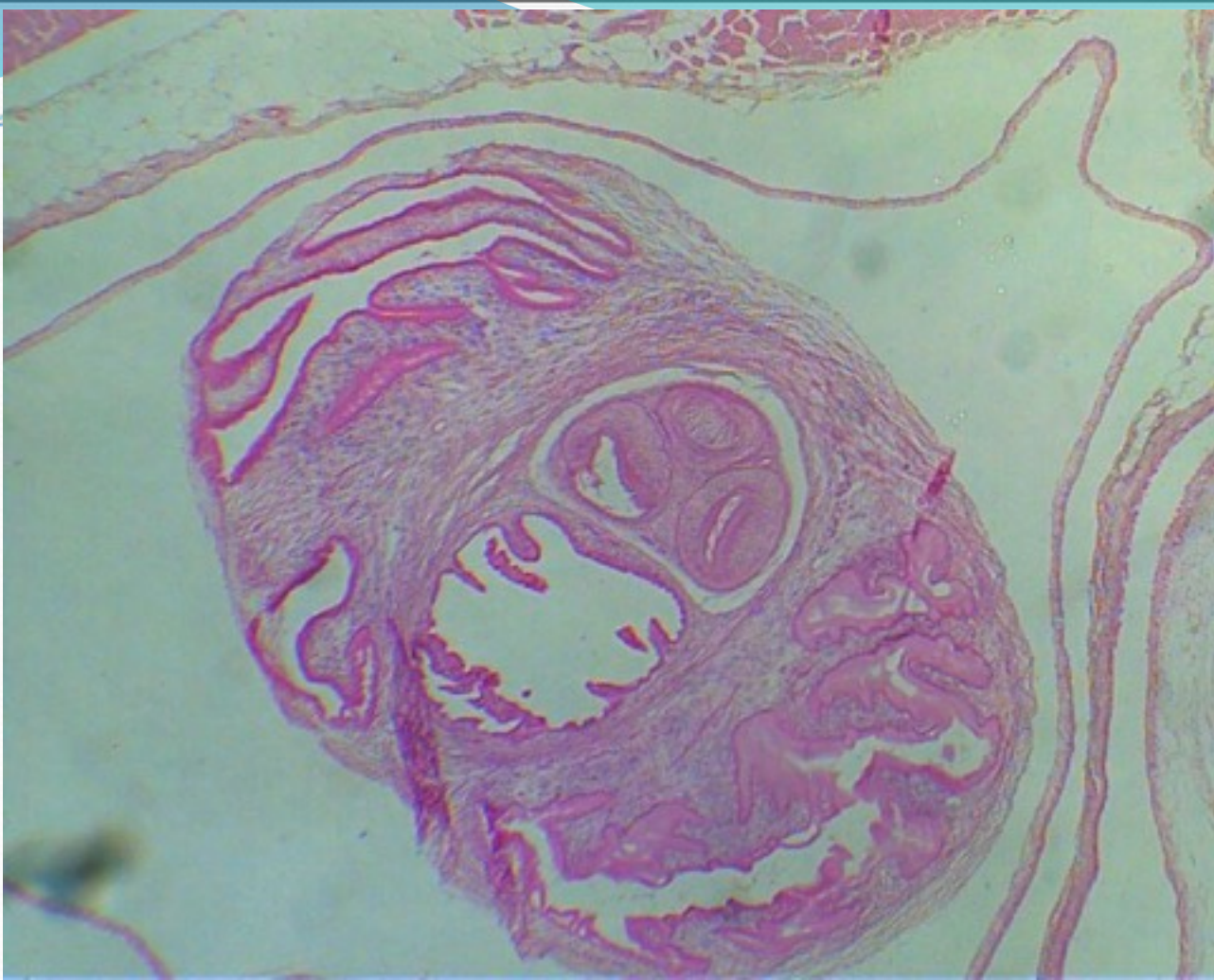بند بارور تنيا ساڙيناتا



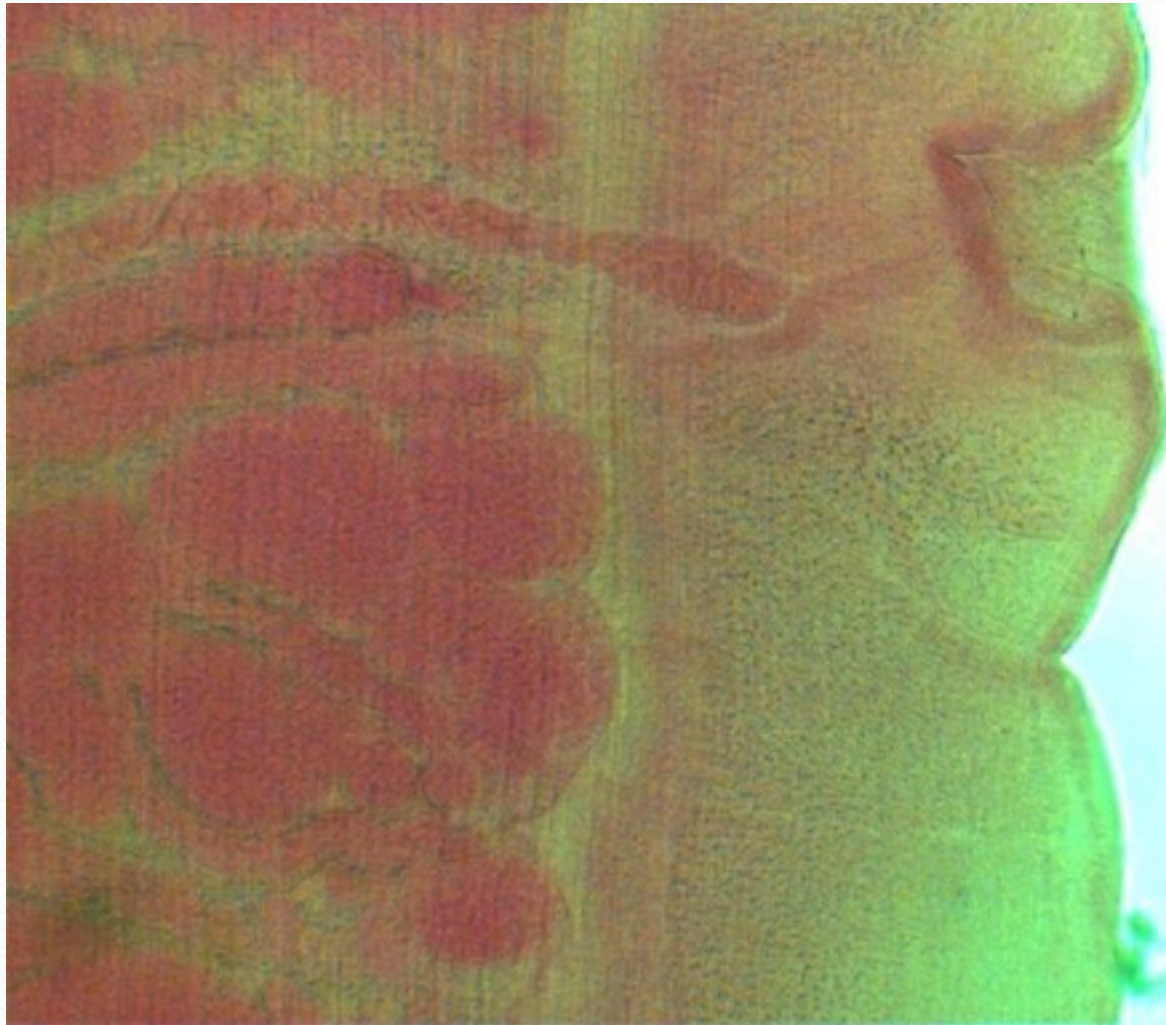
بند بارور تنيا سوليوم



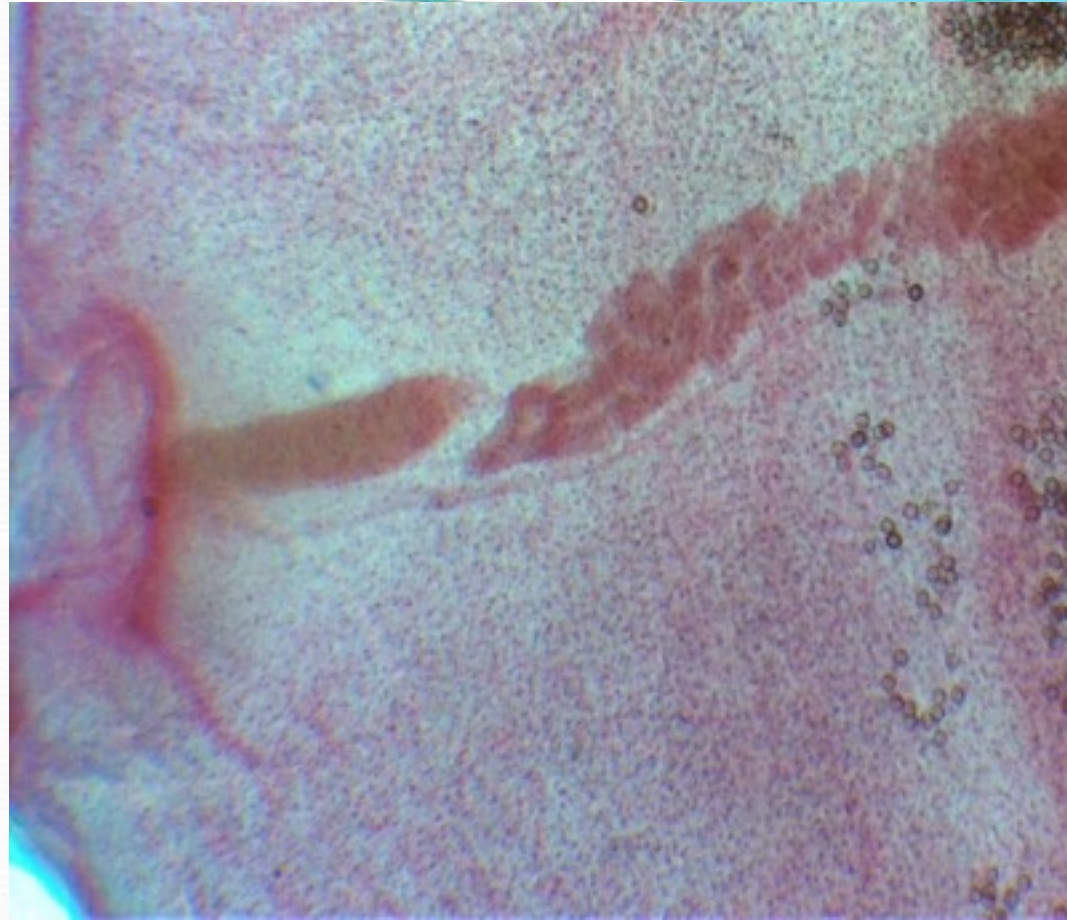
بند بارور تنيا سوليوم



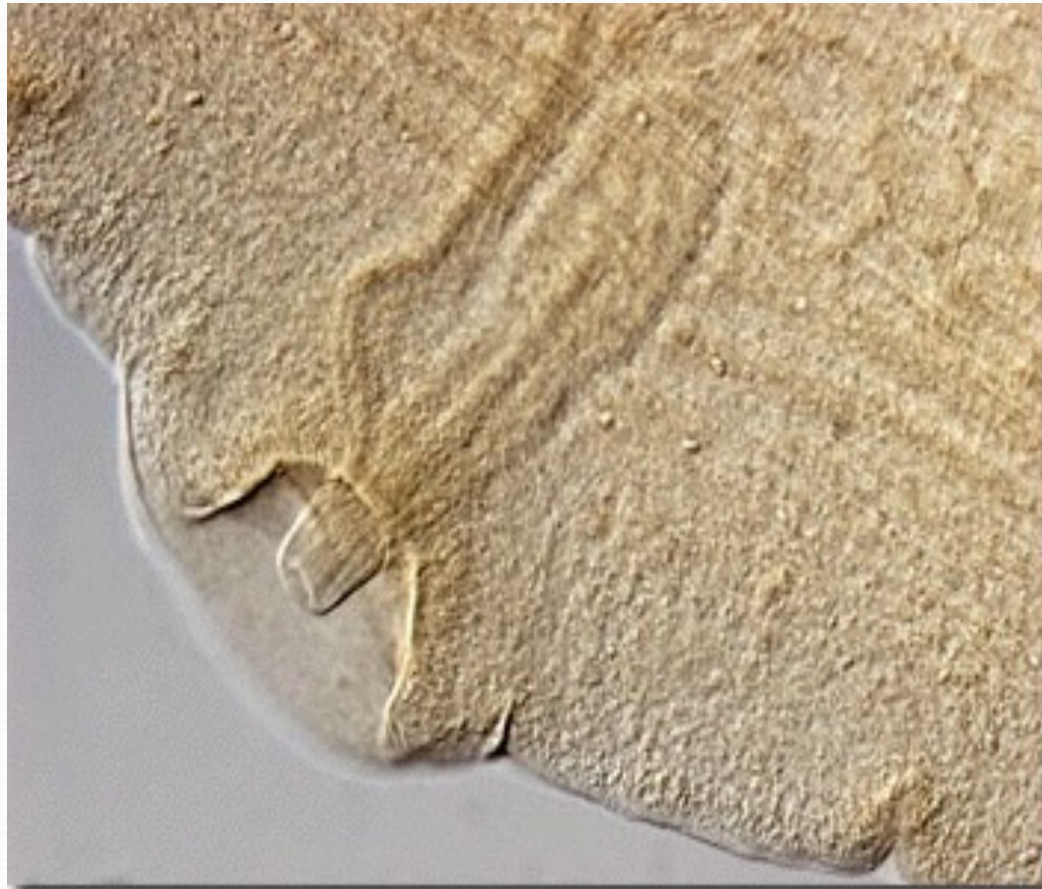سیستی سرکوس سلولزه



gravid proglottid of *Taenia saginata* revealing the lateral genital pore.
The pink lobules are sacs of the uterus containing egg capsules. 40x



gravid proglottid of *Taenia saginata*, the beef tapeworm. The genital pore is to the left and the thin tube is the vagina and the more dilated tube the vas deferens. A few egg capsules can be seen to the right. 40x



رده سستودا
راسته سیکلوفیلیده
خانواده تنیده

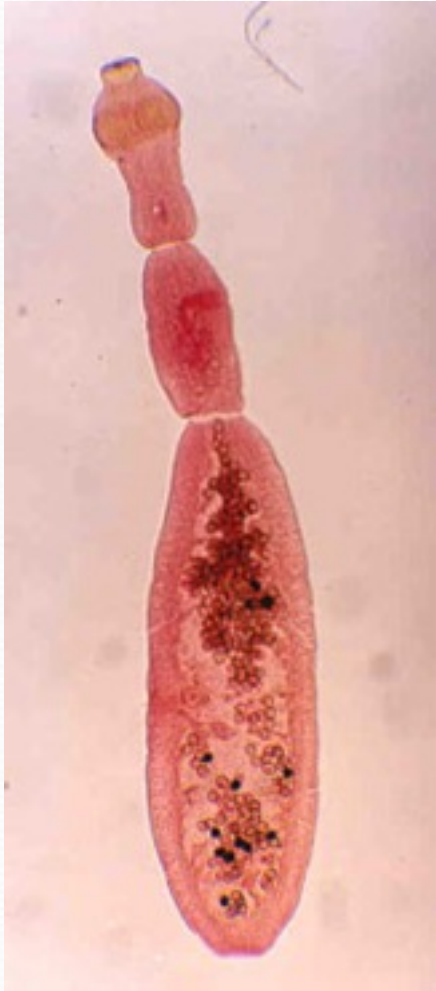
جنس اکینوکوکوس

Genus Echinococcus ●

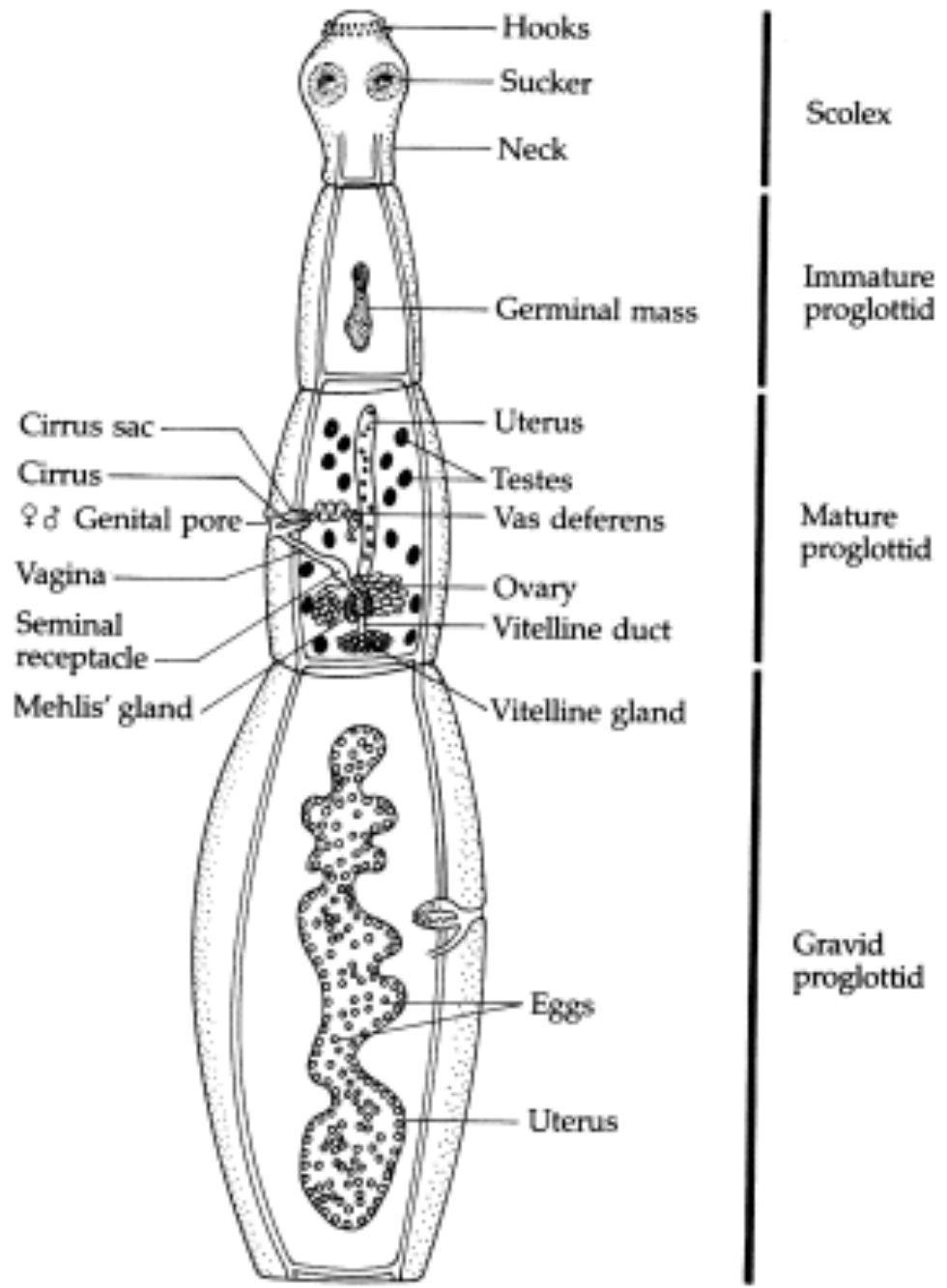
Echinococcus spp

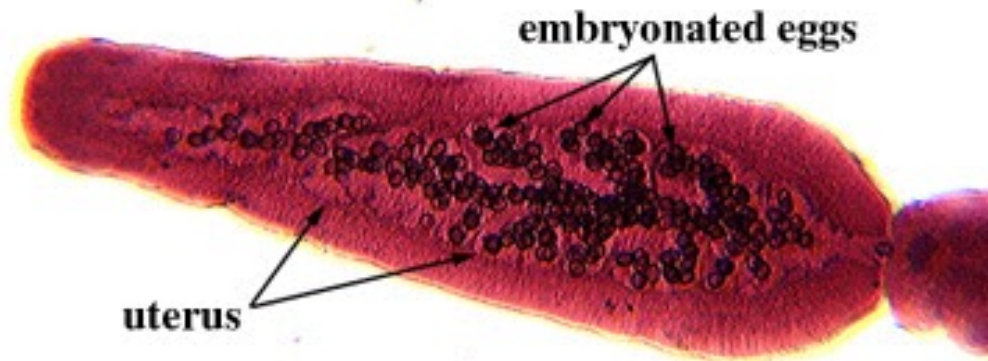
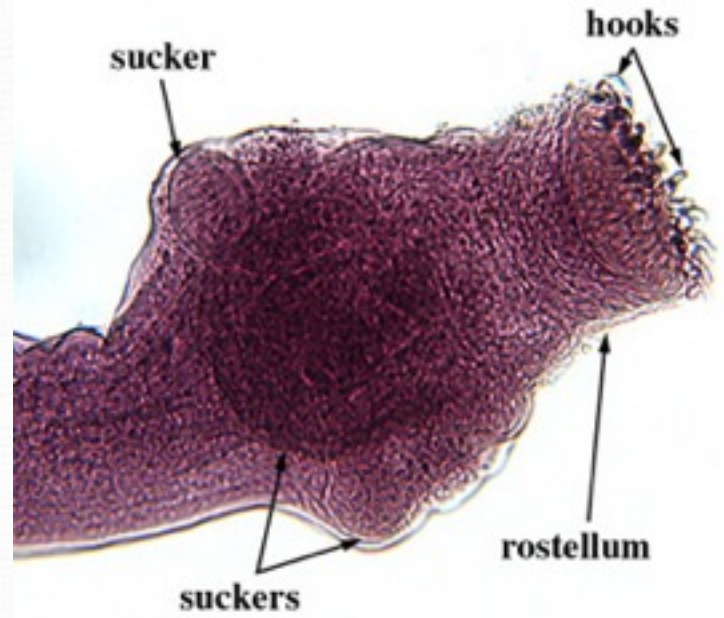
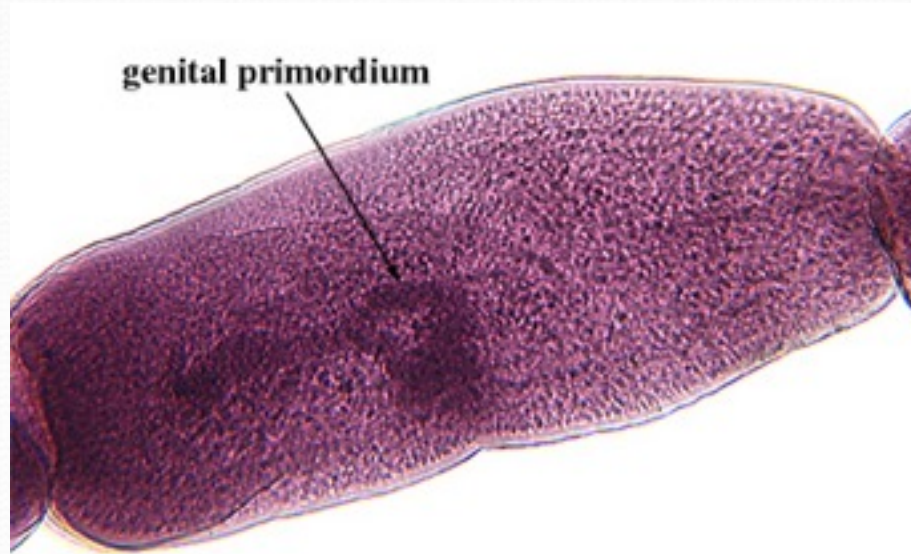
مرحله لاروي	کرم بالغ	نام کرم
کیست هیداتیک انسان و علفخواران	سگ و سگ سانان	اکینوкокوس گرانولوزوس E. granulosus
کیست هیداتیک حبابچه اي انسان و حوندگان	روباہ، گوشتخواران وحشي، گاهي سگ	اکینوкокوس مولتي لوکولاریس E. multilocularis
کیست هیداتیک چند حفره اي آگوتي و پاكا	سگهاي بوته زار	اکینوкокوس وگلي E.vogeli
کیست هیداتیک چند حفره اي آگوتي و پاكا	جگوار	اکینوкокوس الیگارتروس (انگل بودن در انسان مورد تردید) E. Oligartrus

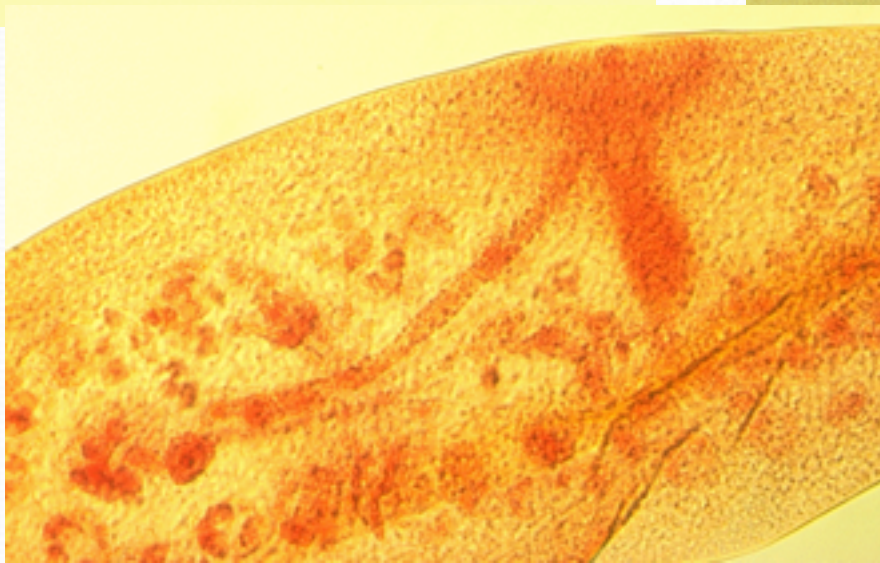
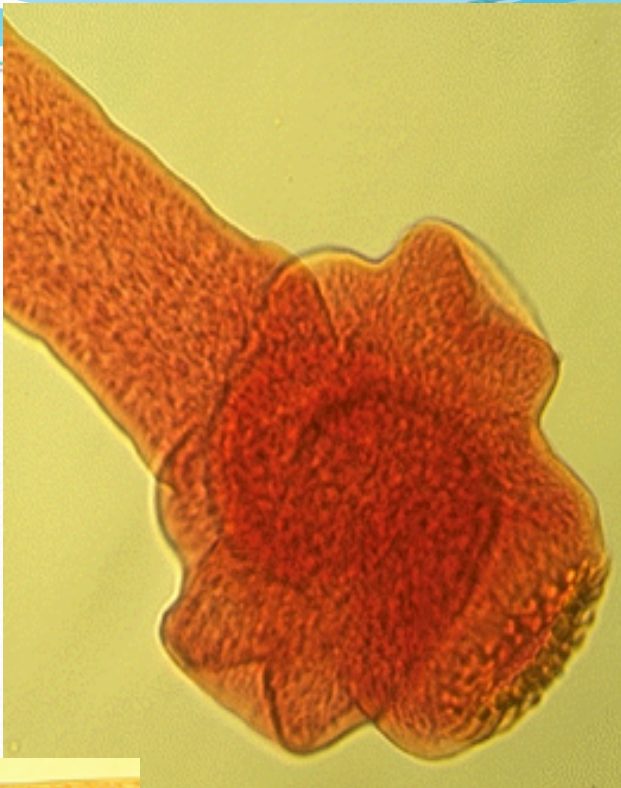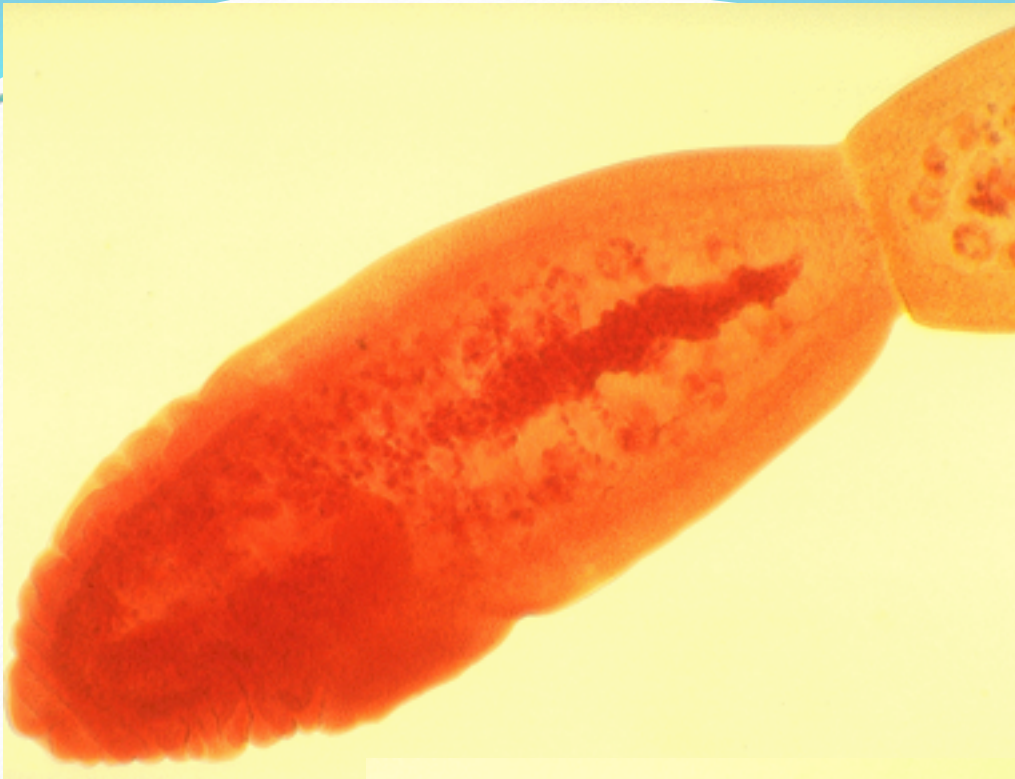مورفولوژی اکینوкокوس گرانولوزوس



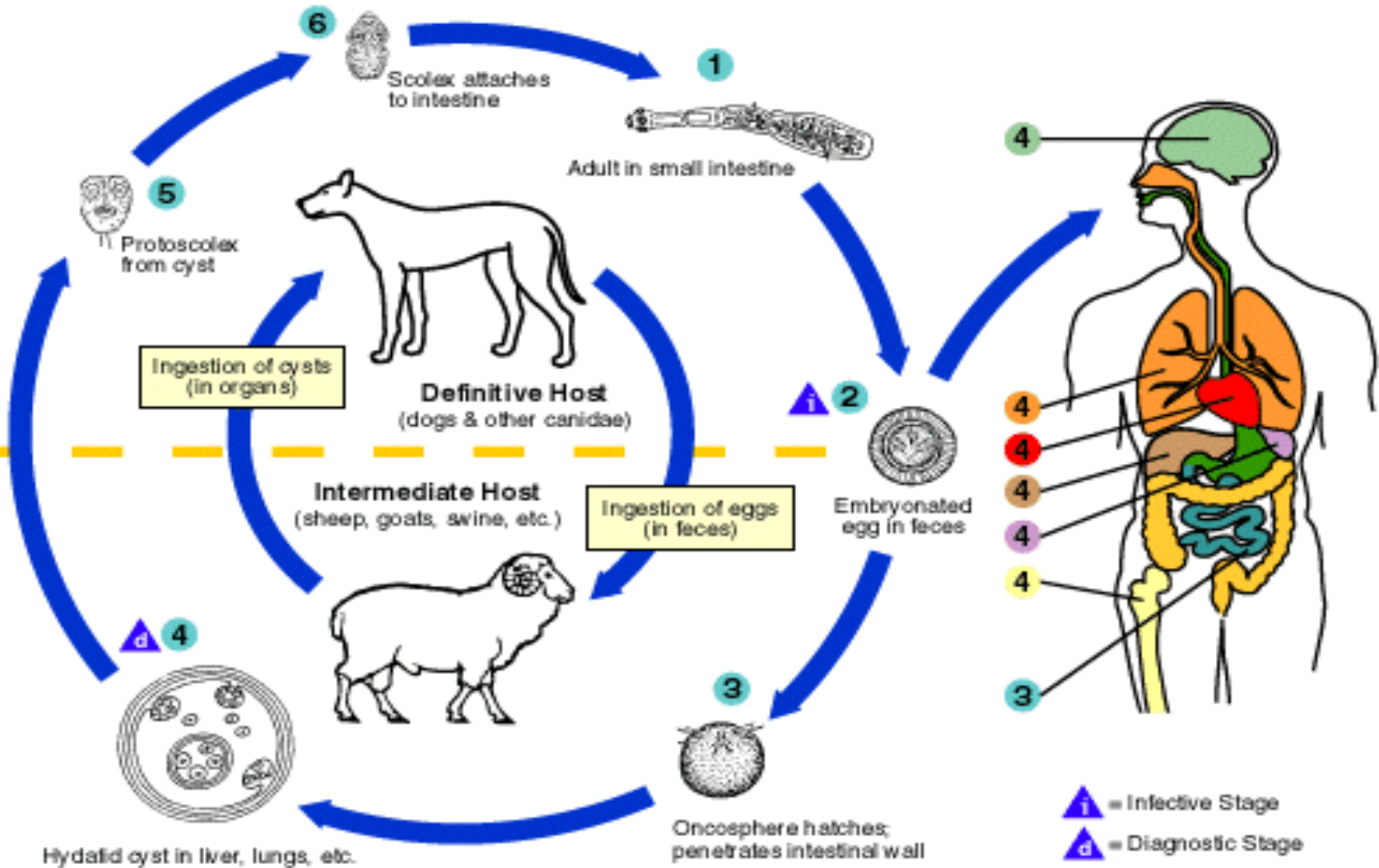
- اندازه کرم بالغ 3-8 میلیمتر
- سر دارای روستلوم با 28-40 قلاب در دو ردیف
- 3-4 پروگلوتید
- اولی نابالغ، دومی بالغ و آخری بارور
- دستگاه تناسلی نر 45-60 بیضه .
- تخم شبیه تنیا ها است (دارای انکوسفر یا هگزاکانت).

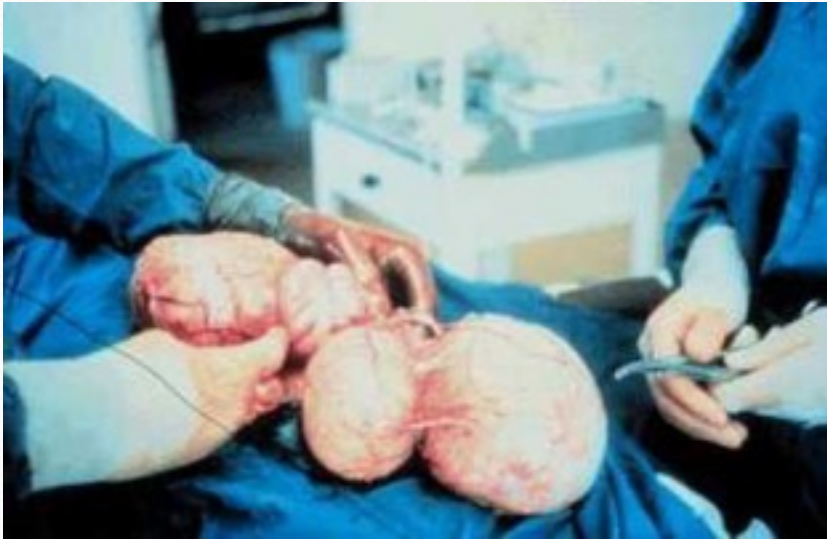



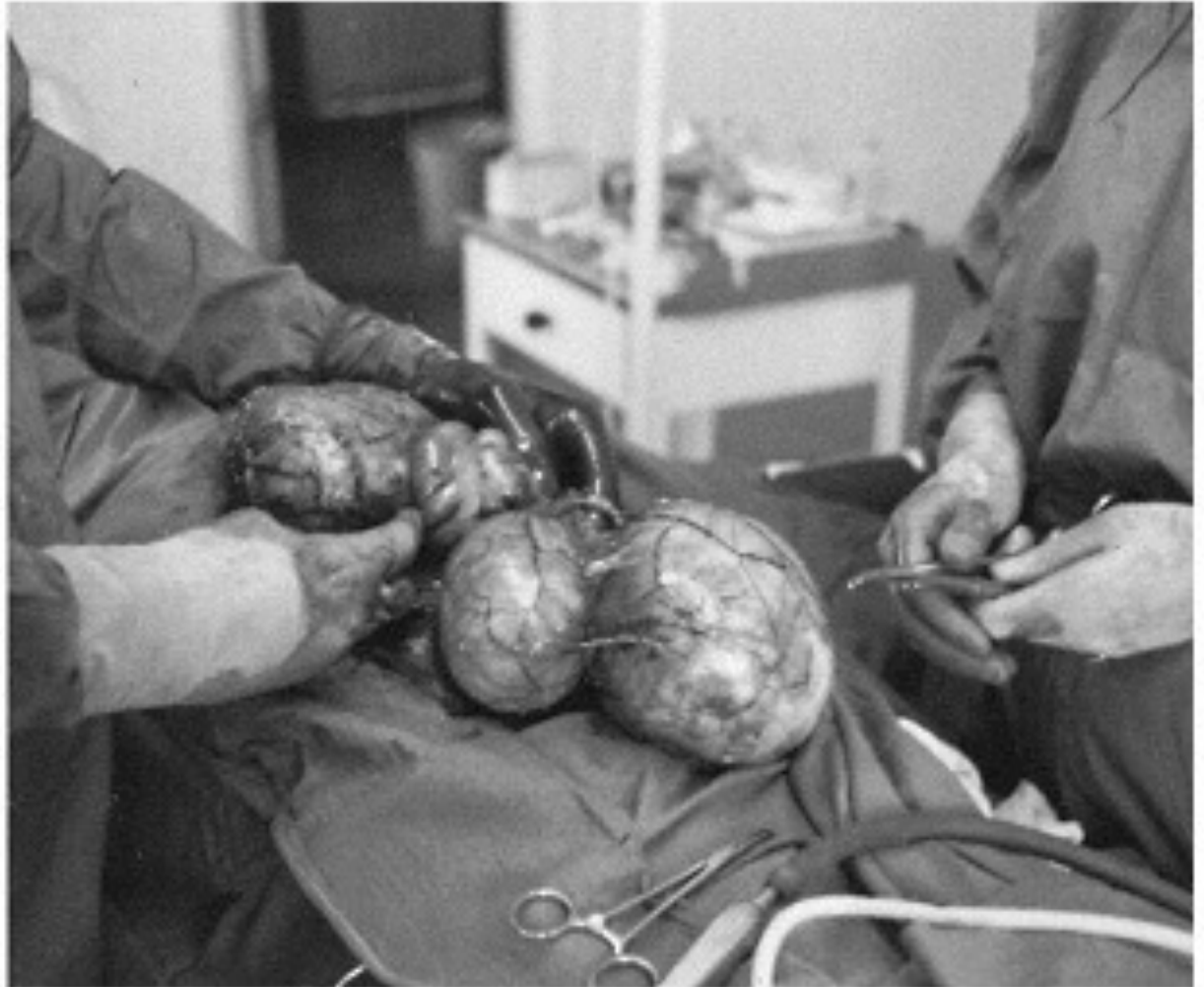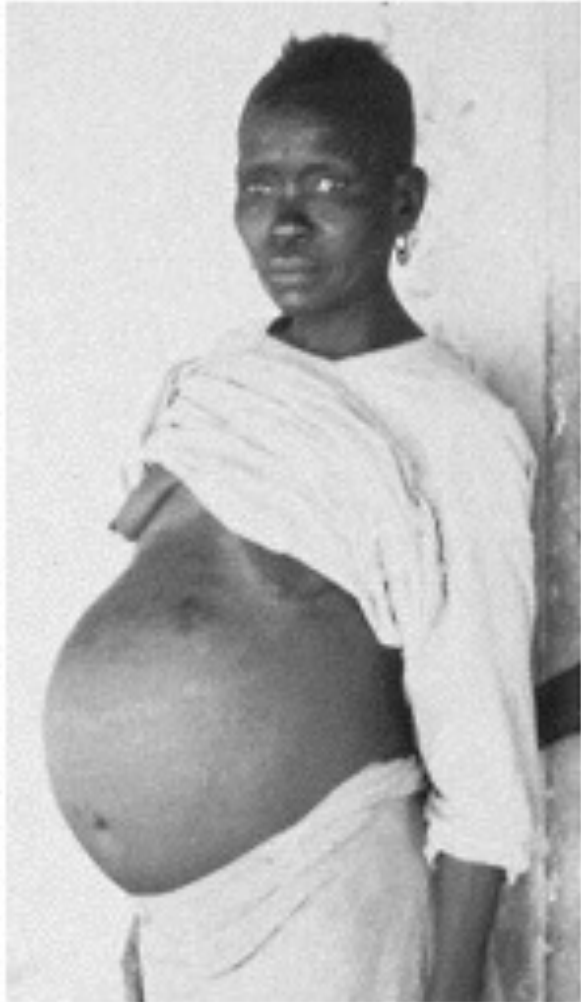


Life cycle





- سگ، روباه، شغال و گوشتخواران وحشي ميزبانان نهائي
- پستانداران اهلي و وحشي و انسان ميزبانان واسط
- مرحله لاروي به شکل کيسه اي چند جداره که داخل آن پر از مايع بوده و اندازه آنها 2 تا 3 سانتي متر و گاهي به اندازه توپ فوتبال.



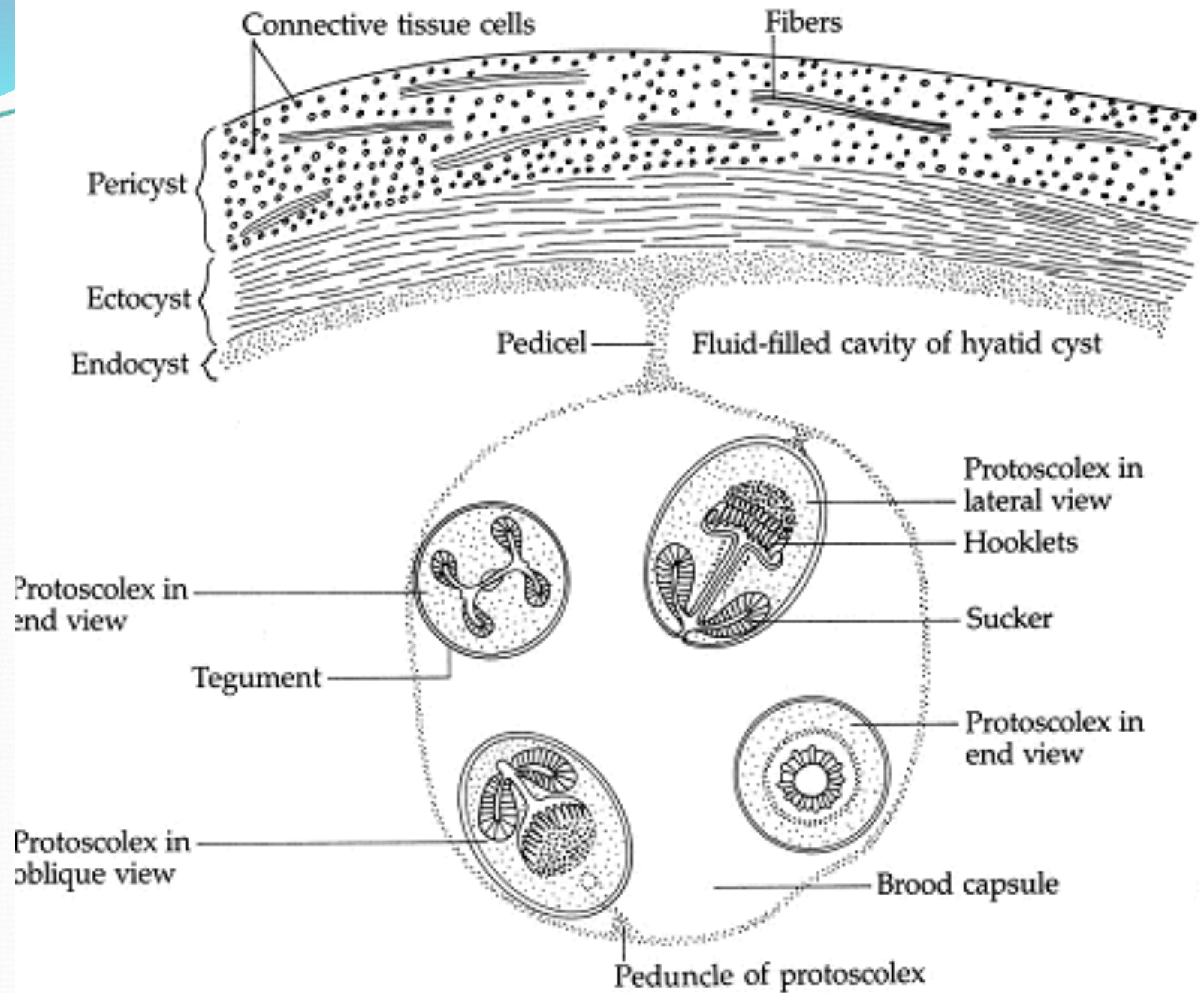
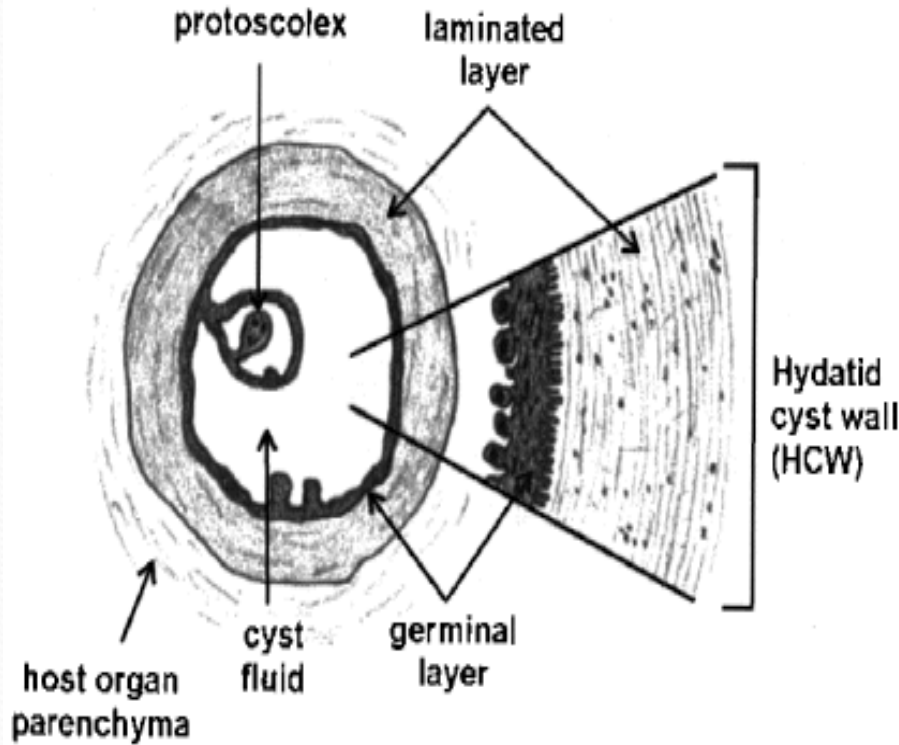


FIGURE 14-6 A section through part of a unilocular hydatid cyst.

ساختمان کیست هیداتیک

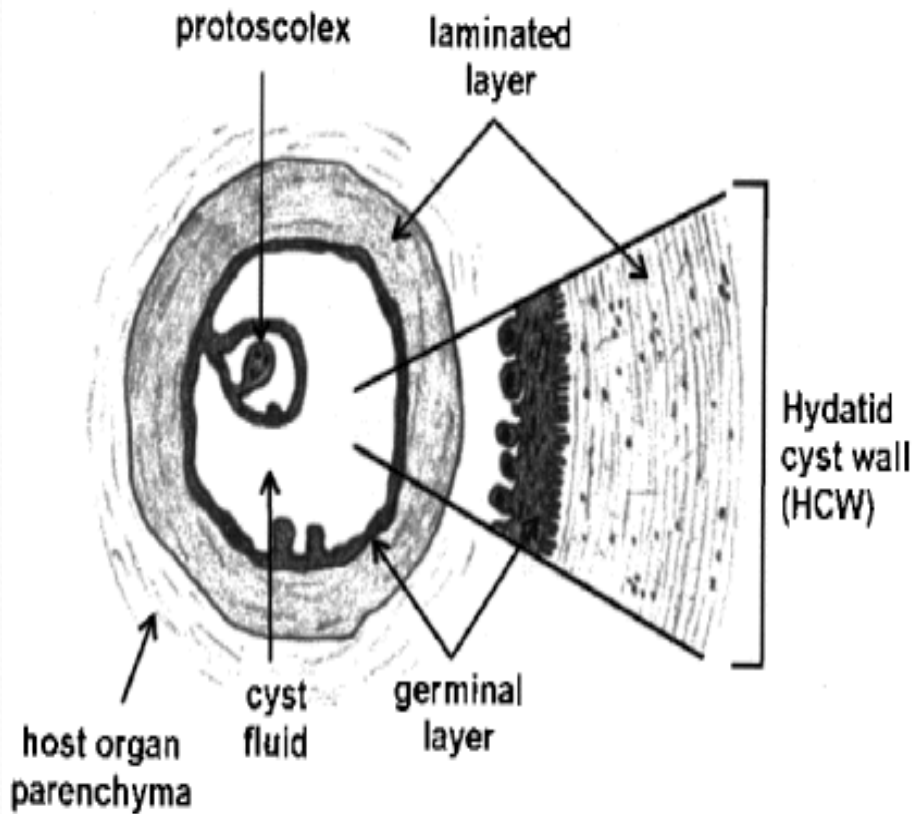
از خارج به داخل:



1- غشای خارجی چند لایه بدون هسته (Laminated layer): شفاف، به ضخامت 1 میلیمتر، لایه لایه و از جنس کوتیکول

2- غشاء زایا (Germinal layer): خیلی نازک 25 میکرون، دانه دار که از آن تعدادی وزیکول کوچک با یک لایه زایا که از آن اسکولکس (تا 40 عدد) بوجود می آید. به این وزیکول کپسول زایا یا Brood capsule گفته می شود.

3- شن هیداتید Hydatid sand



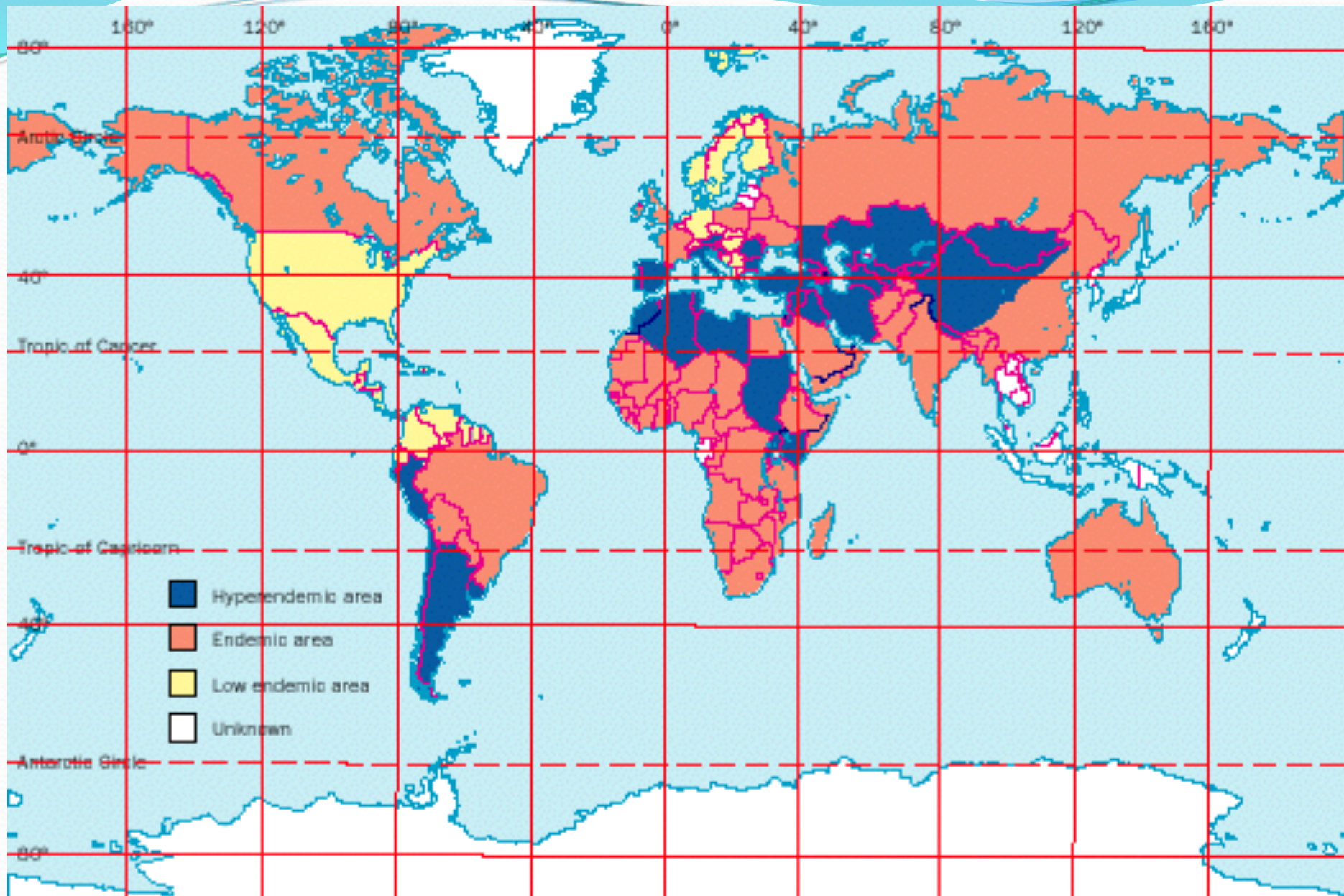
4- کیست های دختر (Daughter cyst): از لایه زایا کیست اصلی ممکن است کیست‌هایی با ساختمان مشابه کیست مادر بوجود آید که یا بطرف داخل کیست مادر رشد می کنند یا به طرف خارج.

5- مایع هیداتیک: شامل مواد قندی، نمکی، آنزیمی، مقدار کمی پروتئین و محیط مناسب برای رشد باکتریها ولی عاری از میکروب.

6- در اثر واکنش بدن میزبان یک غشاء فیبری در اطراف کیست ایجاد می شود که ادوانتیس نامیده می شود و از بزرگ شدن کیست جلوگیری می کند.

ايدميولوژي

- شدت آلودگي در انسان بستگي به ميزان تماس انسان و سگهاي آلوده دارد.
- در کشورهايي که گاو گوسفند بصورت چراني آزاد و با پاسباني سگهاي سگهاي گله پرورش مي يابند نسبت آلودگي قابل توجه است.
- رشد کيست در انسان بطئي است و معمولا آلودگي در کودکي صورت ميگيرد و بعد از 5 تا 20 سال تشخيص داده مي شود. (بالاترين نسبت آلودگي در سنين 25 تا 35 سالگي)
- نور مستقيم تخم هاي کرم را بي اثر ميکند ولي در سايه و رطوبت تا مدتها زنده مي مانند.
- بيشترين عضو آلوده کبد (50 تا 60 درصد) بعد ريه (25 درصد) و در صد کم تري در طحال، کليه ها، مثانه، مغز و استخوانها.

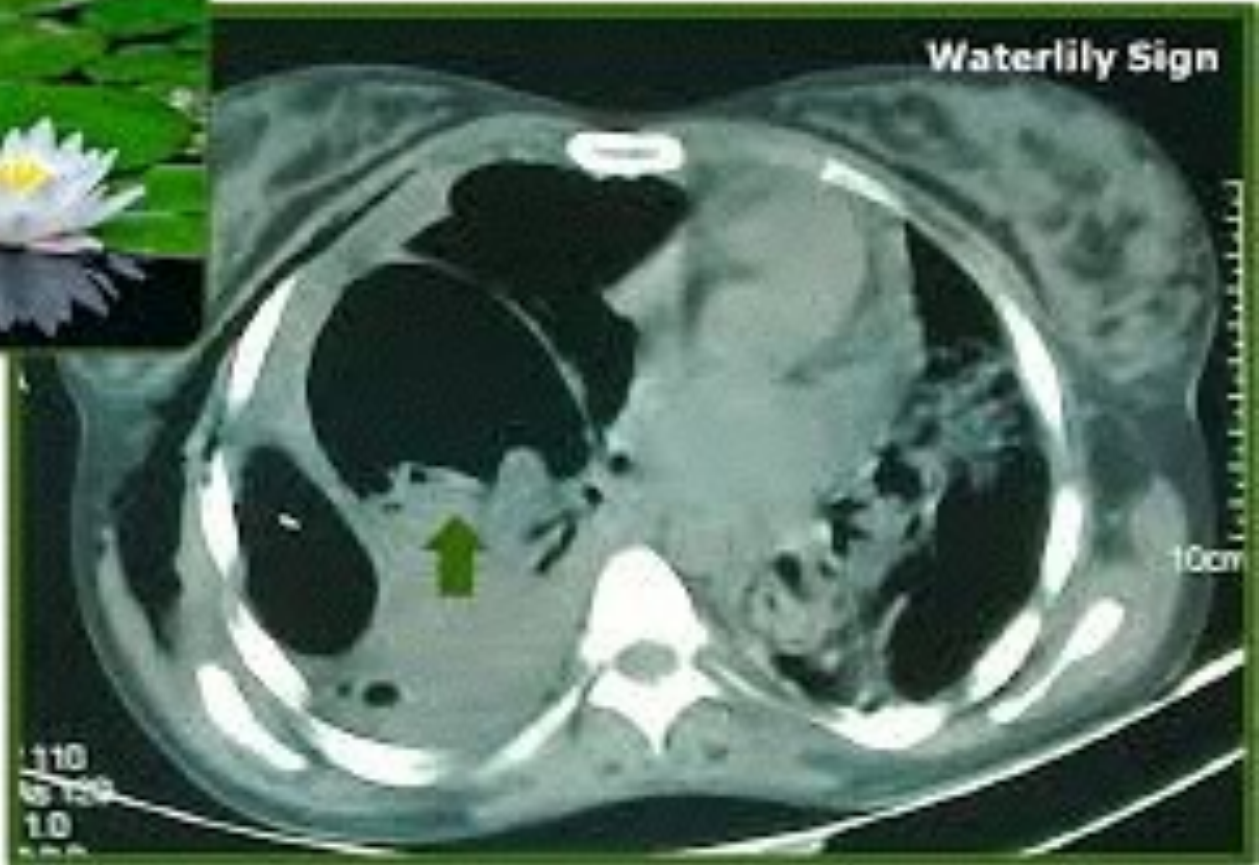

علائم بالینی

- کبد: درد، بزرگی کبد و یرقان انسدادی
- ریه: سرفه، تنگی نفس
- استخوان: نرمی و شکستگی استخوانهای دراز
- طحال: بزرگی طحال
- کلیه و پانکراس: خاموش
- مغز: علائم عصبی، صرع، تشنج شایعترین علامت فرم مغزی
- نخاع: فلج
- کلیه: نفروز و نفریت

تشخيص

- راديوگرافي، سونوگرافي و CT scan
- تست پوستي کازوني: آنتي ژن تهيه شده ازمايع کيست هيداتيك پس از رقيق شدن به مقدار 0.1 سي سي زير جلد ناحيه بازو تزريق مي شود و بعد از 20 تا 30 دقيقه ايجاد تورم و قرمزي در محل تزريق نشانگر جواب مثبت است.
- 60 تا 70 درصد جواب قابل اعتماد ولي مثبت کاذب هم دارد.
- تستهاي IHAT، IFAT، و ELISA نتايج بهتري دارد.
- وجود آنتي بادي بر عليه آنتي ژن ARC5 در ايمنو الکتروفورز اختصاصی
ترين روش تشخيصی



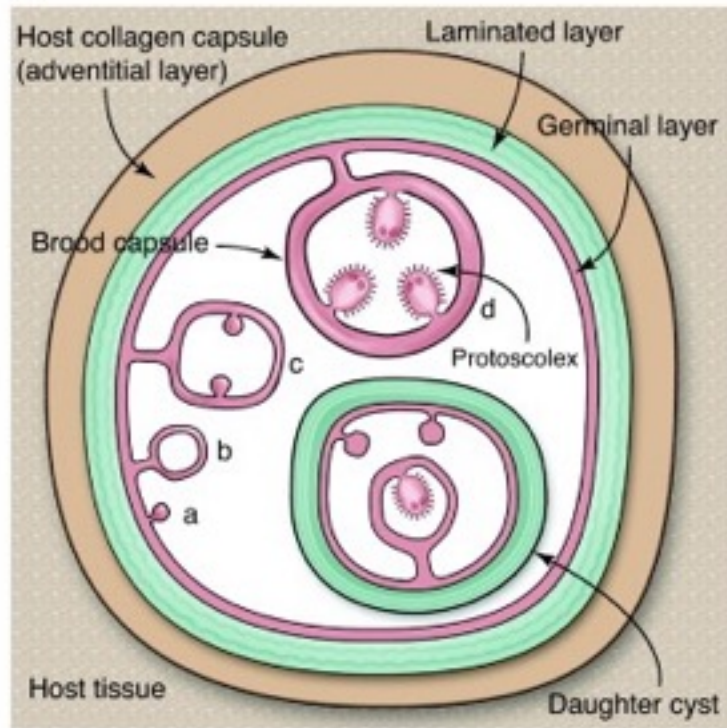
درمان

- داروي شيميايي روي كيستها موثر نيست.
- مصرف آلبندازول به مدت 6 ماه فقط توانست اندازه كيست را تا حدودي كوچك كند.
- تنها درمان جراحي است.
- جلوگیری از ایجاد كيست ثانويه.

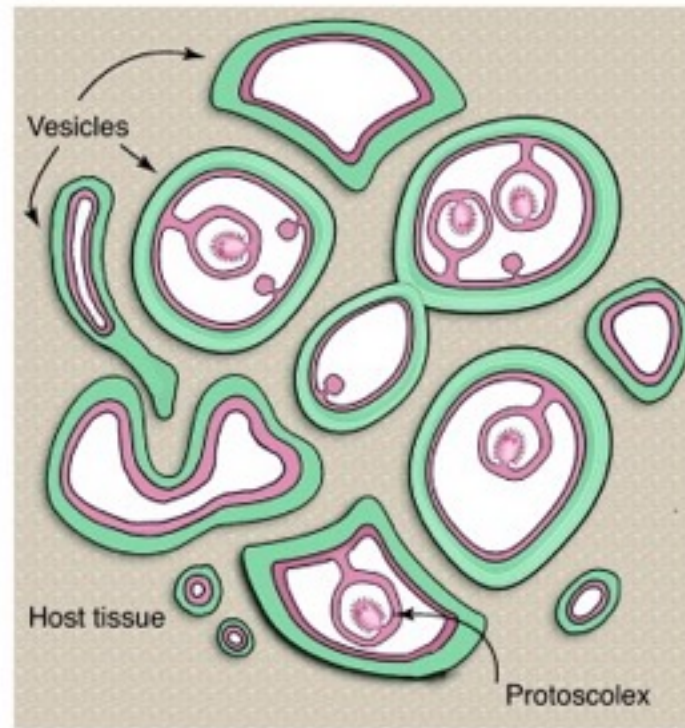
اکینوکوکوس مولتی لوکولاریس

- تا یک سوم گرانولوزوس، بند بارور کوچکتر از نصف کرم، منفذ تناسلی در نیمه یا قدام بند، رحم فاقد انشعابات جانبی
- بالغ در روباه و سگ و ربه، لارو در جوندگان، در دشت مغان روباه قرمز میزبان نهایی و جونده ای به نام میکروتوس میزبان واسط
- ایجاد کیست هیداتیک آلوئولی می کند، کیست متخلخل و به صورت تودهٔ اسفنجی کوچک با حفرات نامنظم و پر از مادهٔ ژلاتینی
- لایهٔ ورقه ورقه بسیار نازک پری کیست وجود ندارد لذا باعث تخریب نسوج و عروق می شود
- کیستهای انسانی معمولاً استریل هستند و از مرکز نکروزه و از محیط گسترش می یابند
- متاستاز با گسترش مستقیم و یا با خون و لنف
- انسان میزبان واسط تصادفی
- اغلب در کبد با سیر کند
- هپاتو مگالی واضح است
- تشخیص اختصاصی با آنتی ژنهای پروتواسکولکس Em2 و Em18

(a)



(b)



<i>E. oligarthus</i>	<i>E. multilocularis</i>	<i>E. granulosus</i>	
5/2-2/2	7/3-2/1	6-3	اندازه کرم بالغ/mm
بیشتر از نصف طول بدن	کمتر از نصف طول بدن	بیشتر از نصف طول بدن	طول بند بارور
قدام خط میانی	بخش قدامی یا روی خط میانی	پشت خط میانی مثل گونه وگلی	محل سوراخ تناسلی در بند بارور
29	22 (دیستال سوراخ تناسلی)	56 (اطراف سوراخ تناسلی)	تعداد متوسط بیضه ها
2 لوبه که توسط لوله ظریفی ترکیب شده	2 لوبه که توسط لوله ظریفی ترکیب شده	2 لوبه یا لوبیالی (کلیوی) شکل	شکل تخمدان
فاقد شکل استوانه مرکزی و بدون انشعابات رحمی	فاقد شکل استوانه مرکزی و بدون انشعاب رحمی	به صورت استوانه ای مرکزی و شاخه دار (با 12-15 انشعابات جانبی)	شکل رحم بند بارور
35 (از سایر اکینوکوک ها قلاب هایش بزرگتر است)	28	32	تعداد قلاب بر روی رستلوم
3	5-3	4-3	تعداد بندها
؟	30-35 روز	48-61 روز	زمان لازم برای تبدیل شدن تخم به کرم بالغ در میزبان نهایی
میانی، قدامی	میانی، قدامی	میانی، خلفی	موقعیت روده
یوز پلنگ/ گربه وحشی/ جاگوار	روبه قرمز/ روباه قطبی/ گربه	سگ/ کویوت/ دینگو/ شغال/ کفتار	میزبان اصلی
آگوتی و پاکا	جونده گان و پستانداران حشره خوار	نشخوارکنندگان	میزبان واسط
رشد سریع	دیواره نازک با کیست های کوچک بهم وصل شده با رشد سریع 2-3 ماه پس از ابتلا، پروتواسکولکس عفونت را هستند.	دیواره ضخیم با رشد آهسته و 1-2 سال پس از ابتلا، پروتواسکولکس عفونت را هستند.	رشد و دیواره کیست

اکینوکوکوس vogeli

- هیداتیک چند کیستی (Polycystic hydatid)
- در سگهای وحشی با خوردن پاکا
- خوشه هایی از کیست محتوی مایع و پروتو اسکولکسها

E. Oligartrus اکینوکوکوس الیگارتروس

- انگل بودن در انسان مورد تردید
- حد واسط مولتی و گرانولوزوس
- بند بارور بیش از نصف بدن، سوراخ تناسلی در قدام بند بارور، تخمدان دو لوبه، رحم فاقد شاخه های جانبی، قلابها بزرگتر، دارای 3 بند
- بالغ در جگوار و پوما
- لارو در آگوتی
- کیست بیشتر در کبد بصورت پلیکیستیک با جوانه های داخلی و خارجی

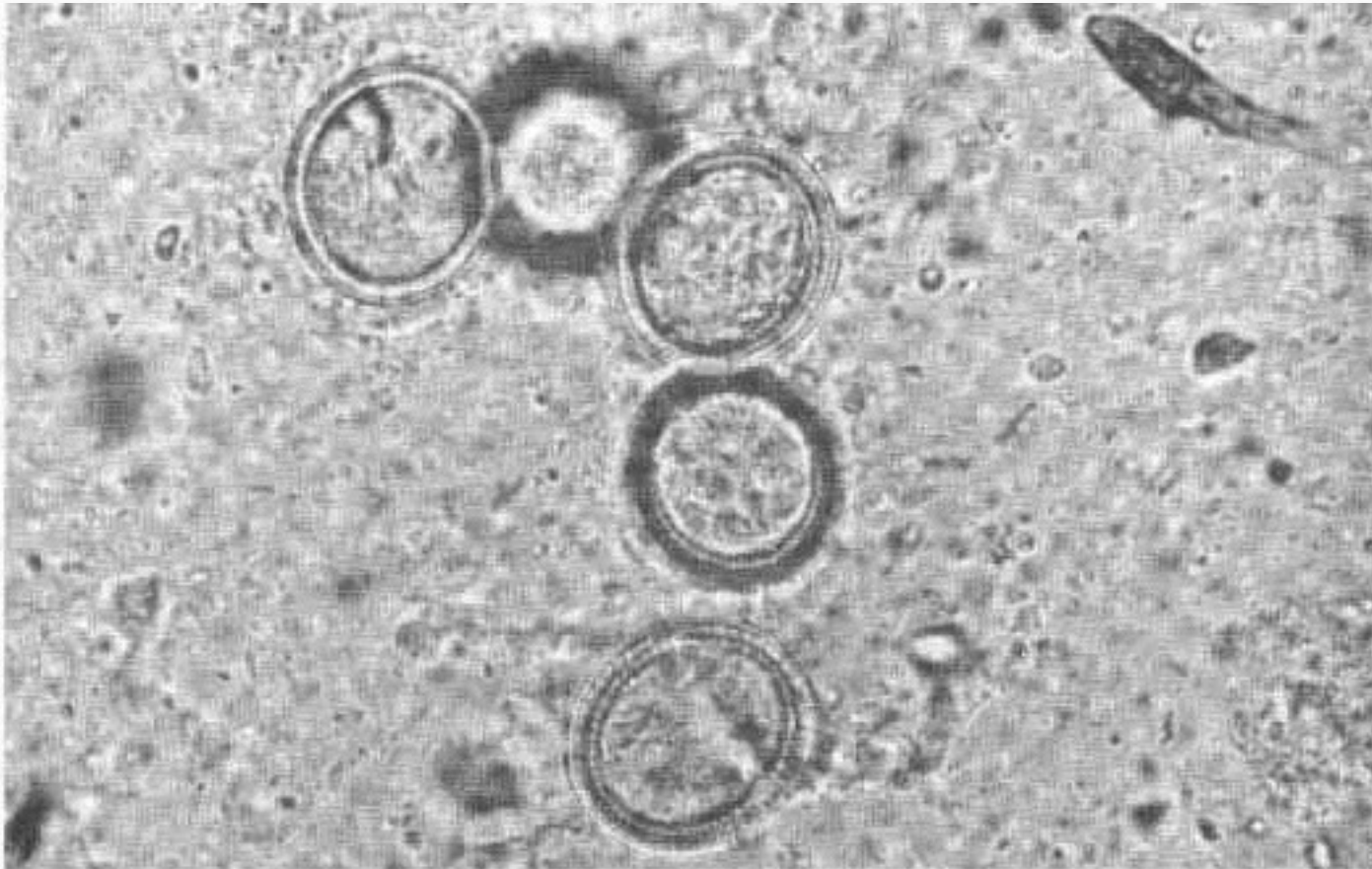
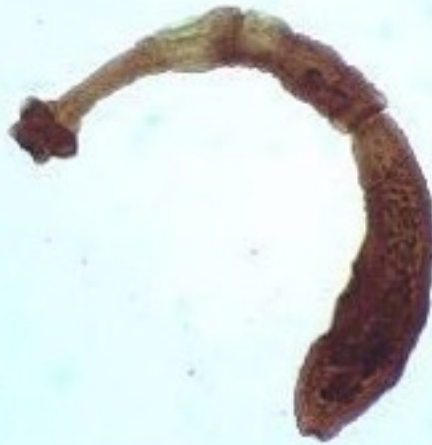

FIG. 98—Ova of *Echinococcus granulosus*. Three eggs are in focus; the other two are situated lower, hence are not distinct. x 410.

Echinococcus granulosus

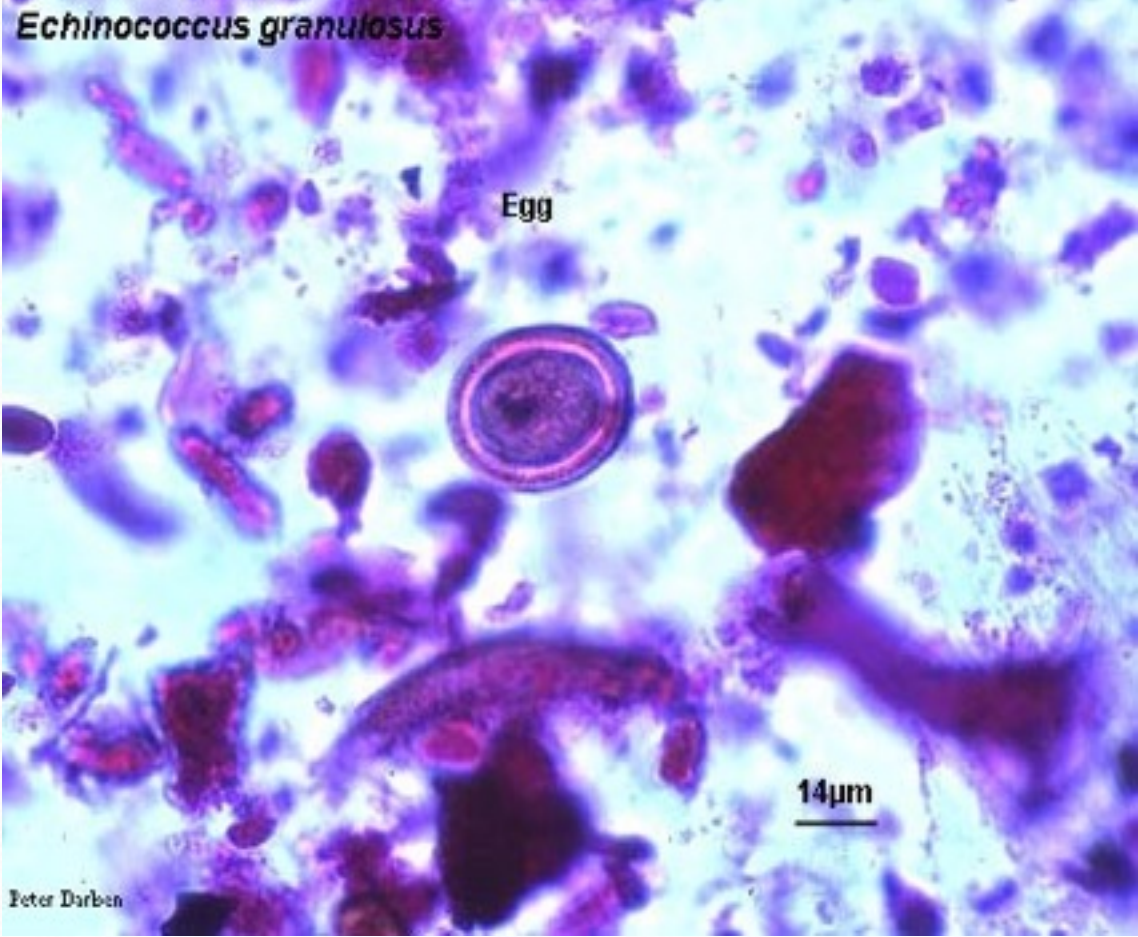Adult



2mm

Peter Darben

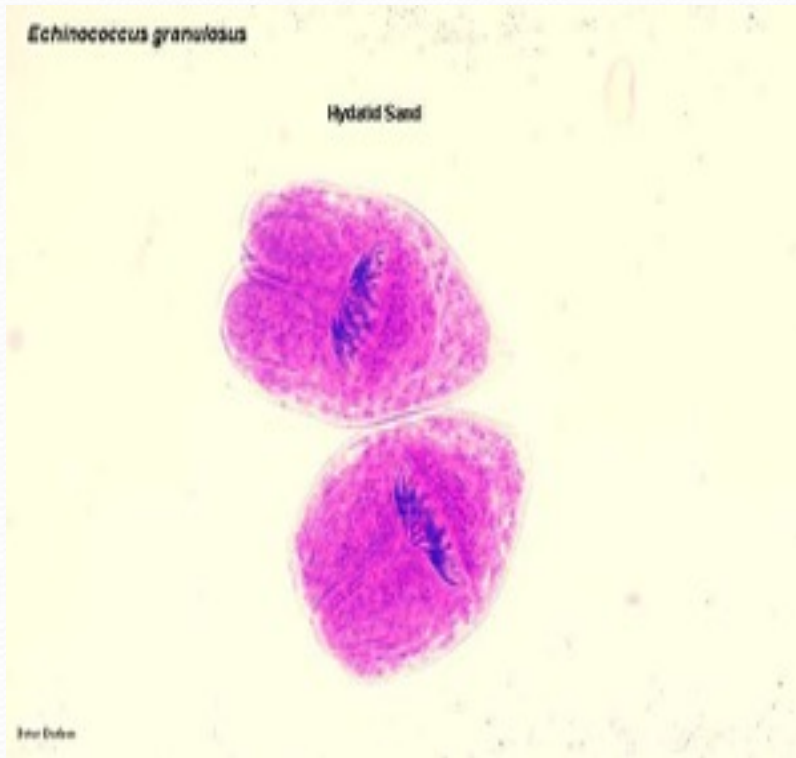
Echinococcus granulosus

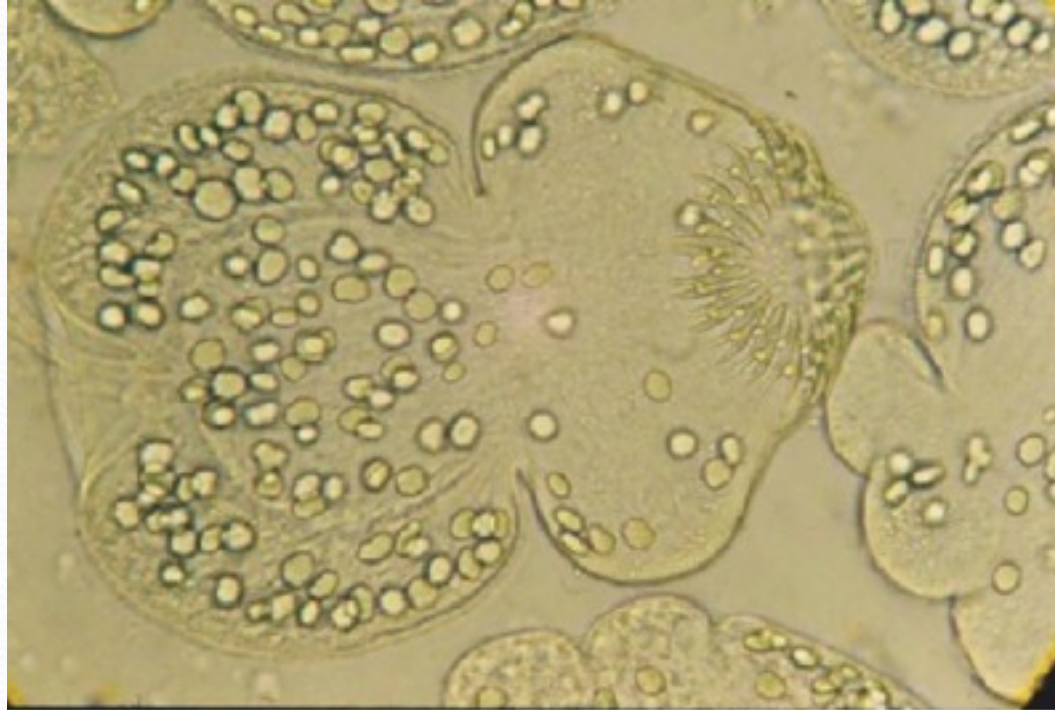


Egg

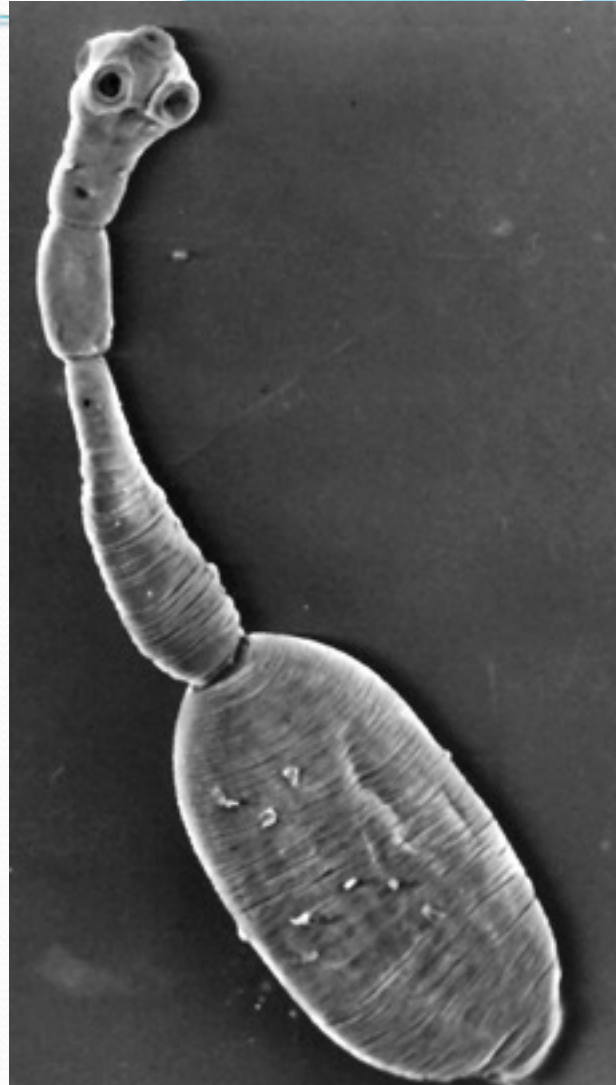
14µm

Peter Darben

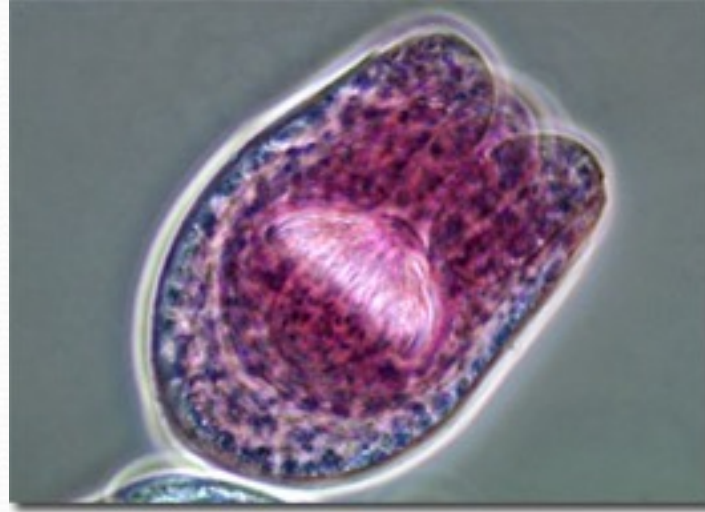



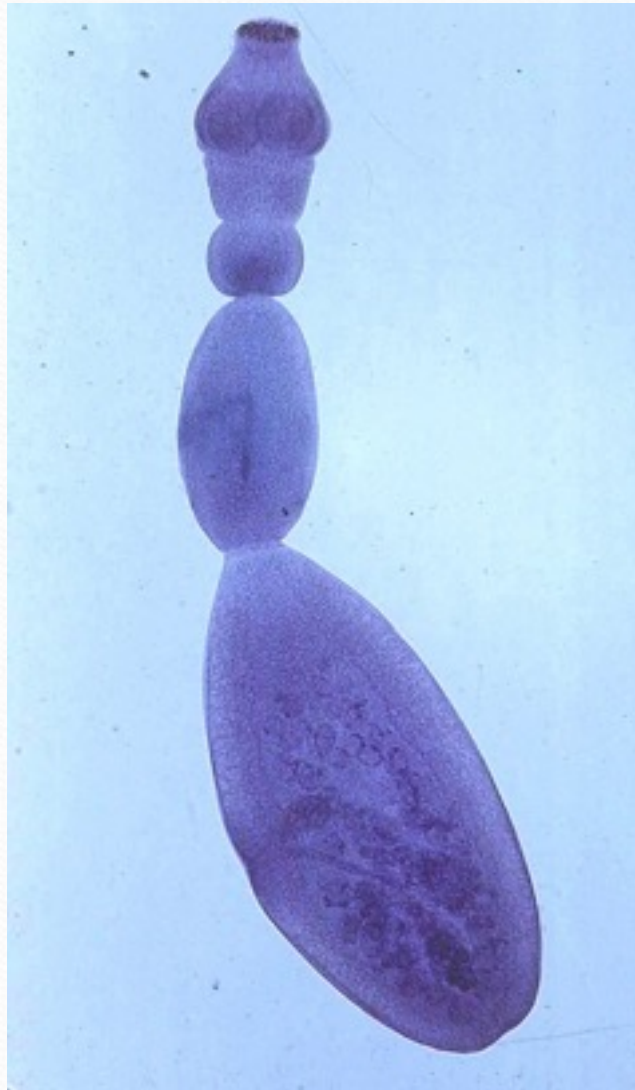
پروتواسکولکس

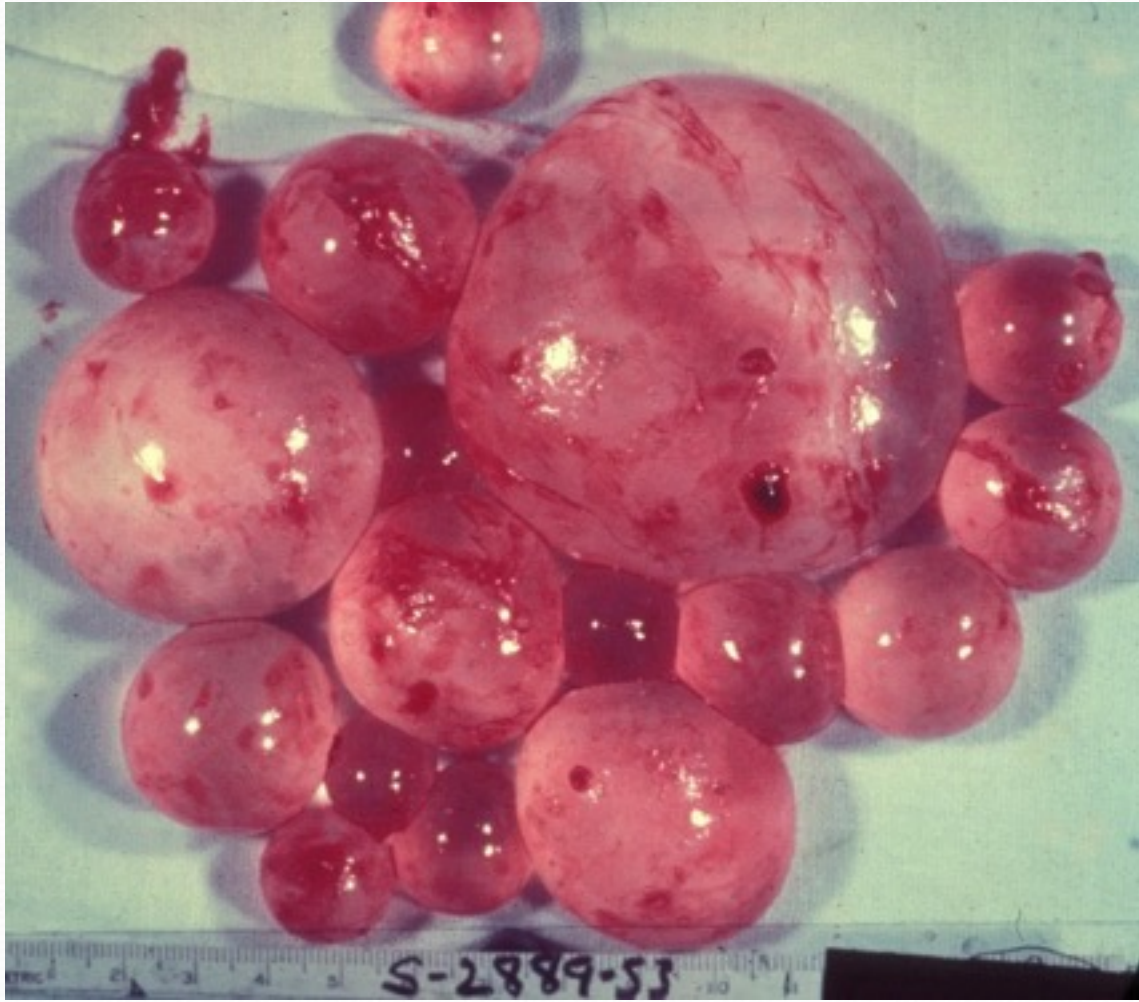


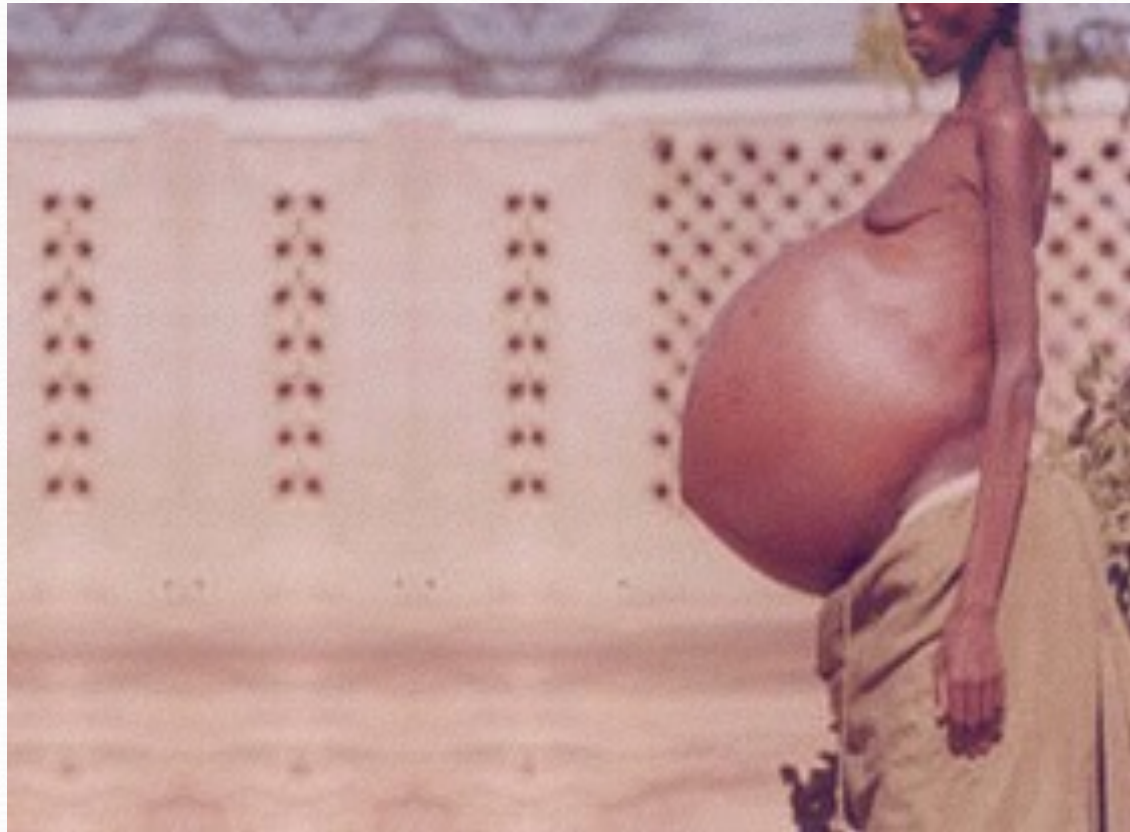تنبا اكينوكوك



پروتواسکولکس







مولتی سپس (Multiceps)

1- مولتی سپس مولتس سپس

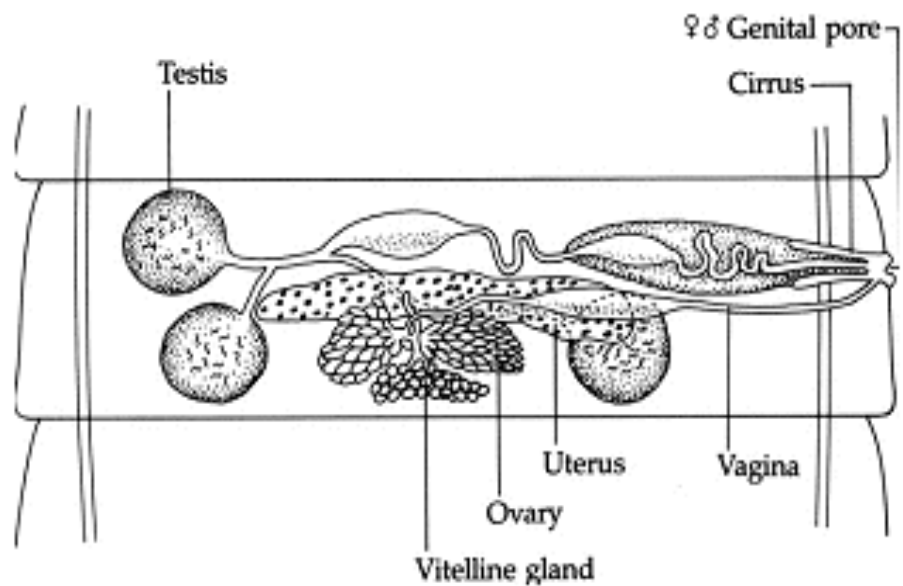
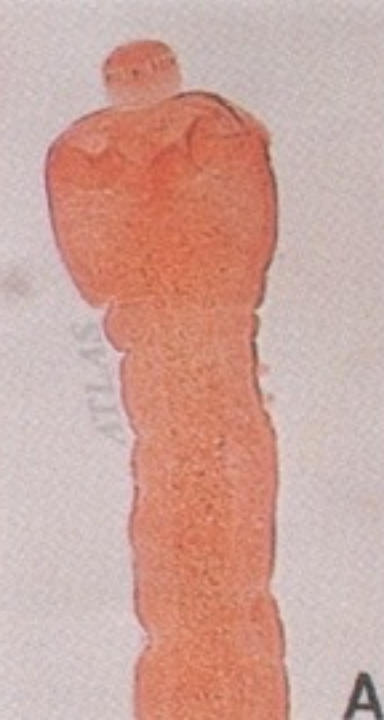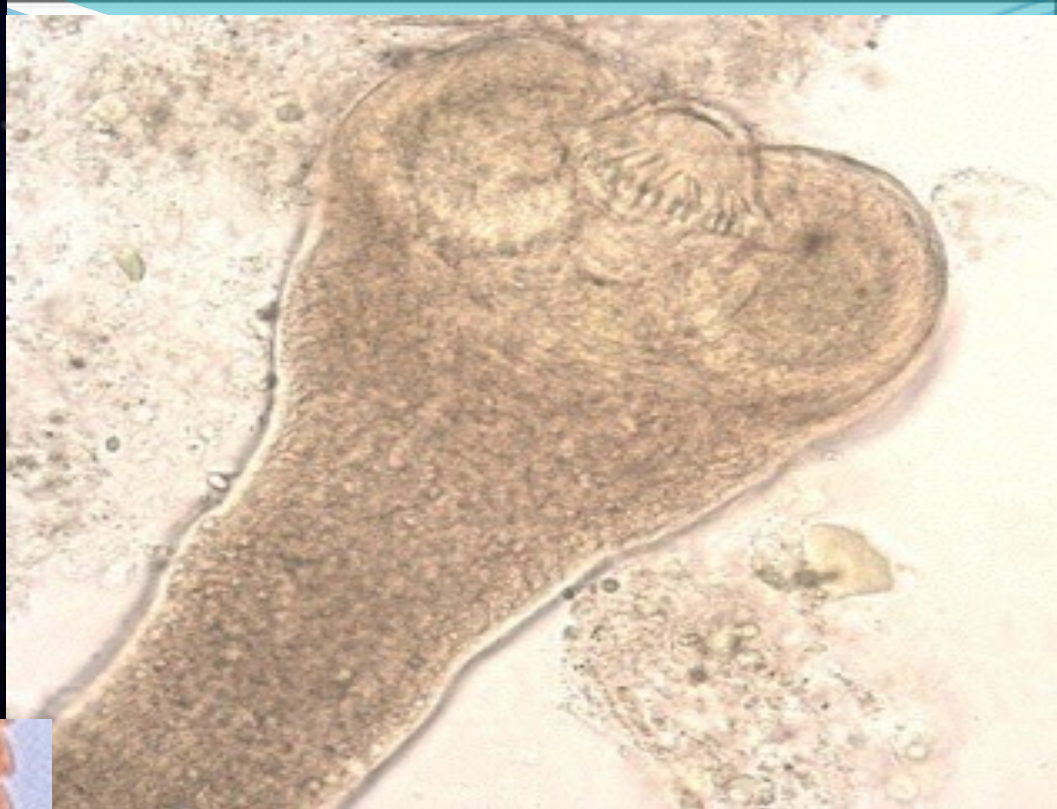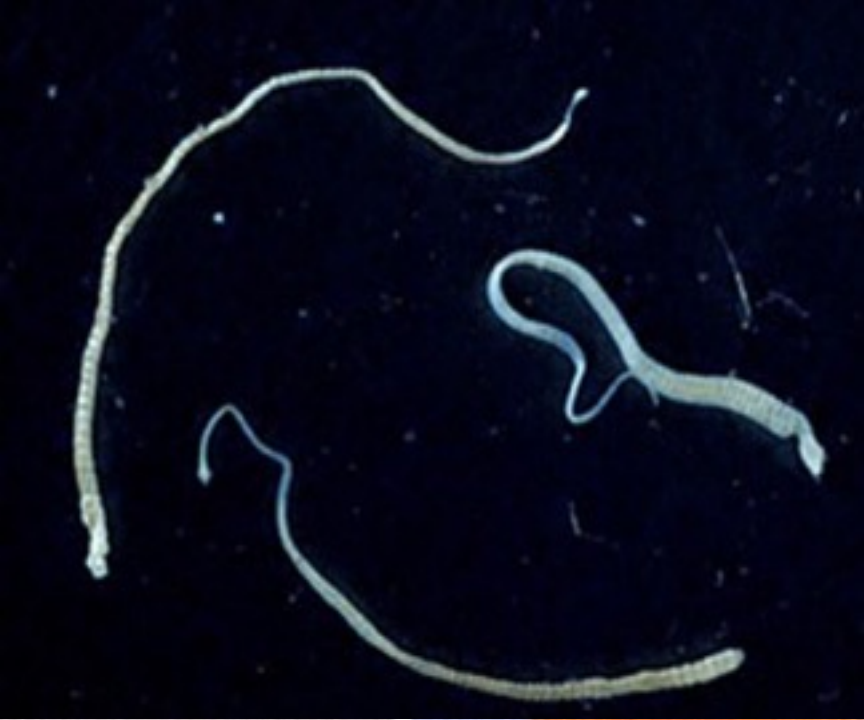- کرم سرگیجه، نهایی سگ و واسط گوسفند و بز و لارو در انسان، دارای رستلوم با دو ردیف قلاب بزرگ و کوچک، از جمله چهار کرم ایجاد کننده سنور سربرایس، سنور فقط در مغز و نخاع
- کیستهای کروی تا سوسیسی شکل تا 2 سانتیمتر یا بیشتر، حاوی چند اسکولکس به داخل فرورفته که از لایه زایا منشا گرفته اند

رده سستودا
راسته سیکلوفیلیده
خانواده هیمنولپیدیده
Hymenolepididae

Hymenolepis nana

- کرم نواری کوتوله ، انسان تنها میزبان ، فاقد میزبان واسط
- در تمام نواحی گرم و مرطوب دنیا
- حداکثر شیوع در ایران تا 20% در میناب
- از کوتاه ترین سستودهای انسانی است که در روده باریک زندگی می کند. (طول 40 میلیمتر و عرض حد اکثر 10 میلیمتر)
- اسکولکس گرد و کوچک که روی آن 4 بادکش با یک ردیف قلاب (20 تا 30 عدد) آچار مانند وجود دارد.
- تعداد بندها حدود 200 عدد است. بندهای بارور از بدن کرم جدا می شوند و چون جدار بند بارور ظریف است اغلب پاره می شوند لذا مدفوع افراد مبتلا کاملاً آغشته به تخم است.
- عرض بند بارور زیاد
- منفذ تناسلی در یک طرف بند



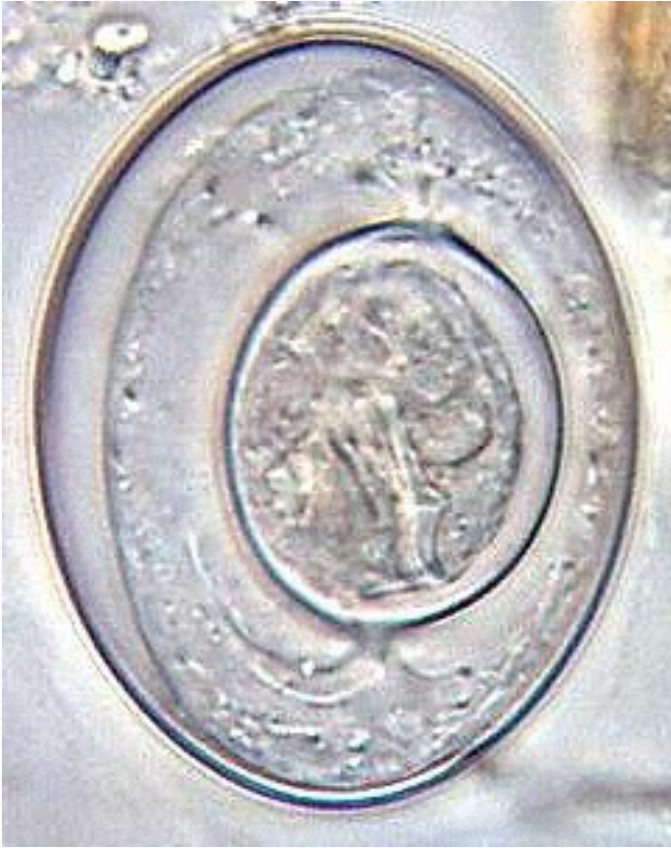

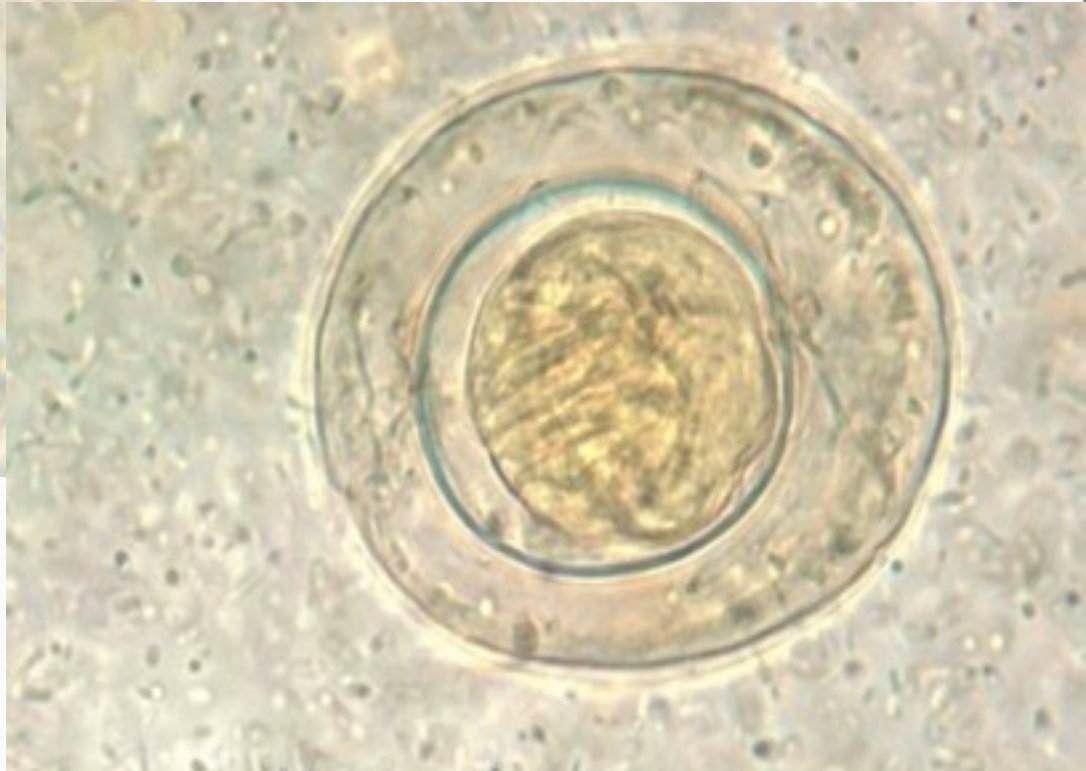
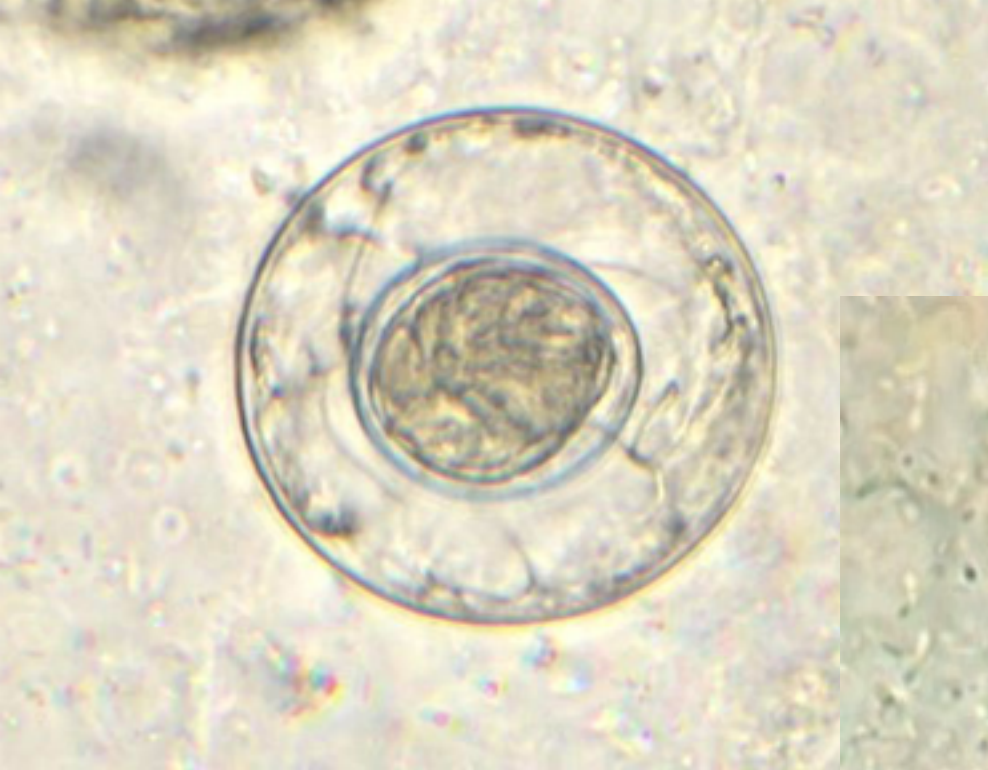
- در بندهای رسیده دستگاه تناسلی نر از 3 بیضه بزرگ تشکیل شده است

- تخمدان دو قسمتی بوسیله اووتیپ به زهدان کیسه ای متصل شده و منفذ تناسلی در کناره جانبی بند در یک طرف بند قرار دارد.

- تخم گرد مایل به بیضی است و اندازه آن 40 تا 50 میکرون می باشد. دارای دو غشاء است که این دو غشاء متحدالمرکز نیستند و بین دو غشاء خالی است. در هر قطب 4 تا 8 رشته دیده می شود و داخل تخم جنین 6 قلابی وجود دارد.

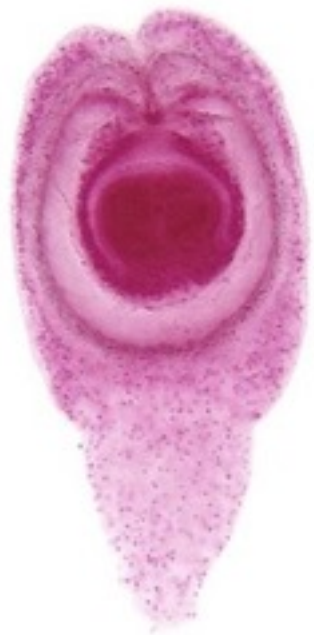- اونکوسفر به درون یک پرز فرو رفته ، قلابهای خود را از دست داده تبدیل به سیستی سرکوئید یا سرکو سیستیس شده به داخل روده باز می گردد





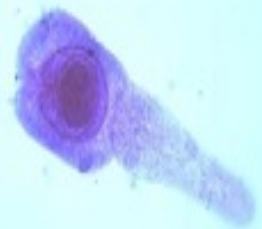Hymenolepis nana

Oregon State Public Health Laboratories

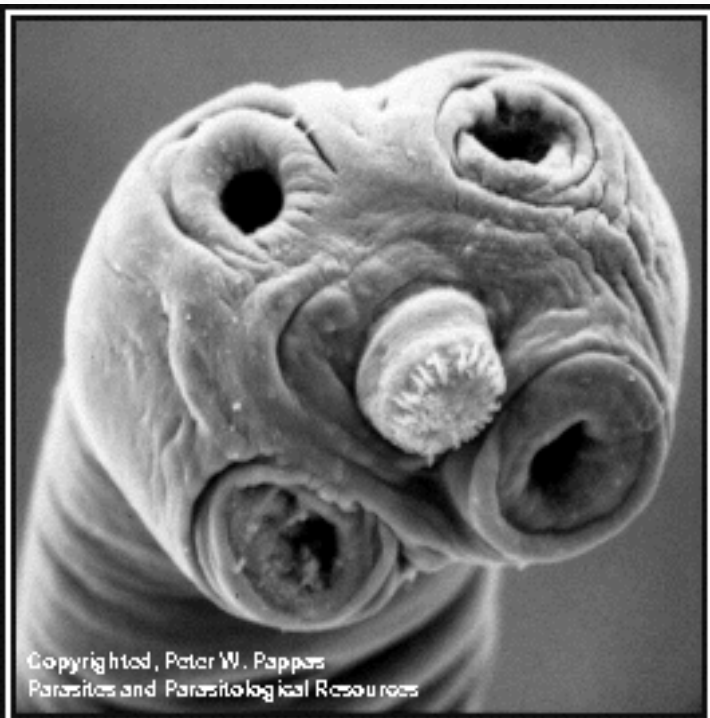
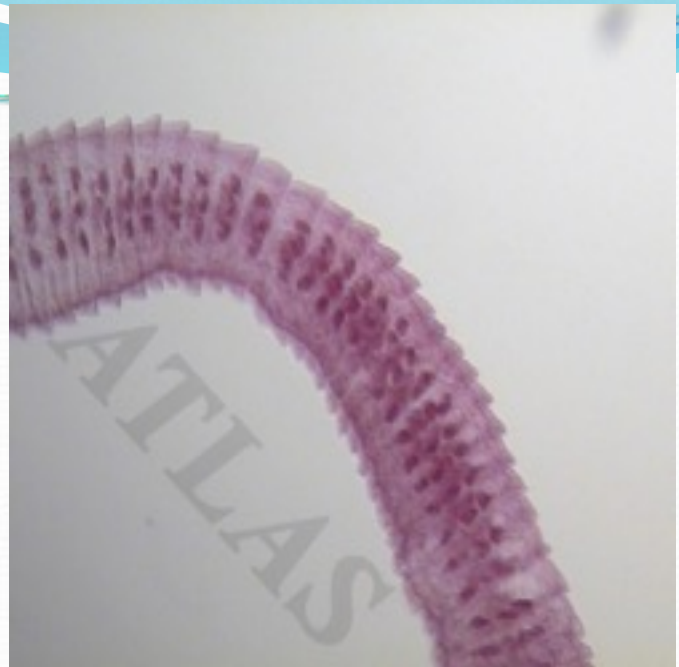

Hymenolepis nana

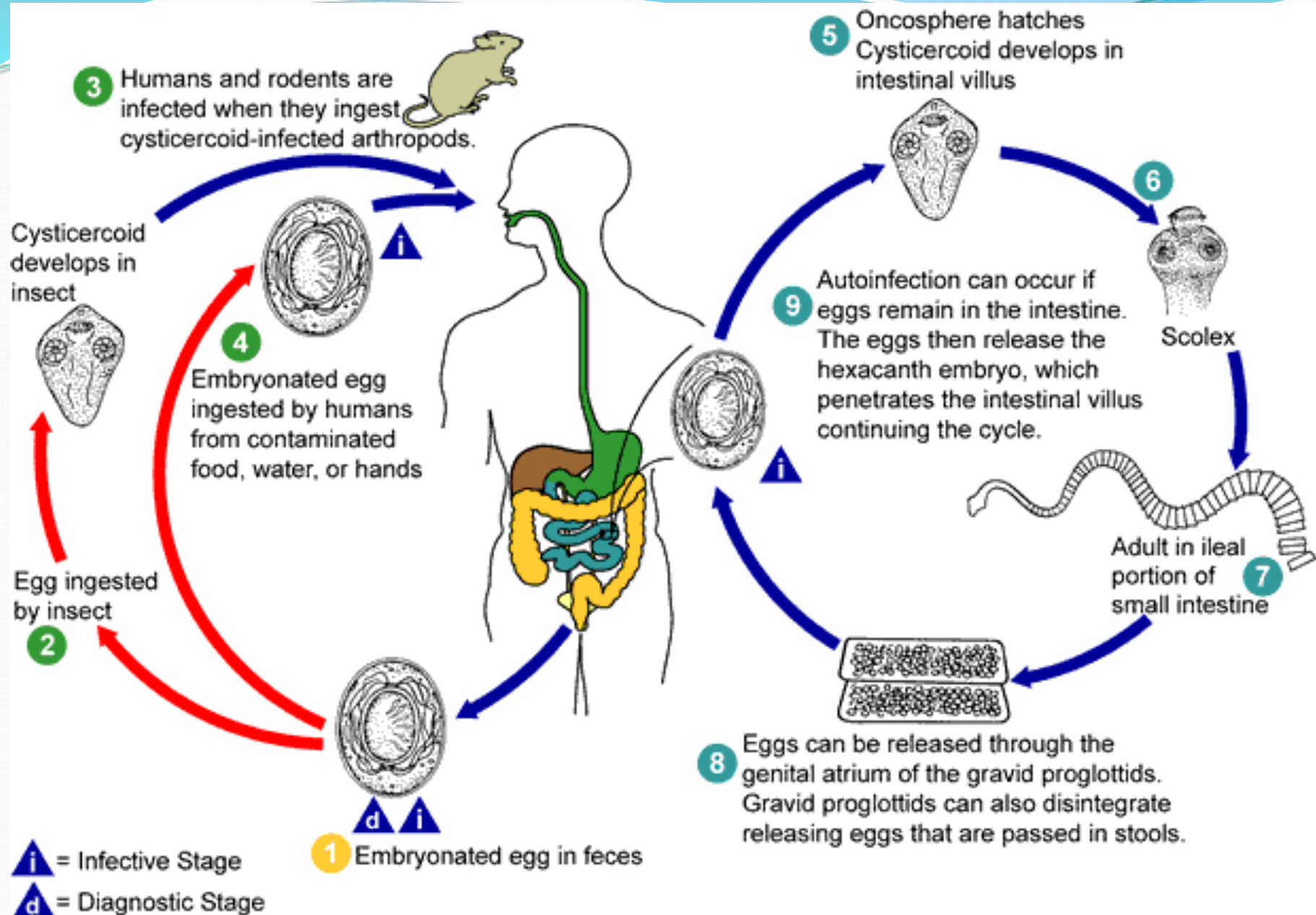
Cysticercoid



0.1mm



Copyrighted, Peter W. Pappas
Parasites and Parasitological Resources



i = Infective Stage
d = Diagnostic Stage

1 Embryonated egg in feces

Cysticercoid develops in insect

Egg ingested by insect

Embryonated egg ingested by humans from contaminated food, water, or hands

Oncosphere hatches
Cysticercoid develops in intestinal villus

Autoinfection can occur if eggs remain in the intestine. The eggs then release the hexacanth embryo, which penetrates the intestinal villus continuing the cycle.

Adult in ileal portion of small intestine

Eggs can be released through the genital atrium of the gravid proglottids. Gravid proglottids can also disintegrate releasing eggs that are passed in stools.

علائم باليني

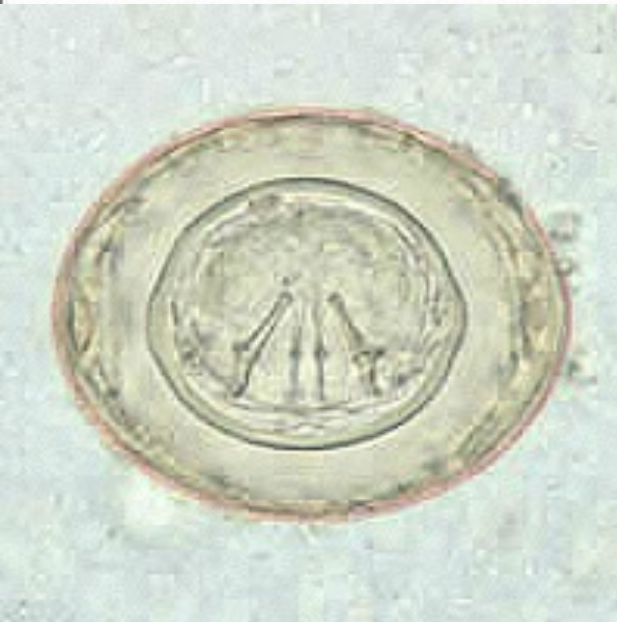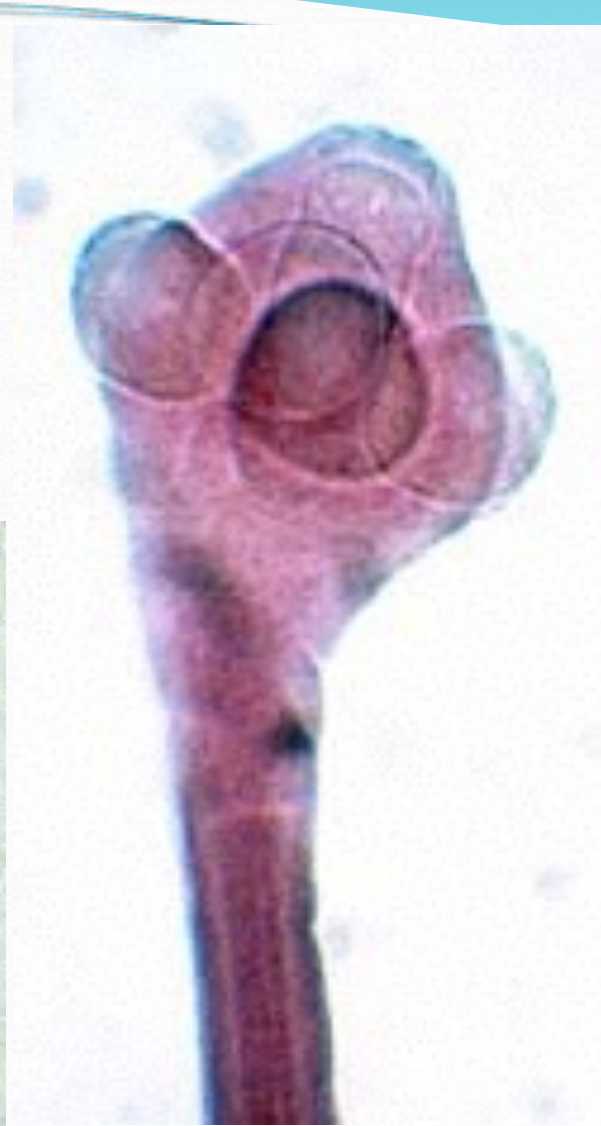- اگر تعداد کم باشد معمولاً علائمی ایجاد نمی کند.
- در صورتیکه تعداد کرم زیاد باشد علائم بصورت اسهال، استفراغ، بی خوابی، بی اشتهائی و خارش نشیمنگاه بروز می نماید.
- در آلودگی های شدید علائم بصورت اسهال خونی و دردهای ناحیه شکم و بی اشتهائی و تحریک عصبی بروز می کند.
- هیپراینفکشن. اتوهترورگزن
- در این بیماری تا حدودی ایمنی وجود دارد و با بالا رفتن سن نسبت آلودگی به این کرم پایین می آید.

درمان

- پرازي كوانتيل: 25 ميليگرم به ازاي هر كيلوگرم بصورت تك دوز.
- نيكلوزاميد شببيه تنياها به مدت 5 روز.

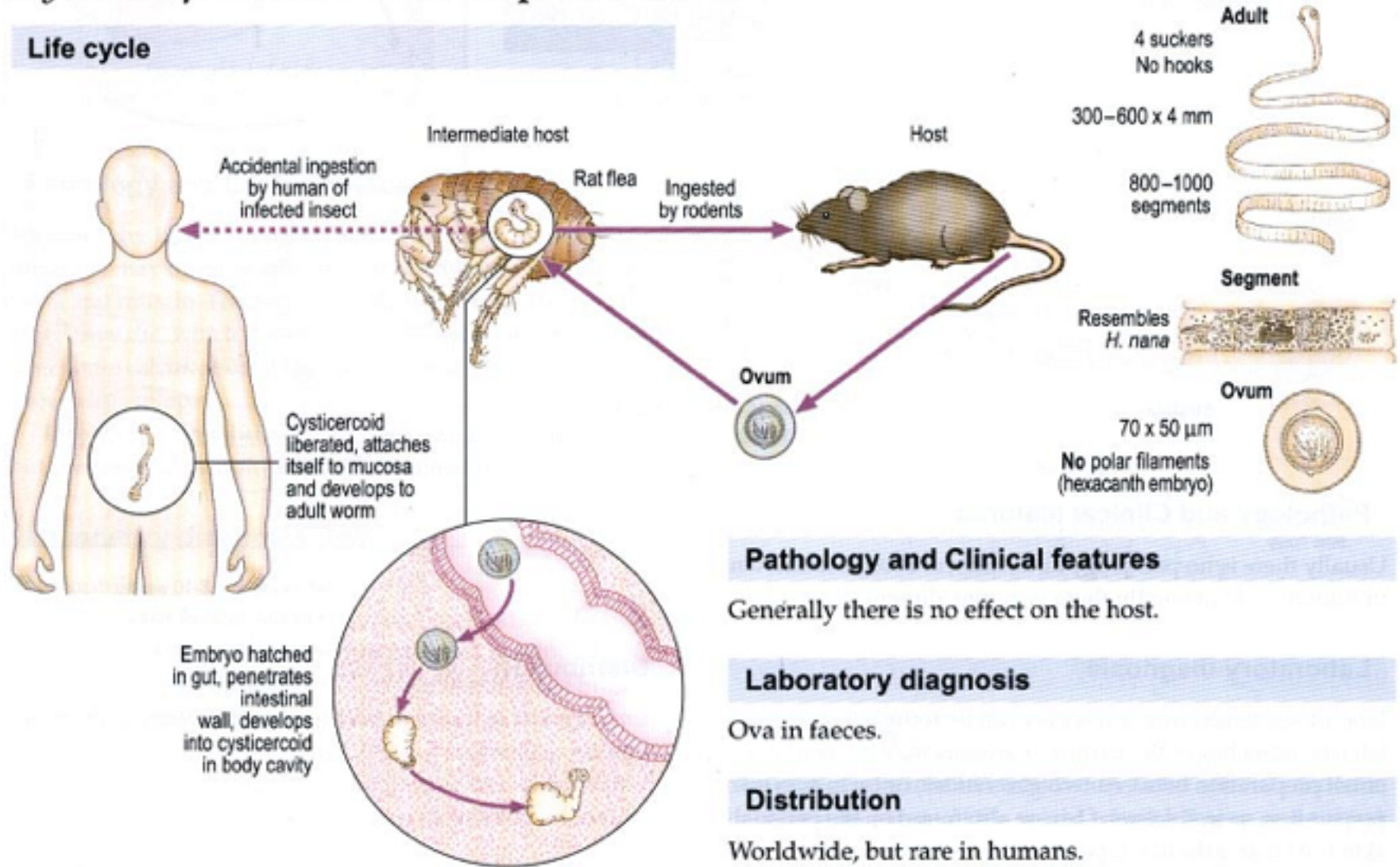
H. diminuta

- شبیه H.nana است.
- تنیای رات است و به ندرت در انسان دیده می شود.
- در سیر تکاملی میزبان واسط از انواع کک های انسانی و کک سگ است که سیستمی سرکوئید در بدن این حشرات تشکیل می شود.
- آلودگی جوندگان و انسان با خوردن حشرات آلوده صورت می گیرد.
- Humans acquire infection by eating cereals, dried fruits, and other similar foods
- اسکولکس مثل نانا دارای رستلوم ولی فاقد قلاب
- بند ها بزرگتر و پهن تر از نانا
- تخم فاقد رشته های قطبی
- سیستمی سرکوئید دارای دم و توپر در بدن حشرات
- فاقد مرحله تهاجم بافتی است
- بعنوان مدل آزمایشگاهی و برای بررسی های بیوشیمیایی و داروئی اهمیت دارد



Hymenolepis diminuta (rat tape worm)

Life cycle



Pathology and Clinical features

Generally there is no effect on the host.

Laboratory diagnosis

Ova in faeces.

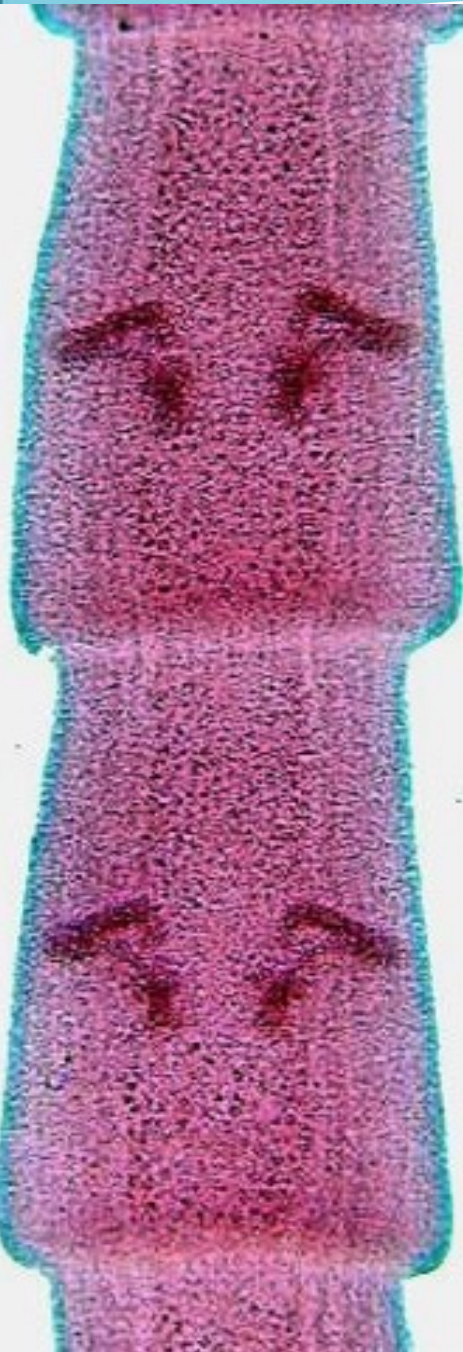
Distribution

Worldwide, but rare in humans.

رده سستودا
راسته سیکلوفیلیده
خانواده دیلپیدیده
Family Dilepididae

Dipilidium caninum

- کرم بالغ در روده باریک سگ و سایر گوشتخواران زندگی می کند و به ندرت سبب آلودگی انسان می شود.
- کرمی است بند بند بطول 10-70 سانتی متر که تعداد بندهای آن 60-180 عدد می باشد.
- اسکولکس لوزی شکل با 4 عدد بادکش و یک خرطوم قابل انقباض با 7 ردیف قلاب، گردن باریک است و سر را به بندها اتصال می دهد.
- اندازه بند رسیده 12 میلی متر و در هر بند یک زوج دستگاه تناسلی موجود است و منافذ تناسلی بطور متقارن در دو طرف بند باز می گردند.
- بند بارور حاوی کپسولهای تخم است که در هر کپسول 8-15 عدد تخم وجود دارد. تخم کروی و به قطر 25-60 میکرون می باشد.
- تعداد بیضه در هر بند 100 تا 300 است.
- تخمها کروی به قطر 25 تا 60 میکرون
- بند دفع می کند که بسیار فعال است
- کپسولهای تخمی روی خاک یا موهای اطراف مقعد سگ
- مرحله لاروی در کک و شپش سگ و گربه و آلودگی انسان با خوردن کک یا شپش سگ و گربه



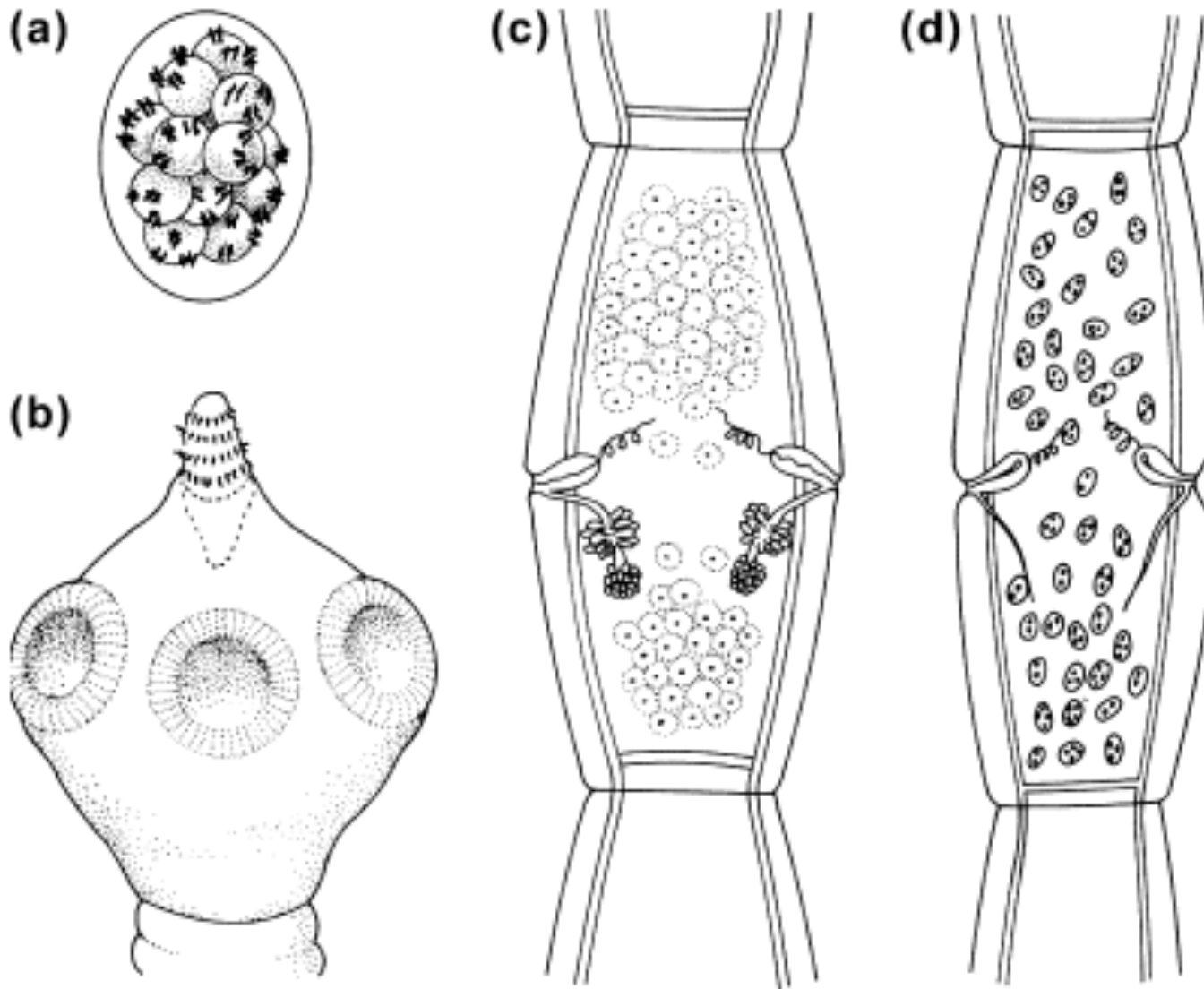
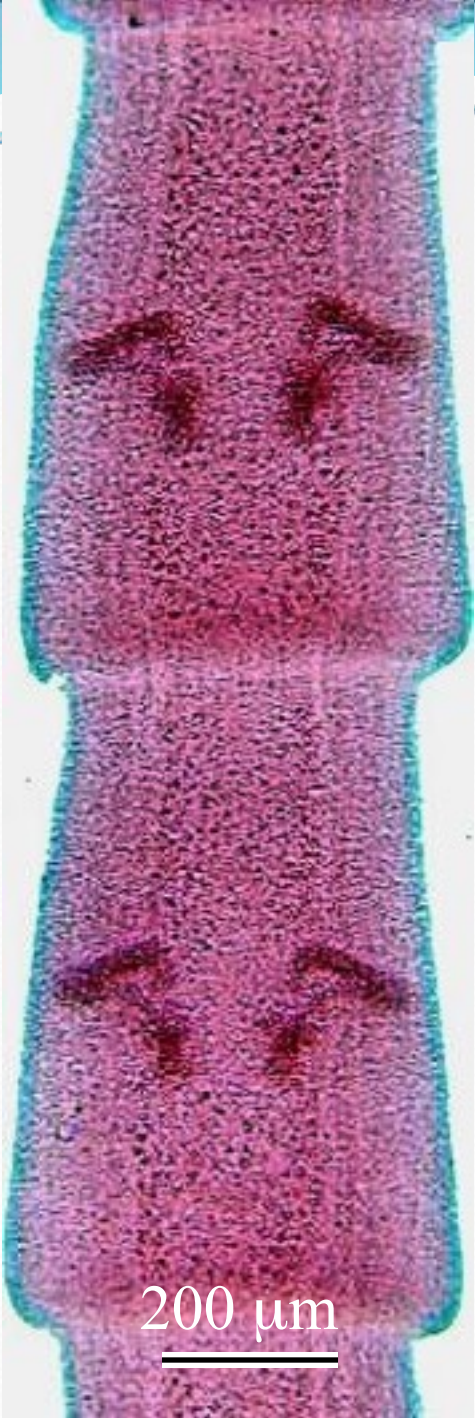


FIGURE 13-8 *Dipylidium caninum*. (a) Cluster of eggs in a uterine ball. (b) Scolex with armed rostellum. (c) Mature proglottid with two sets of reproductive organs. (d) Gravid proglottid filled with uterine balls.

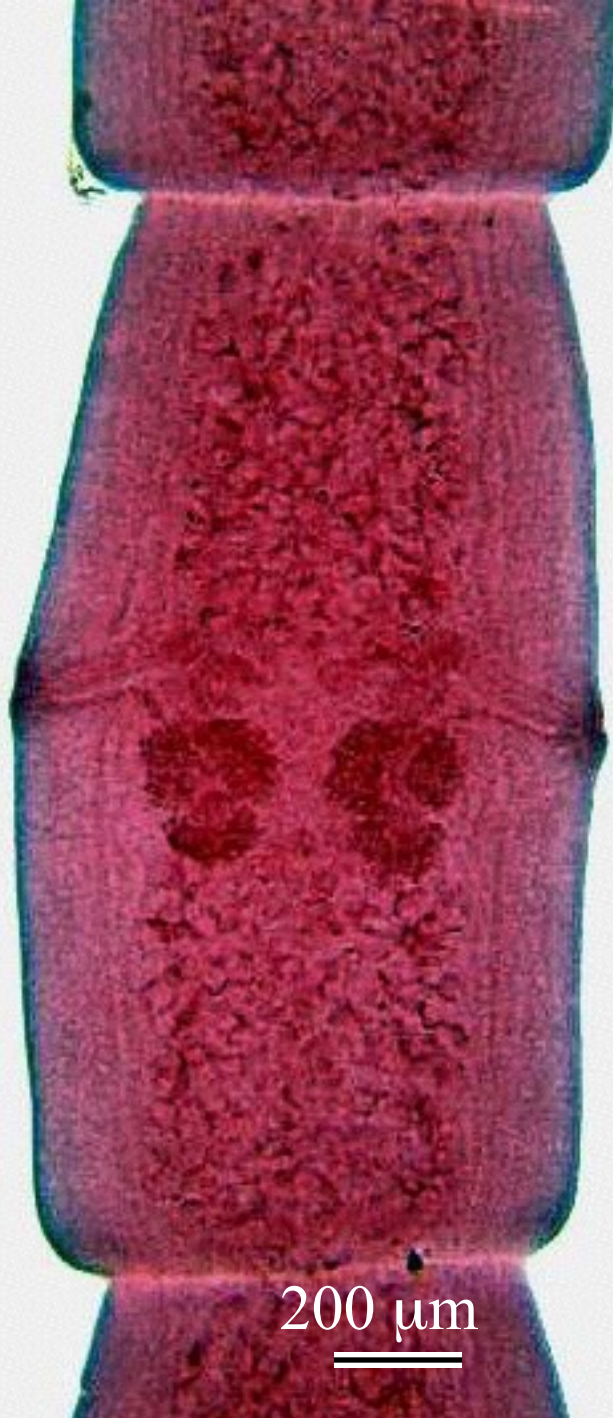




200 μm



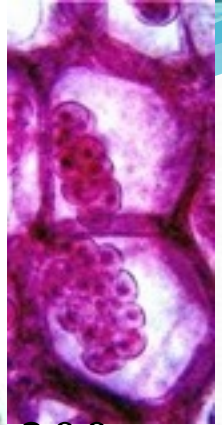200 μm



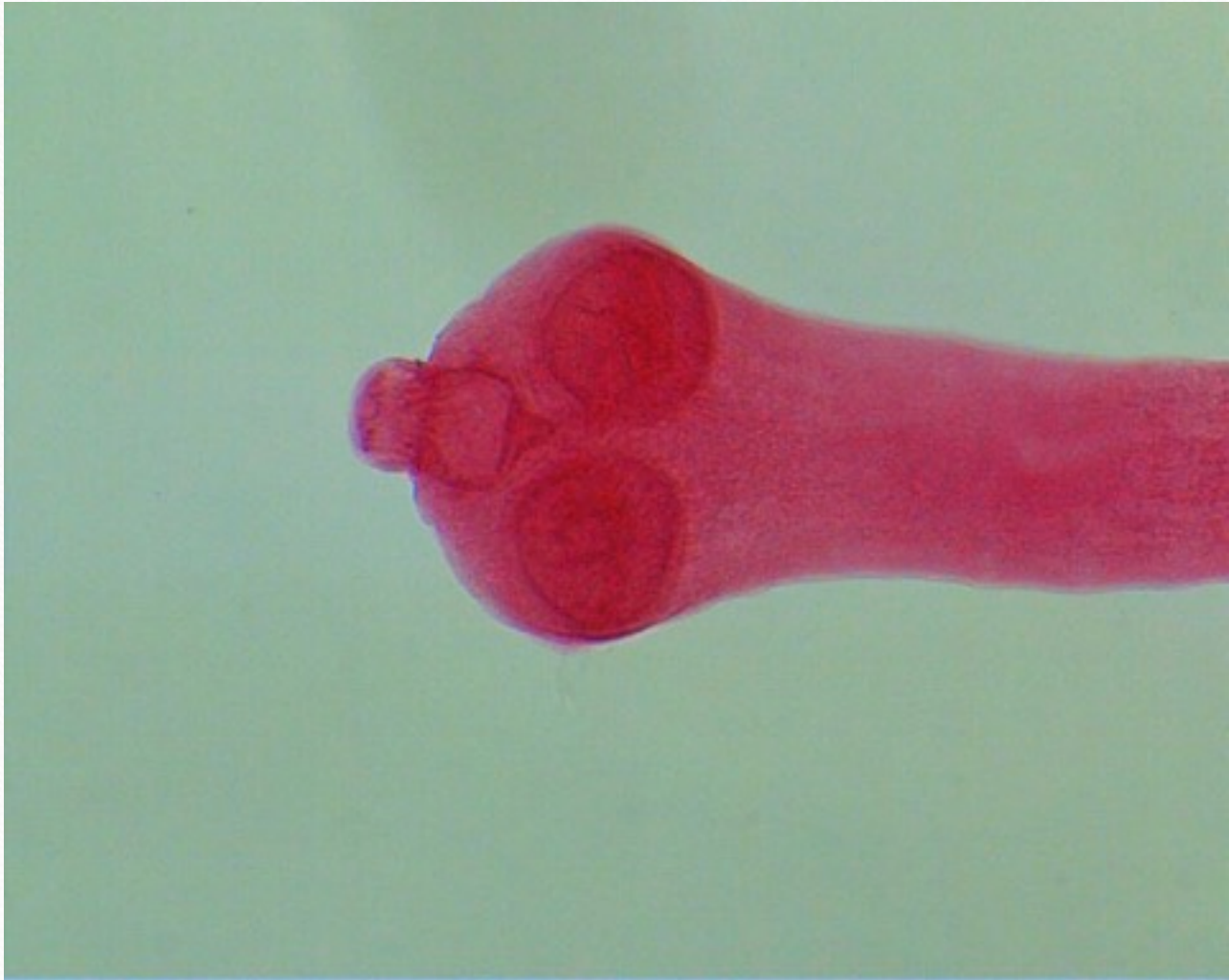200 μm

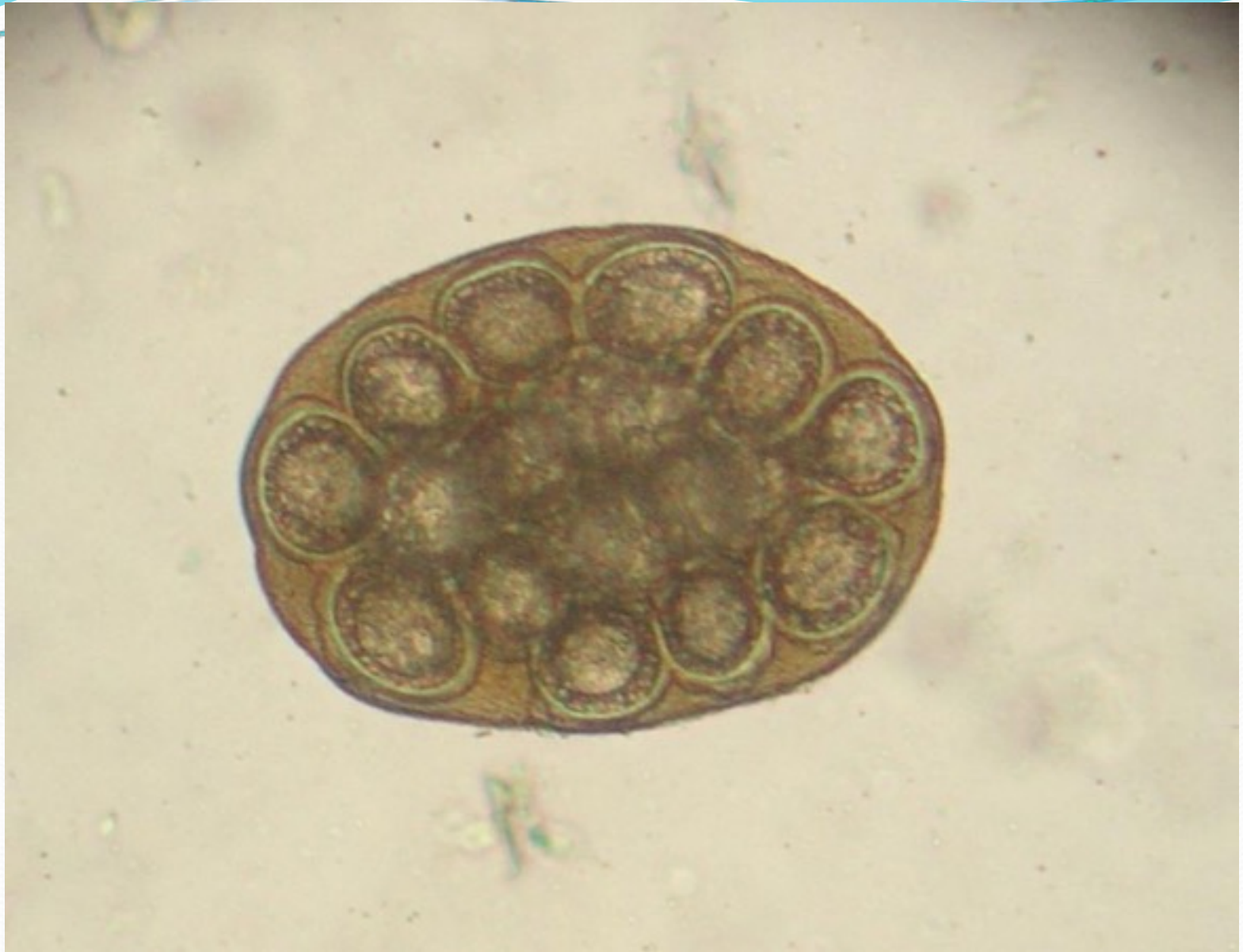

2 mm



200 μm

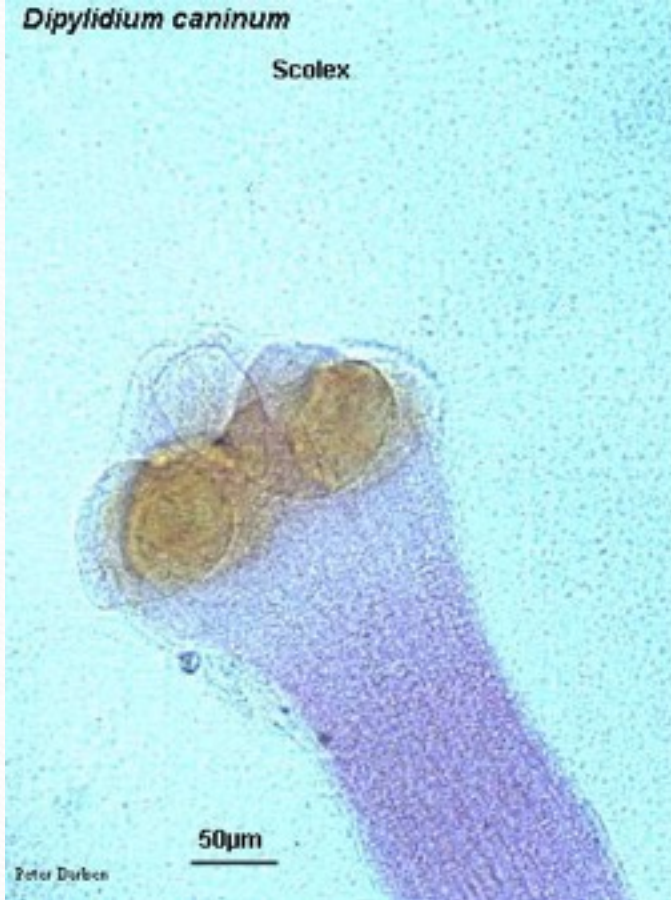





Dipylidium caninum

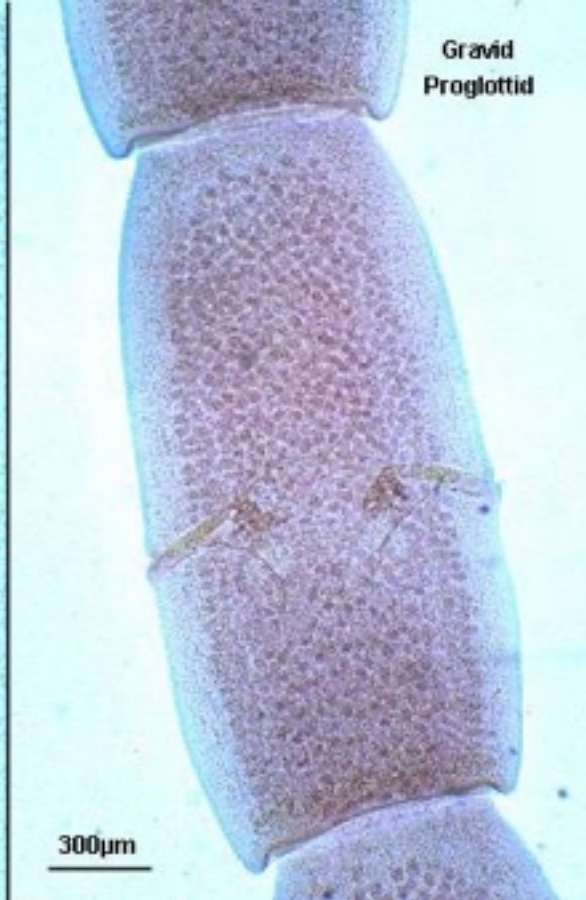
Scolex



50µm

Peter Durben

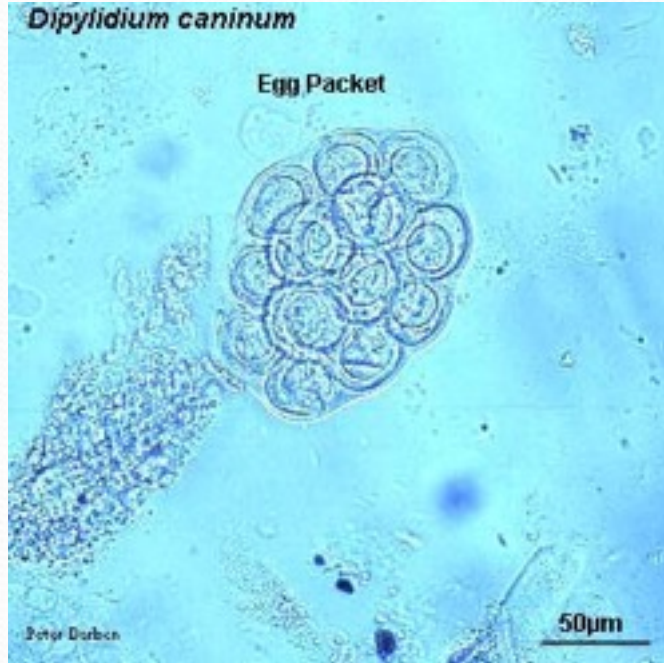Gravid
Proglottid



300µm

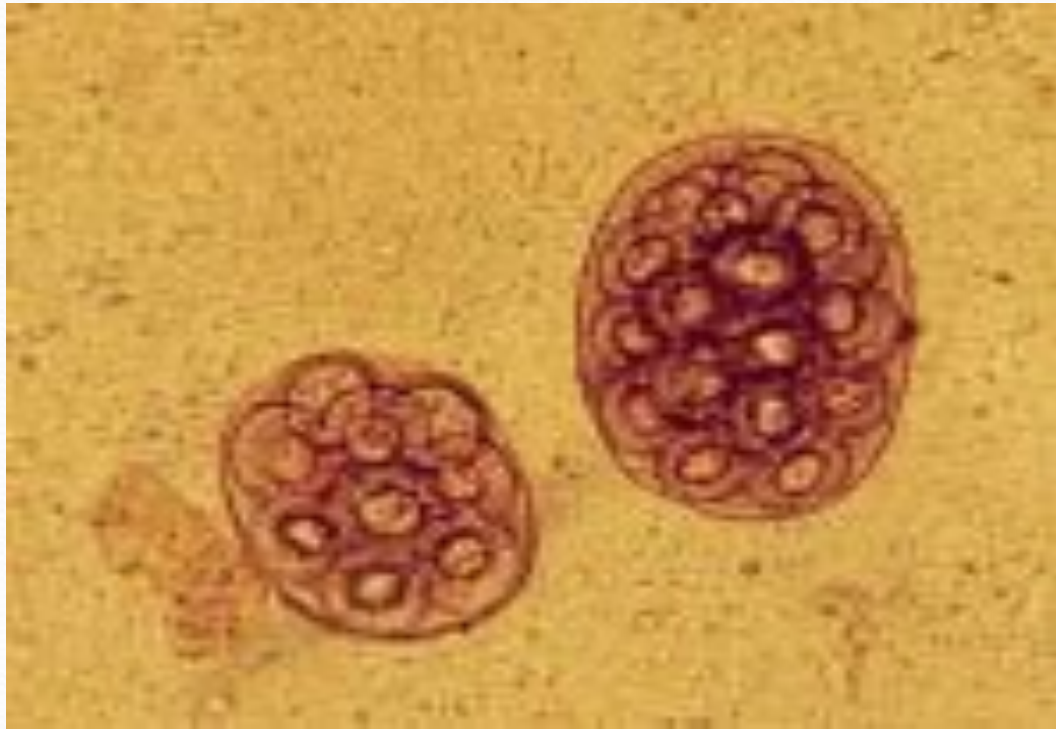Dipylidium caninum

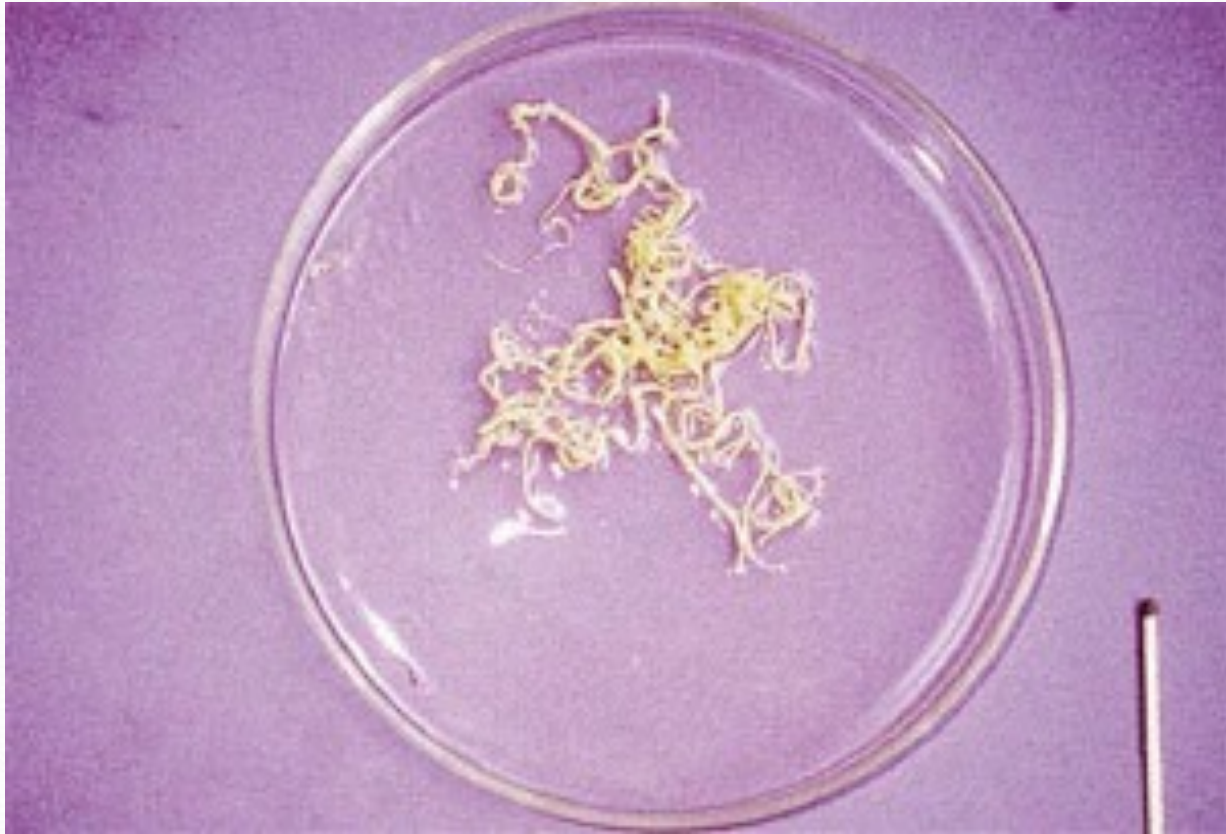
Egg Packet

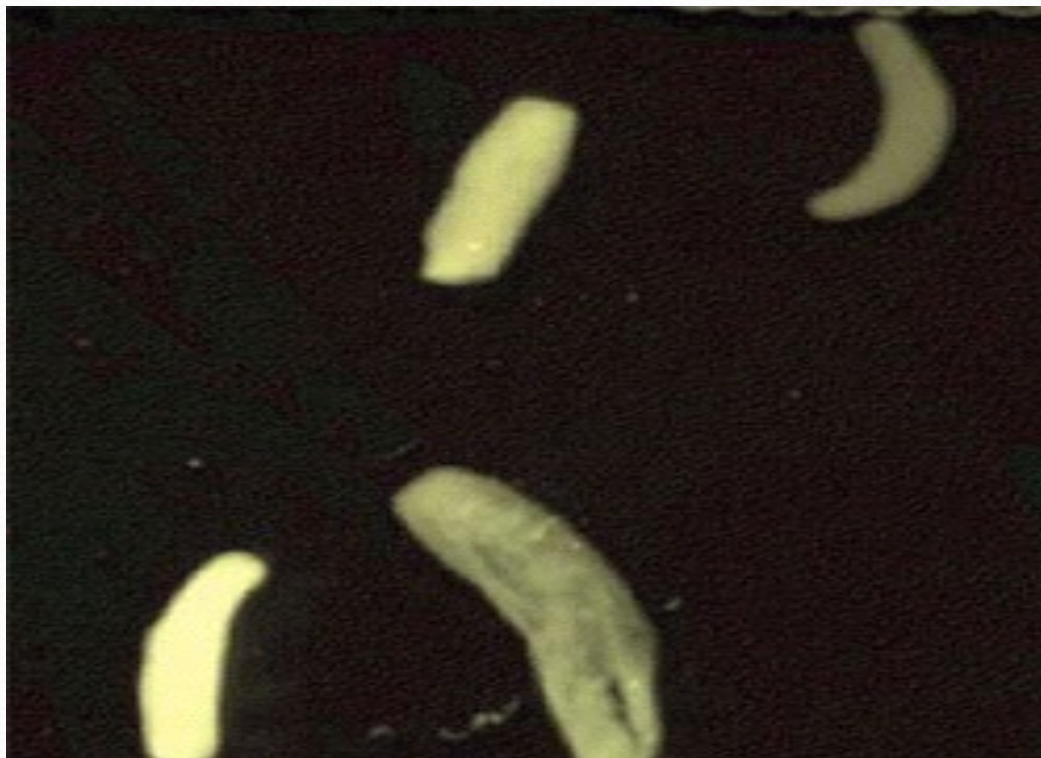

Peter Darben

50µm









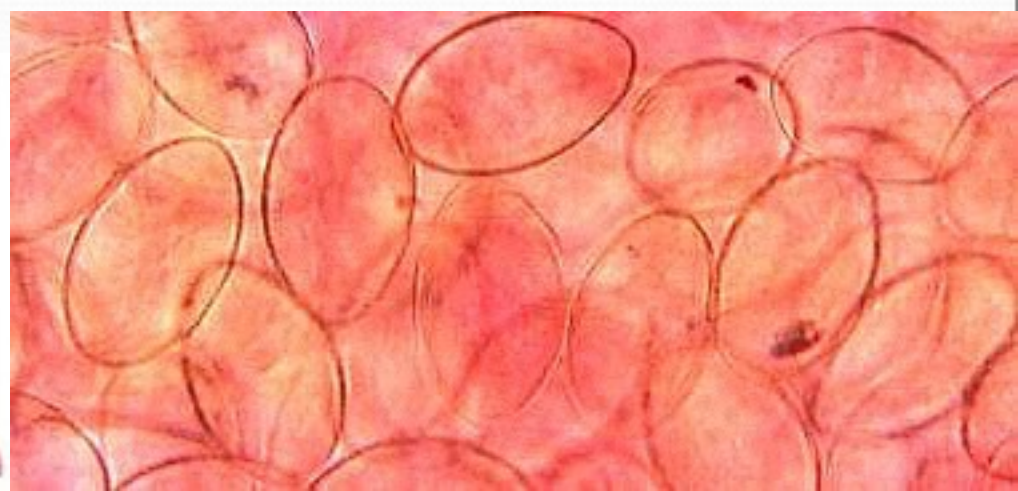
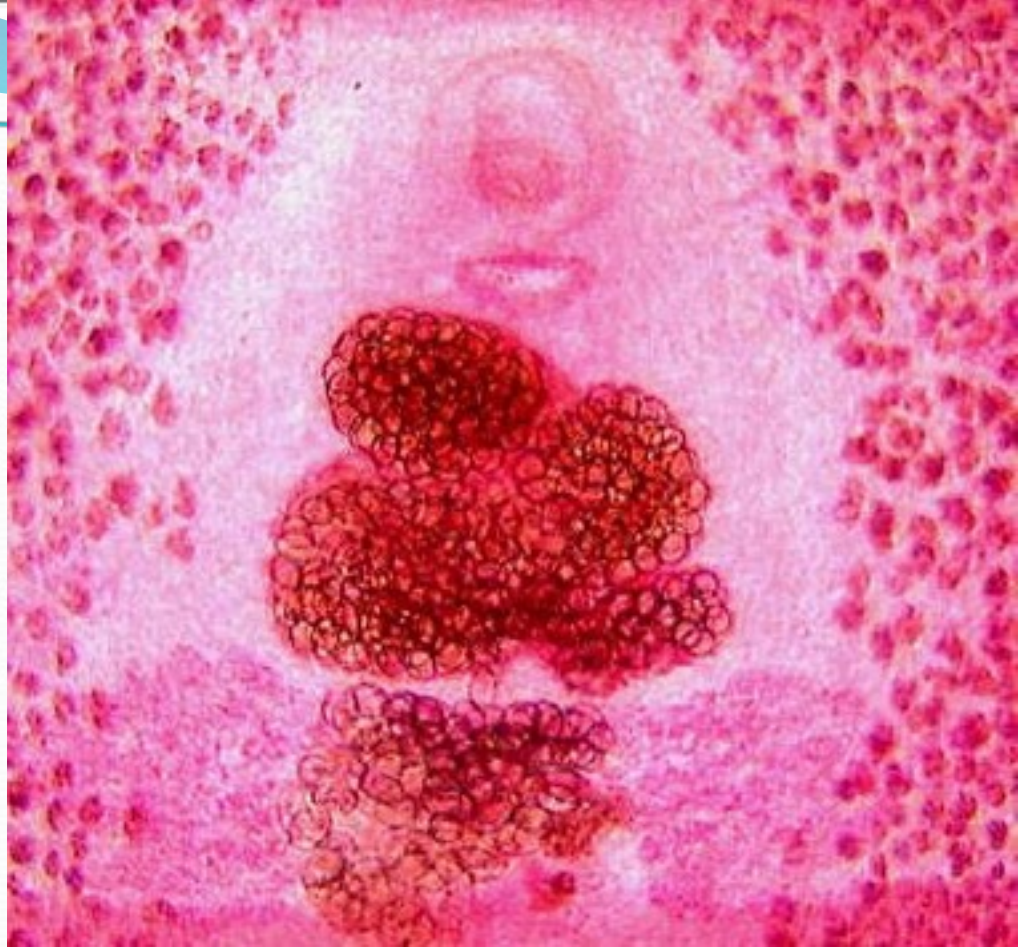
رده سستودا
راسته سودوفیلیدا
خانواده دیفیلوبوتریده

Diphyllobothridae

Diphyllobothrium latum



- کرم در داخل روده باریک سگ، گربه و انسان زندگی می کند.
- طول کرم 3 تا 10 متر است و تعداد بندهای آن تا 4000 عدد می رسد. اسکولکس دوکی شکل است و بر روی آن بجای بادکش حلقوی یک جفت بادکش ناودانی شکل بصورت بوتریا وجود دارد.
- در بندهای رسیده دستگاه تناسلی نر از تعدادی بیضه کوچک که زیادند تشکیل شده است. دستگاه تناسلی ماده دارای یک تخمدان منشعب و زهدان بصورت پیچیده در وسط بند قرار دارد.
- بر خلاف سایر کرمهای نواری ایجاد بندهای فرعی از بندهای مختلف در سراسر بدن وجود دارد.



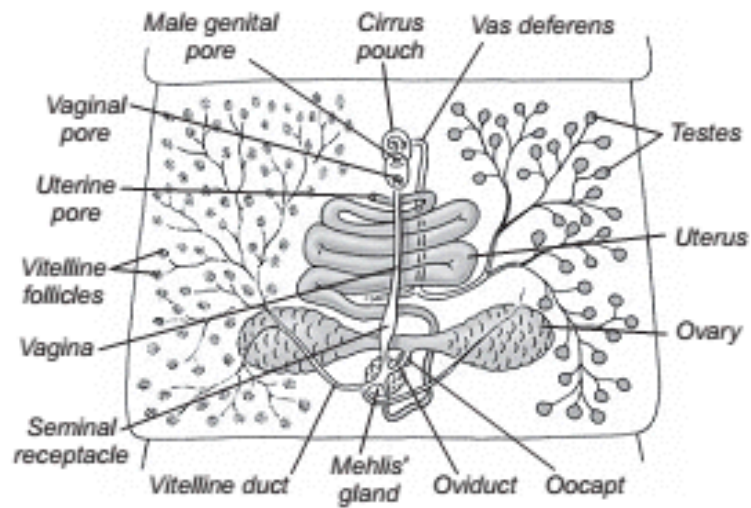


Figure 20.17 Diagram showing reproductive system of *Diphylobothrium latum* (infracohort Pseudophylla).

Note that the testes have been drawn on one side of the proglottid and the vitellaria on the other.

Drawing by William Ober and Claire Garrison.

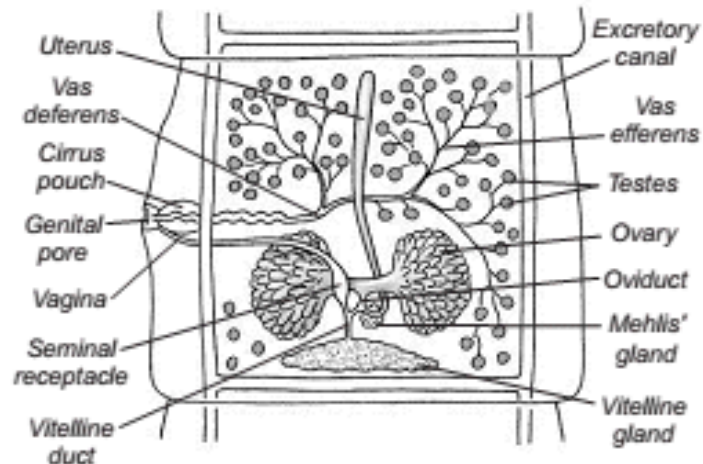
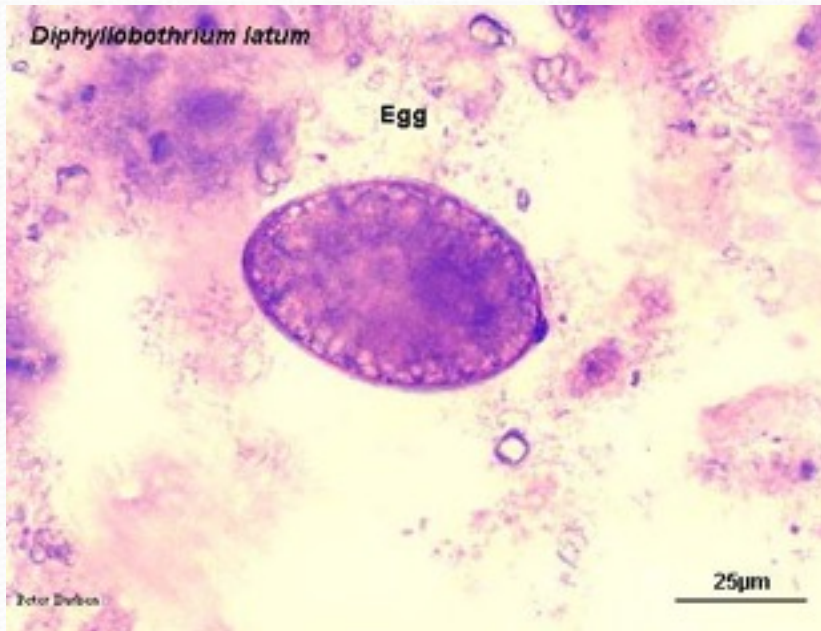

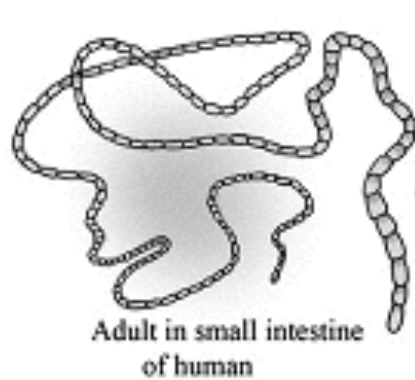
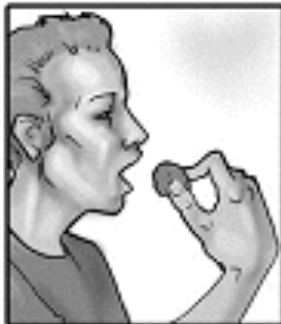Figure 20.18 Diagram showing reproductive system of *Taenia* spp. (infracohort Saccouterina).

Drawing by William Ober and Claire Garrison.

- تخم بيضي شكل است.
- اندازه آن 40 تا 70 ميكرون است.
- داراي يك دريچه است و در قطب مقابل دريچه هم يك برآمدگي كوچك ديده مي شود.

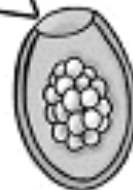

Eaten by humans in raw or insufficiently cooked freshwater fish



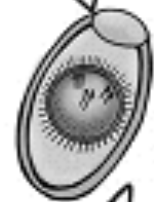Scolex of plerocercoid attaches to intestinal mucosa and adult grows in small intestine of human

Adult in small intestine of human



Egg with undeveloped embryo passed in feces into fresh water

Human
Water



Embryo completes development in water



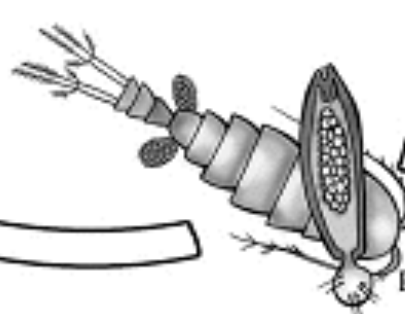Free-swimming coracidium hatches in water and is eaten by copepod

Infected fish eaten by carnivorous fish (paratenic host)

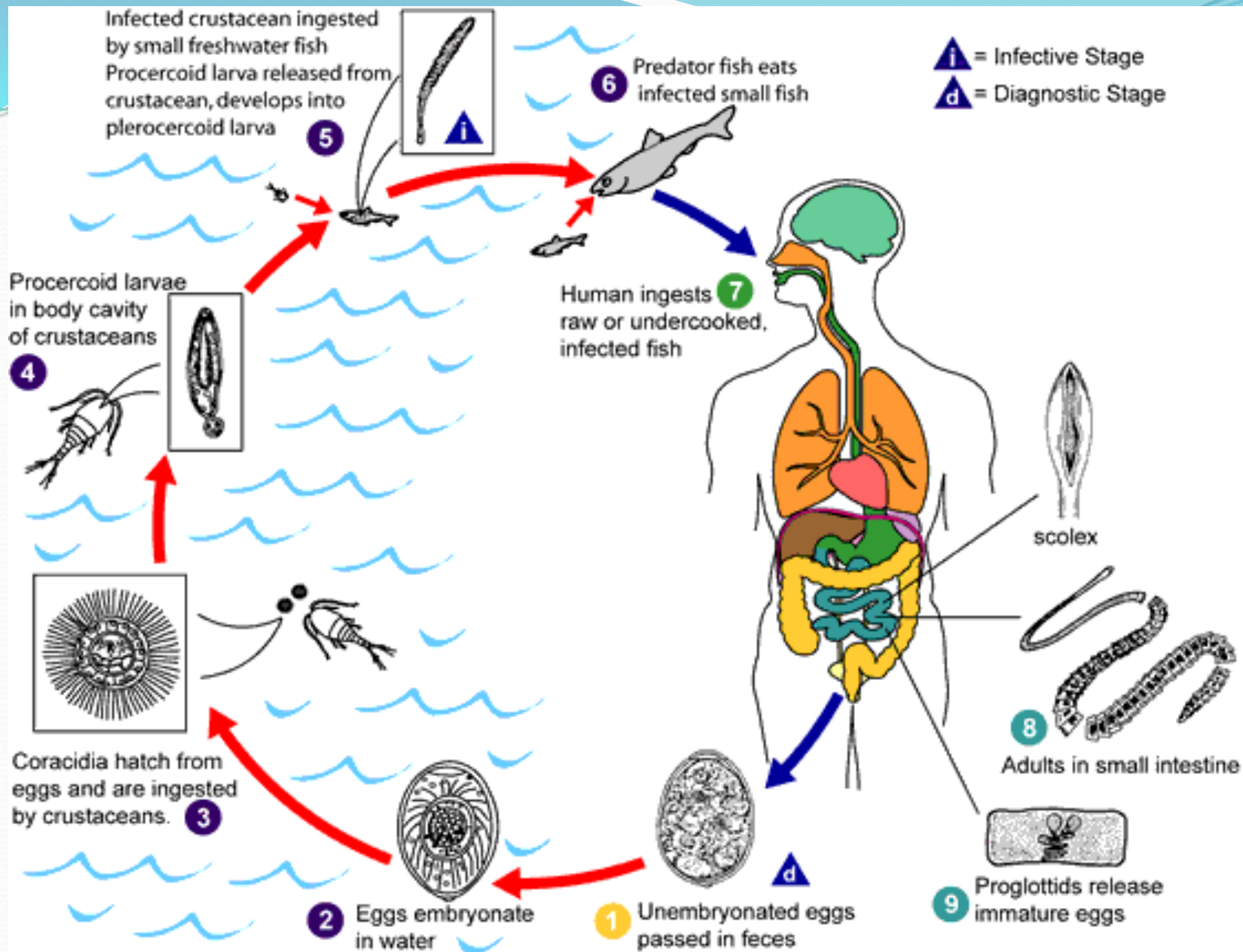


Plerocercoid in muscle and viscera

Plerocercoid



Proceroid



علائم بیماری

- معمولاً تعداد کرم در روده يك عدد است که در این صورت فقط ایجاد تحریکاتی جزئی می کند ولی اگر تعداد زیاد باشد چون کرم از ویتامین B12 تغذیه می کند این ویتامین را جذب کرده میزبان را با کمبود این ویتامین روبرو کرده ایجاد کم خونی می نمایند.
- علائم بصورت عوارض گوارشی نظیر اسهال، احساس گرسنگی، کم اشتها، تهوع و استفراغ می باشد که در برخی مواقع علائم بیماری کاملاً شبیه علائم زخم معده می باشد.

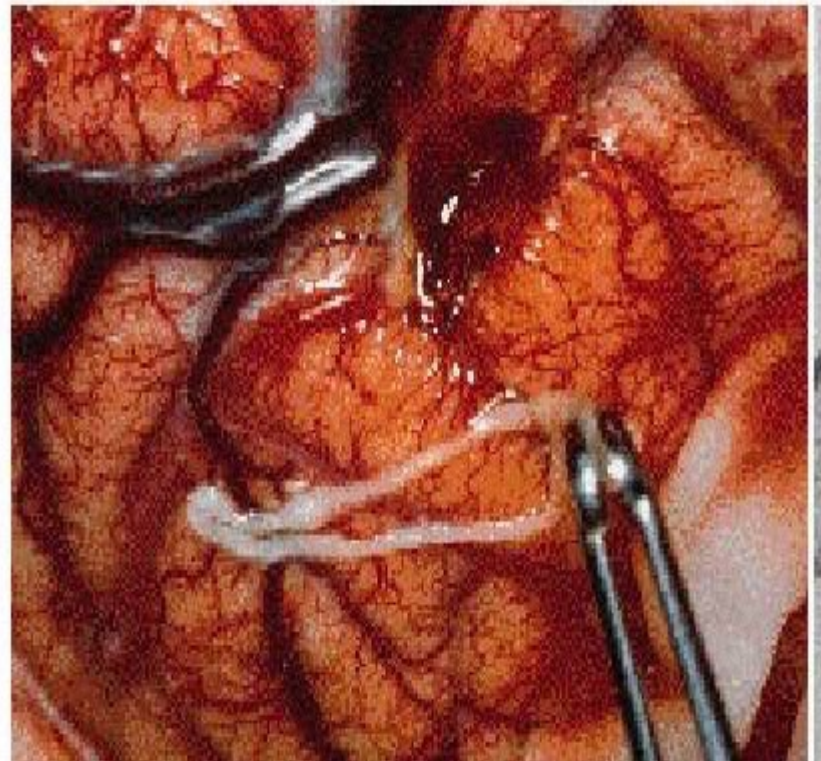
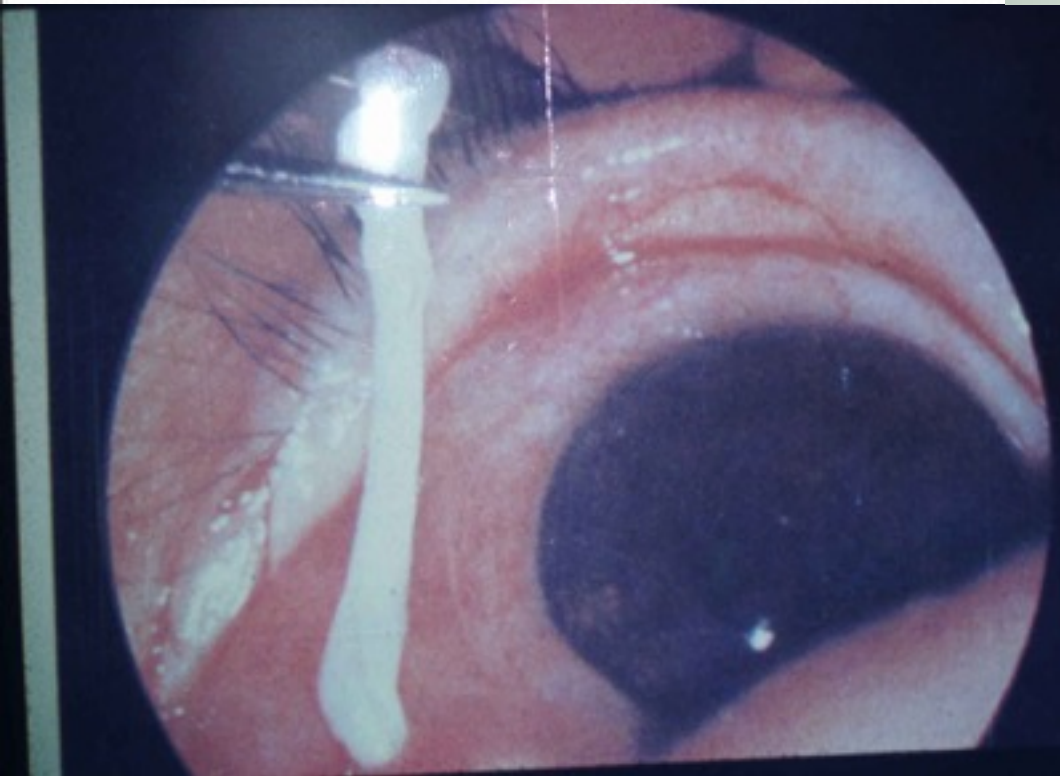
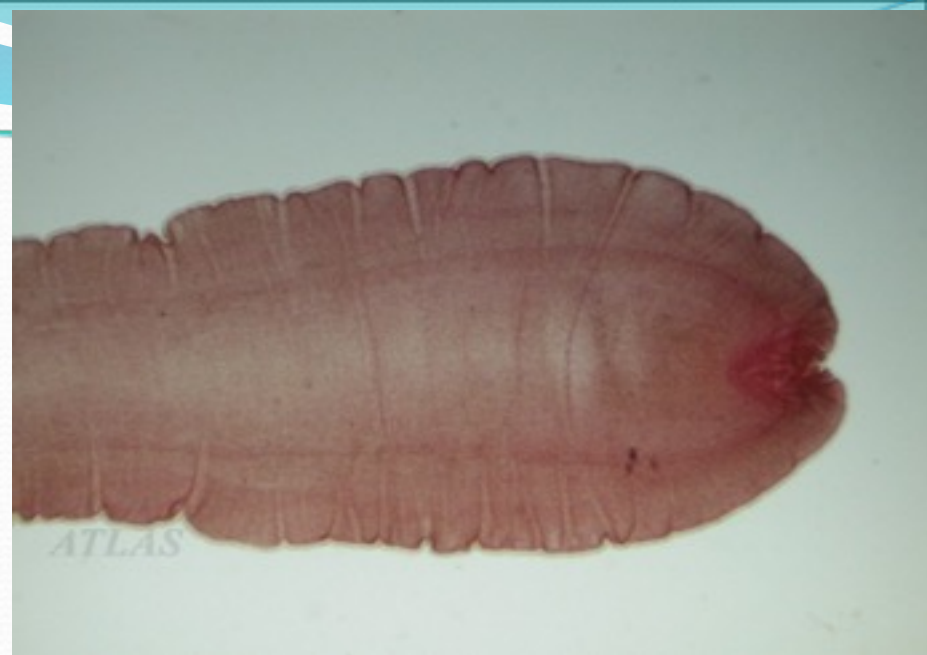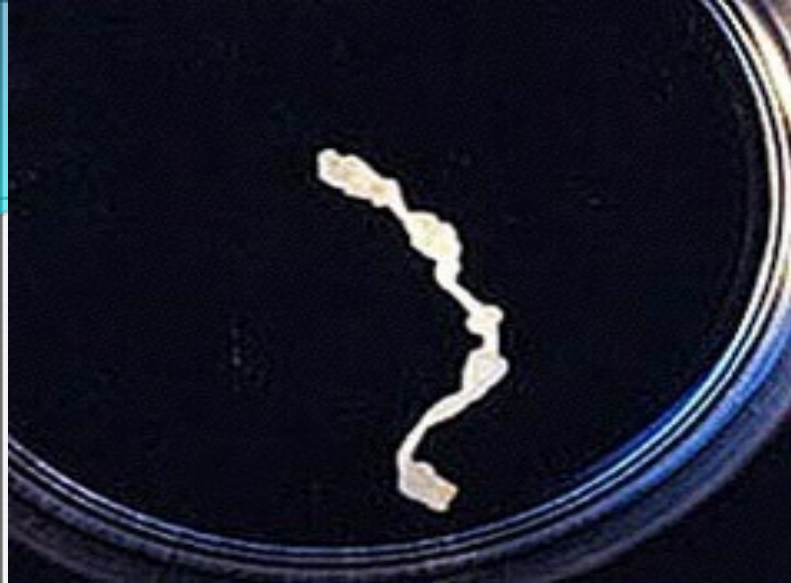درمان

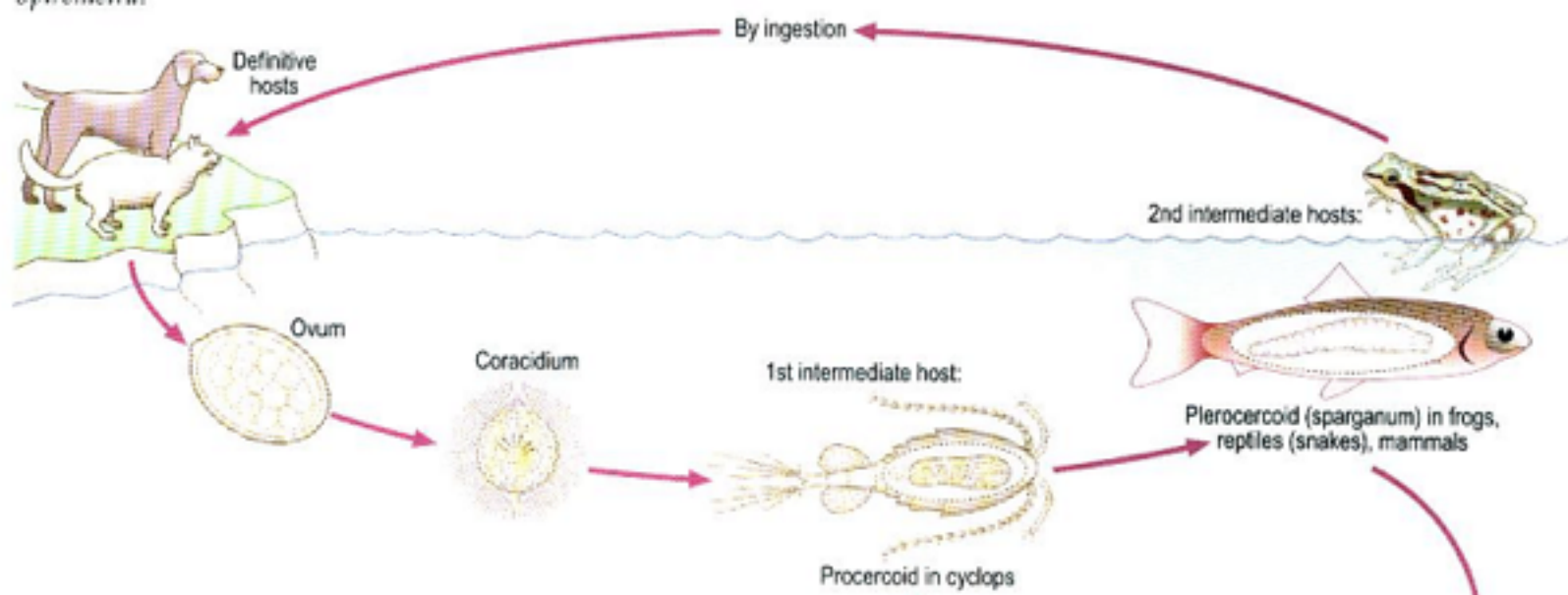
- براي درمان از داروهائي كه در مورد تنياها بكار مي رود استفاده مي كنند.

● اسپارگانوزیس

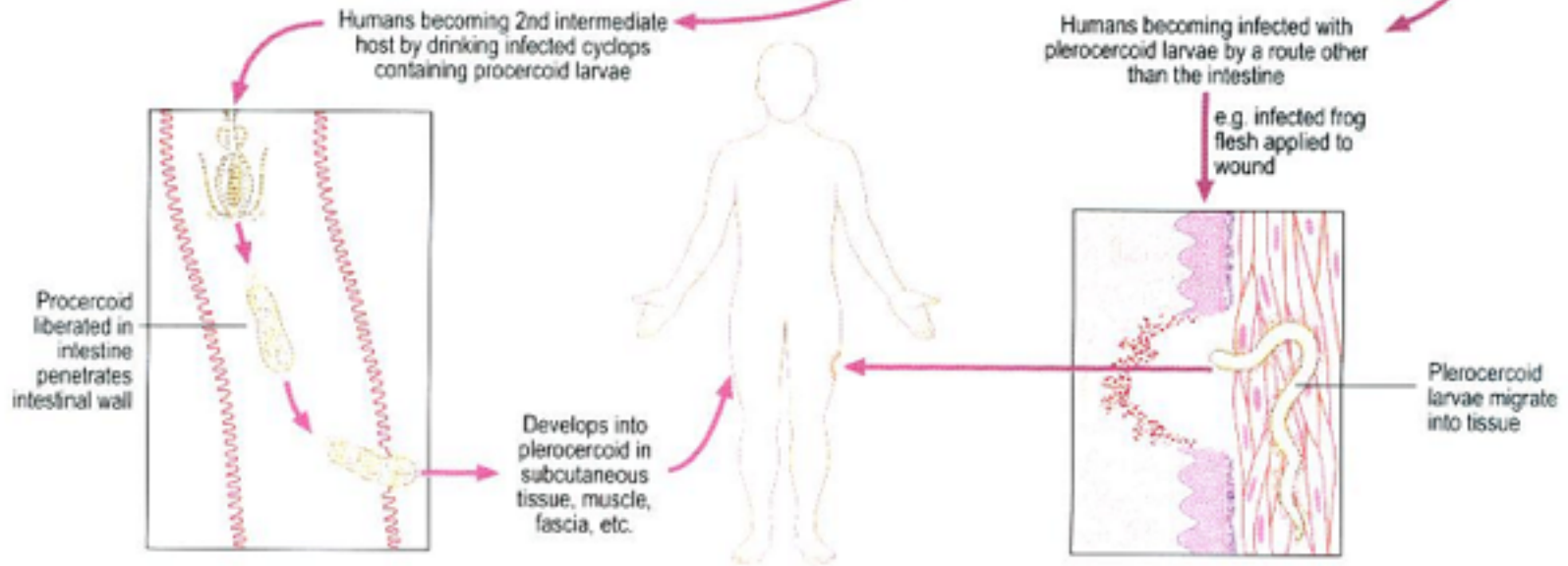
1- اسپارگانای بدون انشعاب

- توسط کرمهایی از خانواده دیفیلوبوتریده بنام اسپیرومترا (دیفیلوبوتریوم) مانسونی ئیدس
 - در سگ و گربه و گوشتخواران، واسط اول سیکلوپس و دوم جوندگان کوچک، مار و قورباغ i
 - لارو پلروسرکوئید (اسپارگانا) در انسان دیده می شود
 - انسان با خوردن سیکلوپس، میزبانان واسط دوم و استفاده از گوشت آنها بعنوان مرهم روی زخمها مبتلا می شود.
 - در چشم، بافتهای زیر پوست، عضلات قفسه سینه، کشاله ران
 - واکنش شدید نسبت به لاروهای مرده
 - ورم ملتحمه ادماتوز و دردناک با ترشح و پائین افتادگی پلکها
- 2- اسپارگانای منشعب توسط اسپیرومترا پرولیفروم





Human sparganosis by

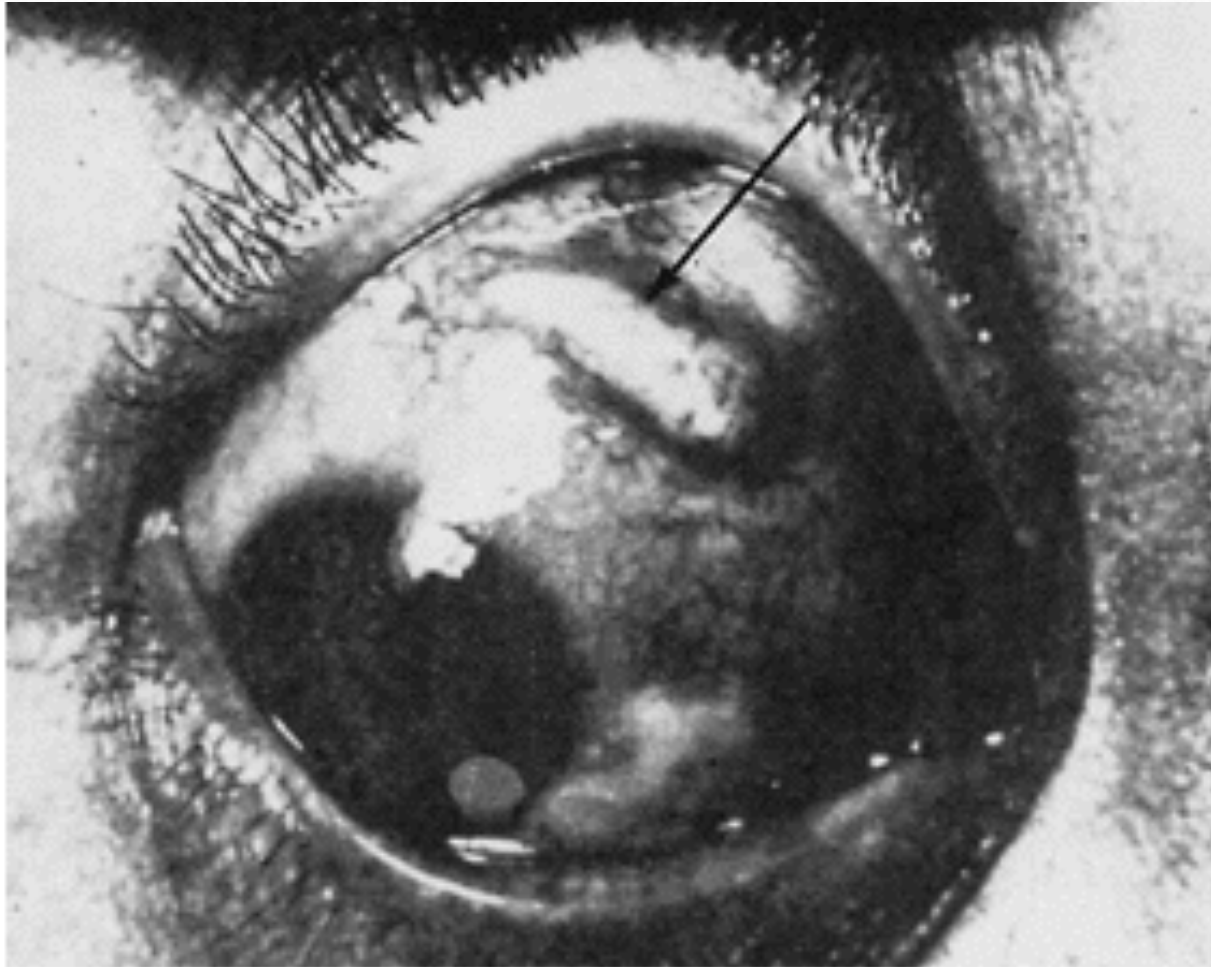


Morphology of spargana

1-3 x 0.2-0.7 cm

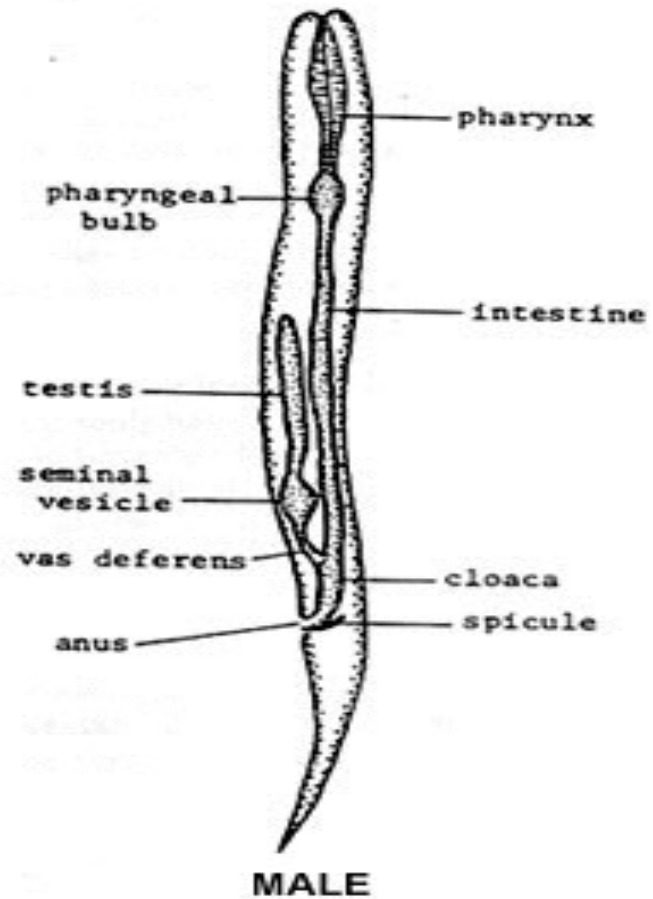
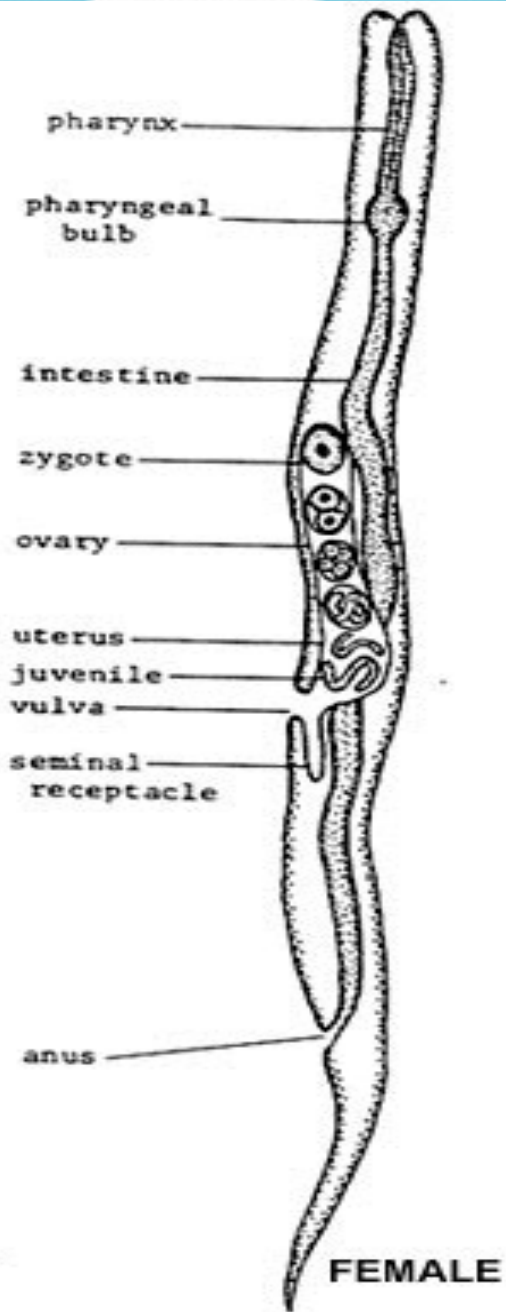
White, ribbon-like, motile structures





Human patient with plerocercoid in conjunctiva.

نمائدها



مورفولوژی

- شاخه Aschelminths
- استوانه ای شکل و دراز بوده، تقارن دو طرفی دارند.
- طولشان از یک میلیمتر تا بیش از یک متر تغییر می کند.
- بدنشان بند بند نیست و بوسیله کوتیکول محافظت می شود.
- دارای دستگاه گوارشی کامل از دهان تا مخرج هستند.
- جنس نر و ماده از هم جدا هستند و اندامهای تولید مثل لوله ای بوده و به صورت پیچ خورده در حفره بدن قرار دارد.
- انتهای کرم نر بر روی خود پیچ خورده است.

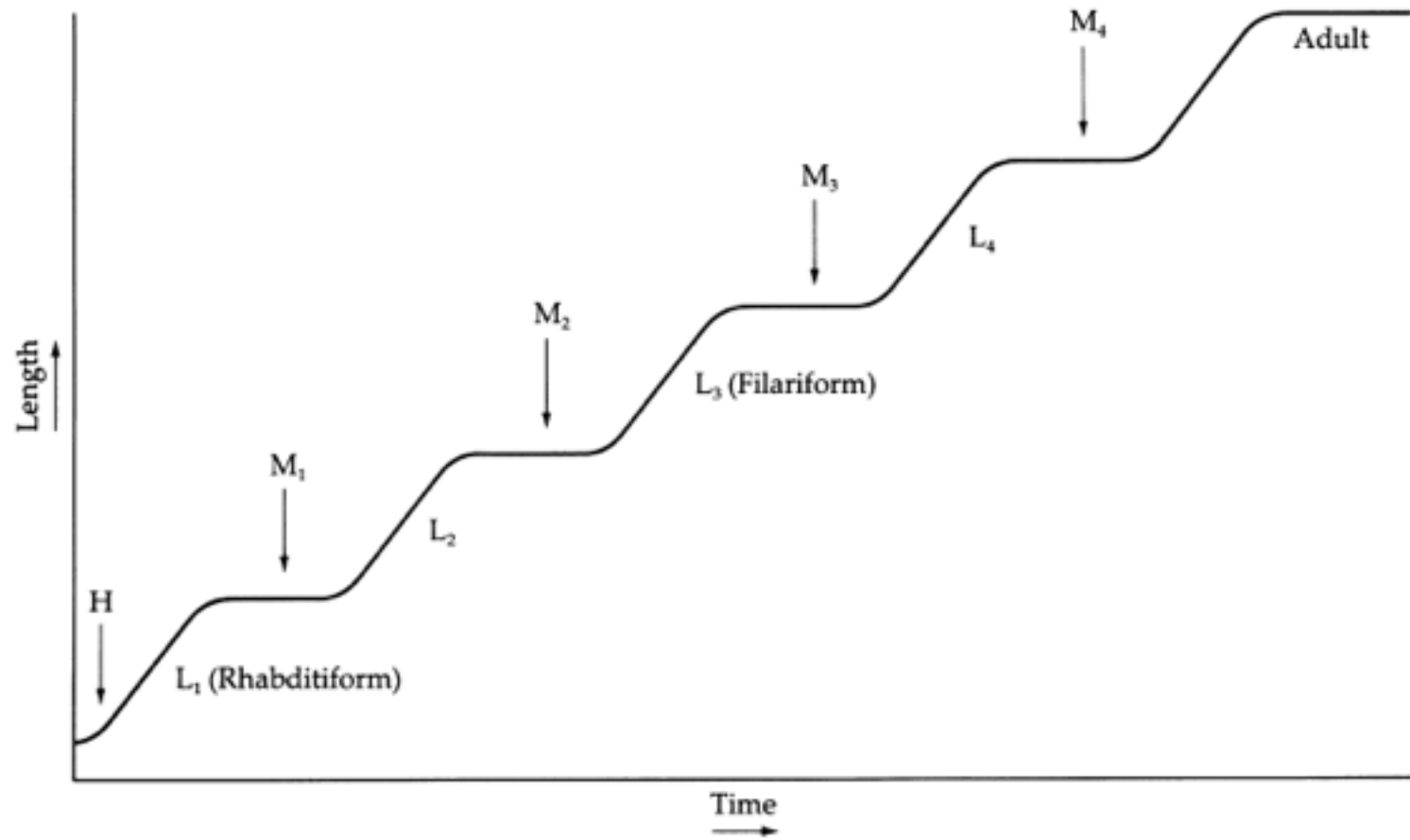


FIGURE 15-14 Nematode growth pattern. H, hatch; M, molt; L, larva.

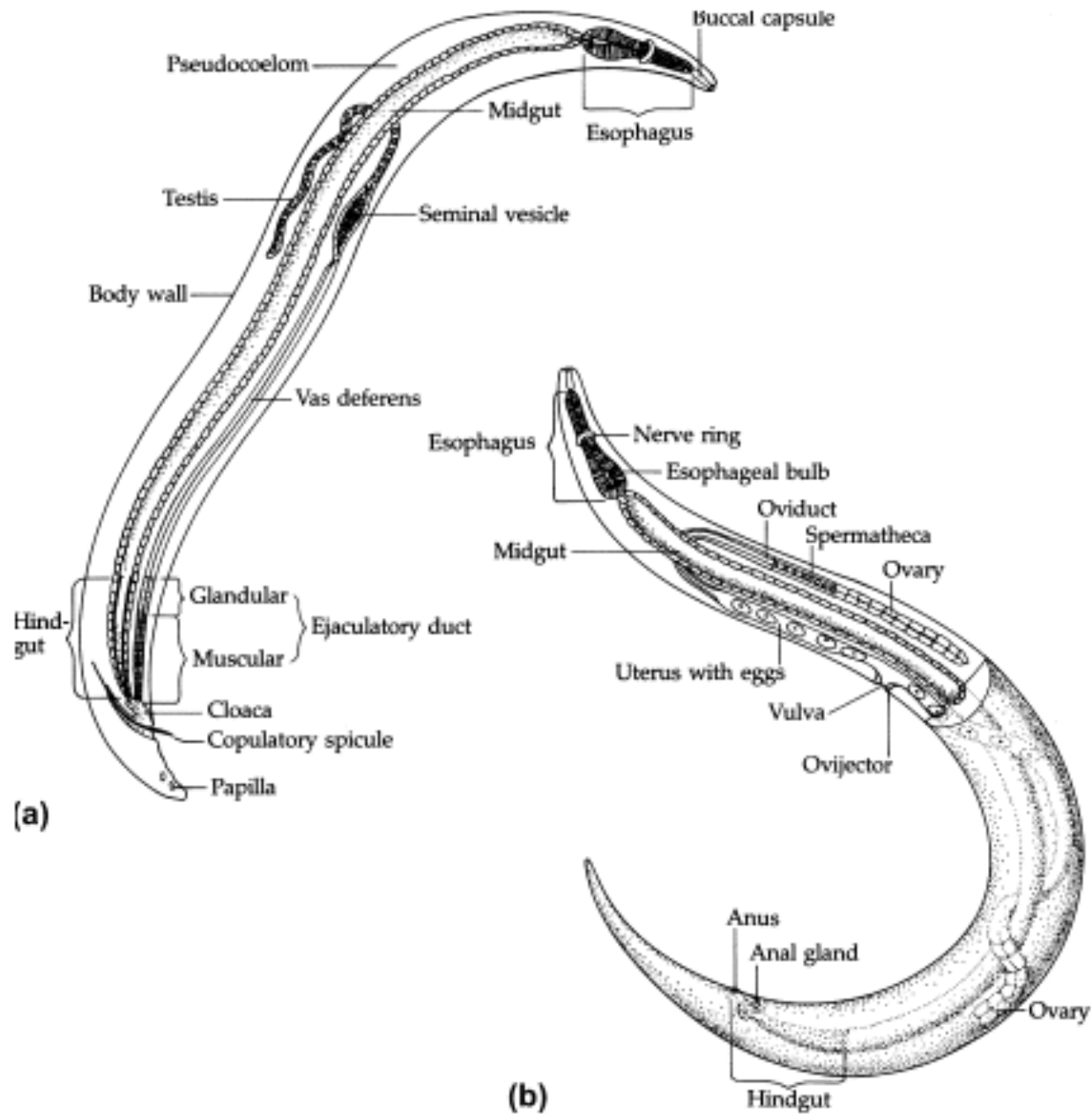


FIGURE 15-1 Morphology of a generalized nematode. (a) Male. (b) Female.

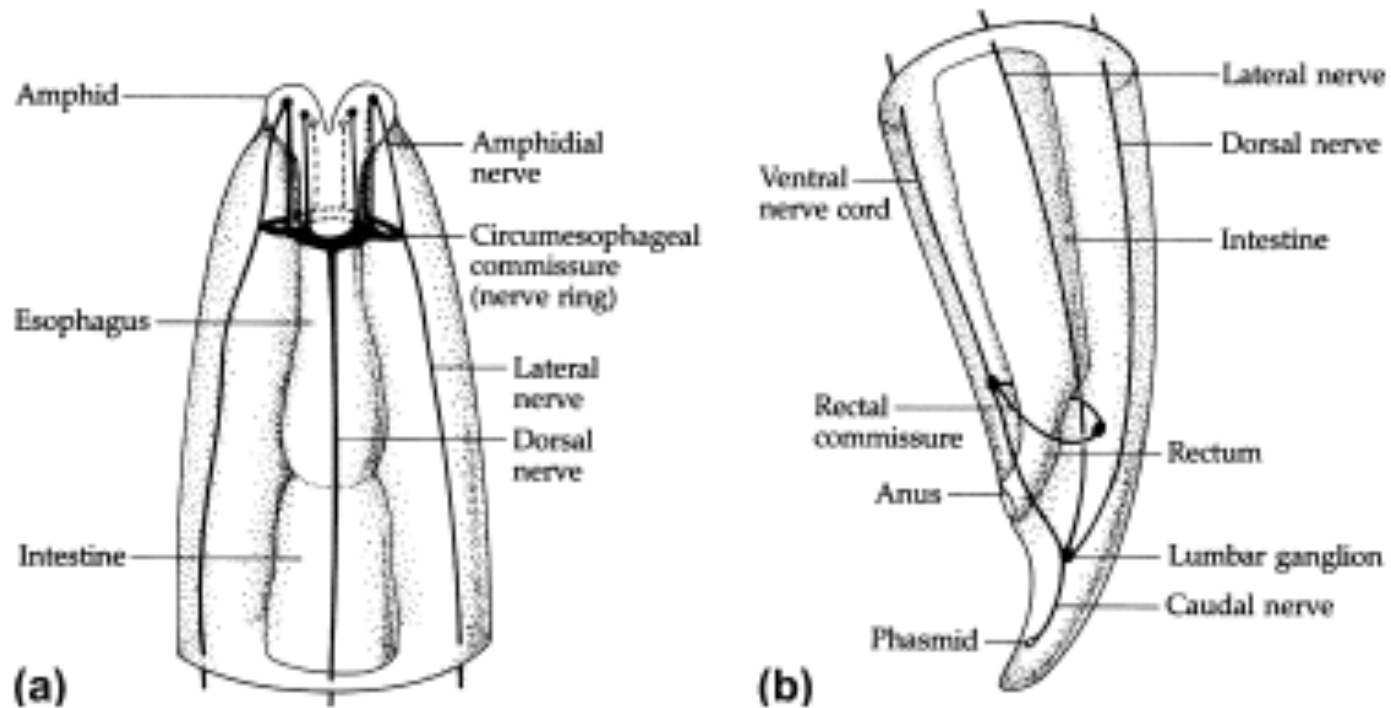


FIGURE 15-8 Nematode nervous system. (a) Anterior end. (b) Posterior end.

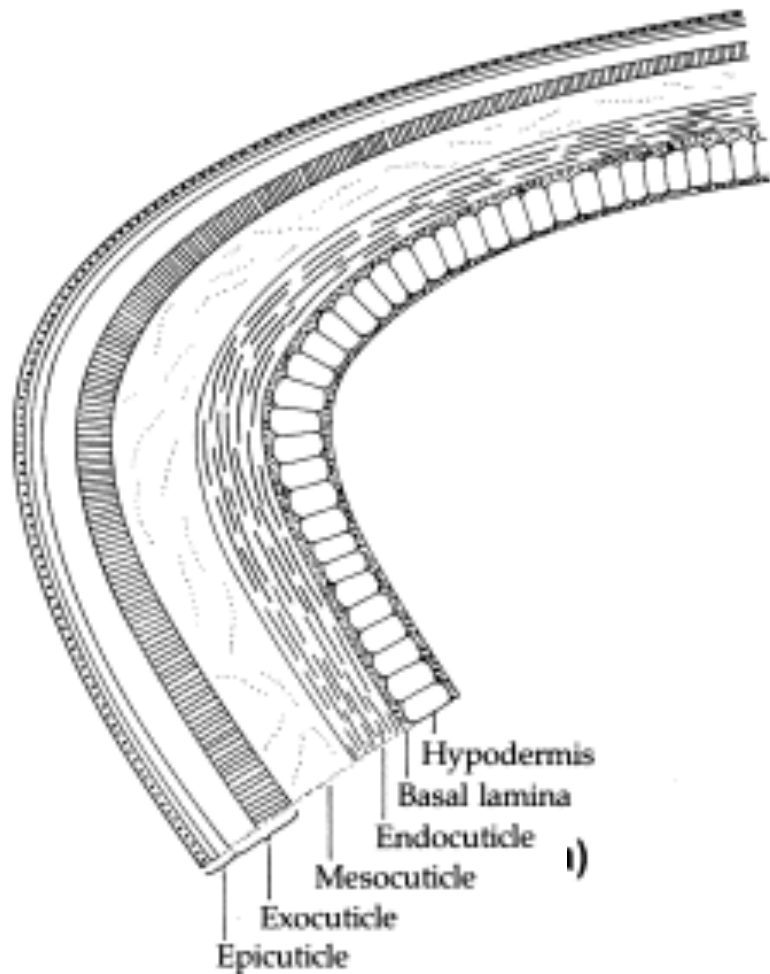
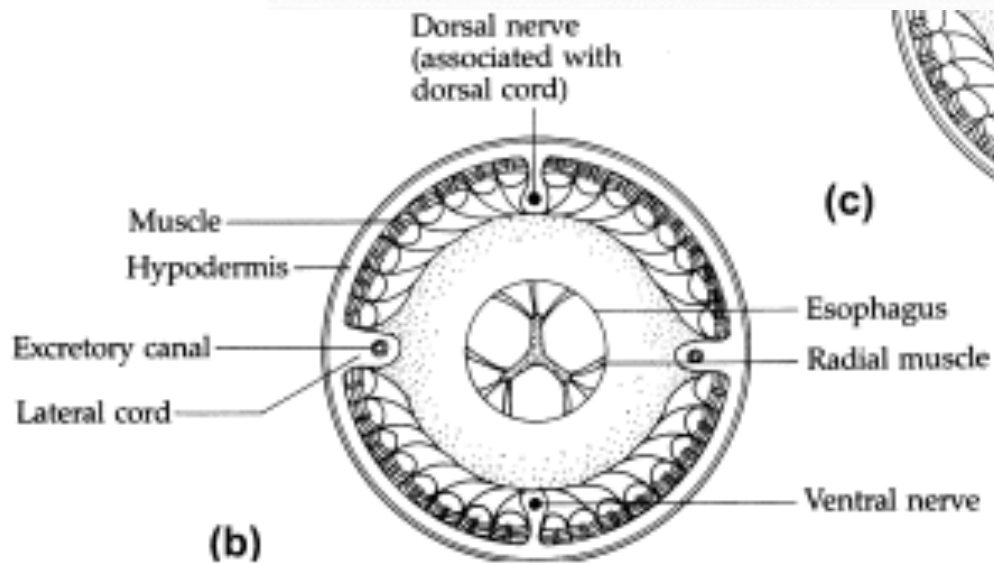


FIGURE 15-3 Layers of the nematode cuticle.



ساختمان بدن

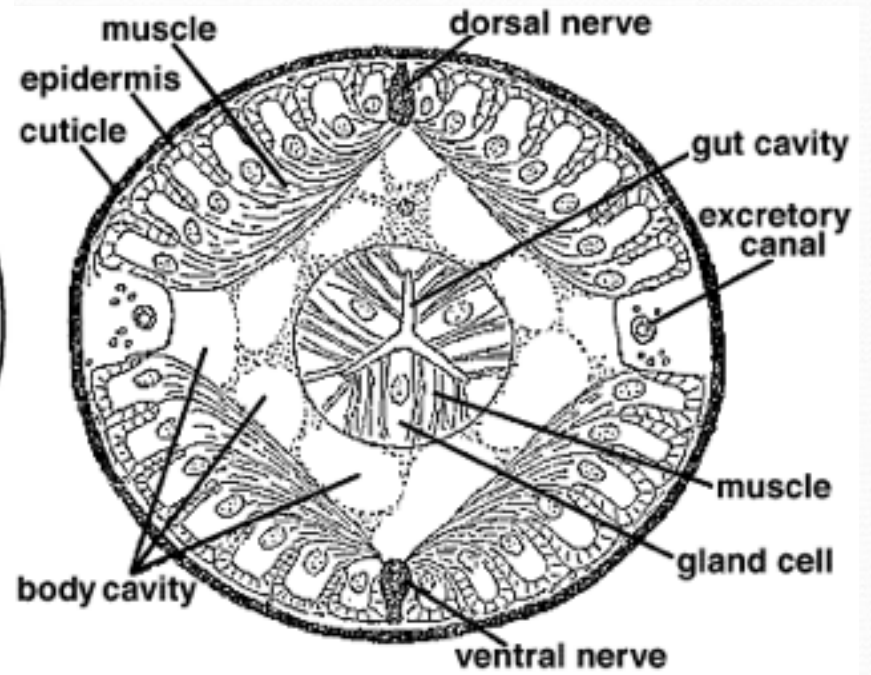
• از خارج به داخل:

- 1- غشاء خارجي بدن: از جنس کوتیکول بوده و رنگ آن سفید یا شیری است. باعث افزایش مقاومت کرم در برابر عوامل خارجي مي شود.
گاهی قسمتي از کوتیکول در قسمت قدامي یا خلفي ضخیم تر شده و به شکل زائده اي در مي آید که به آن باله یا Alae که بسته به اینکه در قسمت خلفي یا قدامي باشد Caudale alae یا Cervical alae مي گویند.
- **انتهاي خلفي کرم نر در بعضي از انواع پهن شده و ایجاد کیسه جفتگيري Copulatory bursa مي نماید که داخل آن ضمایم کیتيني بشکل دنده وجود دارد.**
- روي برخي نماتودها برجستگی و فرورفتگی بنام Amphids یا Phasmids وجود دارد. آمفیدها گیرنده عصبی کرم هستند و بیشتر بصورت زوائد کوچکی در قسمت سري کرم دیده مي شود. فازمیدها هم بصورت زوائد دمی هستند و اغلب در عقب مخرج قرار گرفته اند.

- 2- هیپودرم: از سلولهای اپی تلیال ساخته شده که از خارج کوتیکول را ترشح می کنند و از داخل قسمت عضلانی را می پوشانند.
این نسج در چهار طرف بدن وارد حفره عمومی شده بصورت چهار طناب طولی در می آید.
در داخل این طنابها رشته های عصبی و مجاری ترشحي قرار دارد.
- 3- طبقه عضلانی: زیر هیپودرم قرار دارد. انقباض و انبساط الیاف عضلانی حرکت کرم را تامین می کند.
- 4- حفره عمومی: فضایی بین جدار عضلانی و دستگاه های داخل بدن را پر می کند. داخل حفره مایعی است که حاوی مواد غذائی و ترشحي کرم است.



I. Livingstone © BIOCIDAC



muscle
epidermis
cuticle
body cavity
dorsal nerve
gut cavity
excretory canal
muscle
gland cell
ventral nerve

- از يك حلقه عصبی دور مری تشکیل شده است که از این حلقه تعدادی گره عصبی و رشته های عصبی جدا شده در سراسر طول بدن کرم ادامه می یابند.
- رشته های عصبی پشتی و شکمی داخل طنابهای هیپودرمی پشتی و شکمی قرار می گیرند

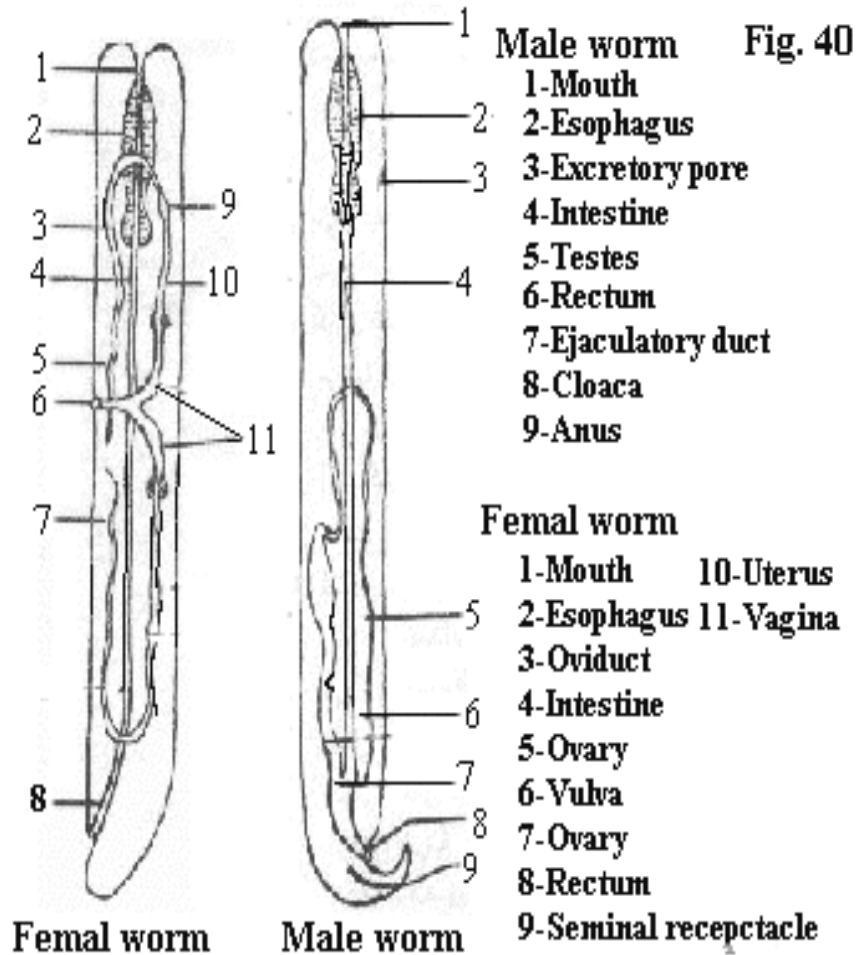
دستگاه ترشحي

از دو مجرای اصلی درست شده که بطور طولی در داخل طنابهای هیپودرمی جانبی ادامه می یابند. این دو مجرا در قسمت قدامی به هم متصل شده و توسط مجرای واحدی در ناحیه مری به منفذ ترشحي ختم شده بخارج می ریزد.

دستگاه گوارشي

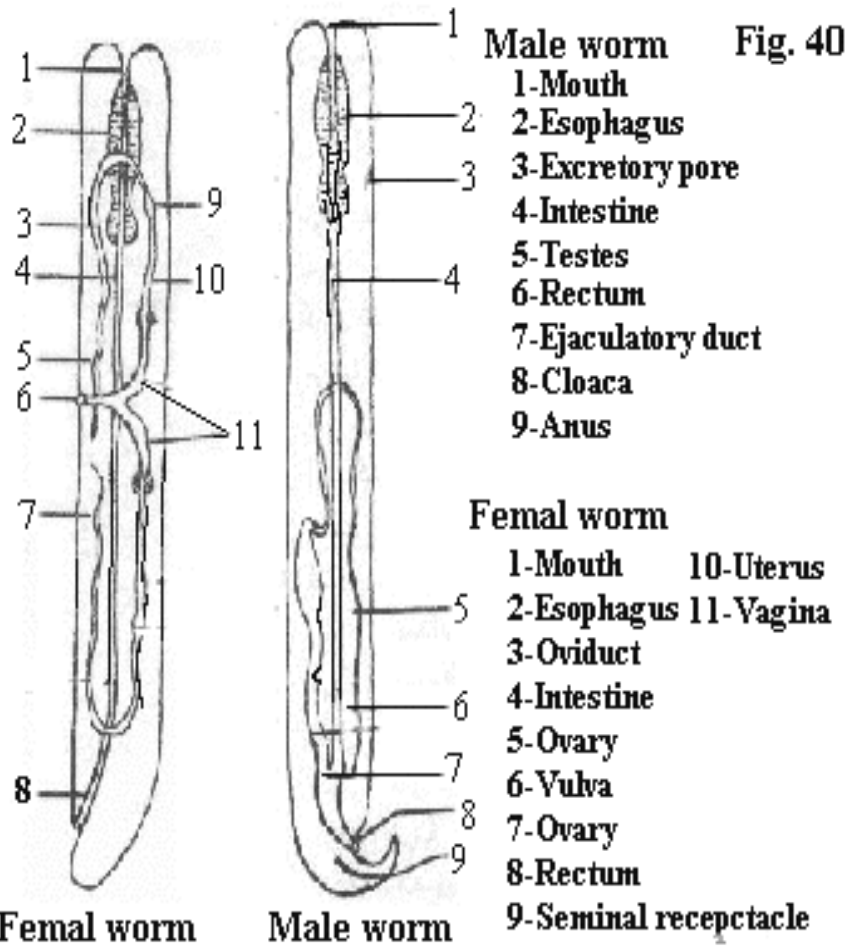
- دستگاه گوارشي کامل که از دهان شروع می شود.
- دهان دارای برجستگی هایی که لب می باشند که تعداد آنها 3 تا 5 عدد یا بیشتر است. در داخل برخی نماتدها ضمائم به شکل دندان یا تیغه هلالی است. پس از دهان حلق است که بوسیله مری به روده ها متصل می گردد. در برخی نماتدها مری دارای اتساعی بنام Bulb یا پیاز مری است
- روده به مخرج ختم می گردد که در کرمهای نر دستگاه تناسلی با انتهای روده یکی شده و ایجاد محفظه کلواک را می نماید.

Schematic drawing of Internal Structure of Nematodes



- داراي يك يا دو بيضه لوله اي شكل باريك مي باشد كه از اين بيضه ها مجرائي جدا شده و پس از ايجاد مخزن مني و مجري انزالي به كلواك ختم مي شود. آلت تناسلي نر از يك يا دو اسپيكول تشكيل شده است. در برخي عضوي بنام Geubernaculum يا Telmon براي هدايت اسپيكولها وجود دارد.

Schematic drawing of Internal Structure of Nematodes



دستگاه تناسلي ماده

- از يك يا دو تخمدان لوله اي شكل، مجراي تخم بر، زهدان، مجراي تناسلي و بالاخره منفذ تناسلي درست شده است.
- تخم گرد يا بيضي و داراي دو يا سه جدار مي باشد.

- Super family *Ascaridoidea*
 - Family *Ascaridae*
 - Family *Anisakidae*

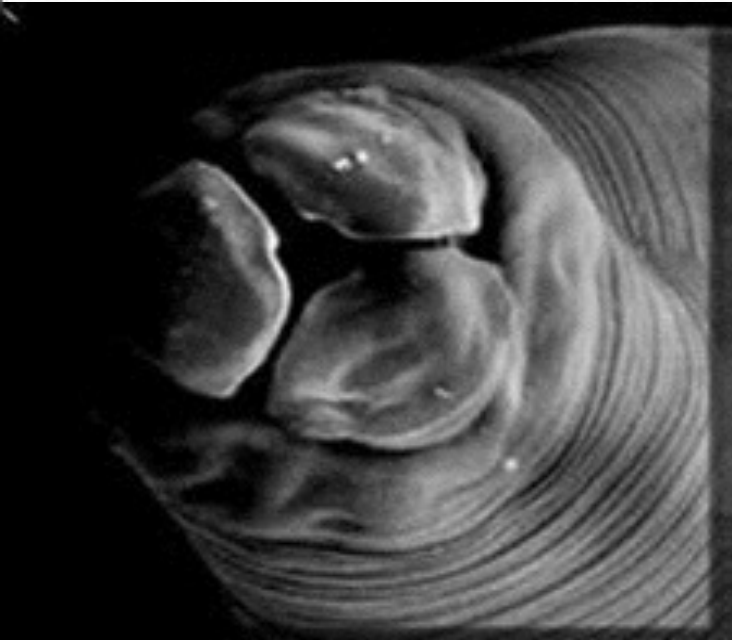
Family Ascaridae

شامل جنسهای :

- ❖ آسکاریس *
- ❖ پاراسکاریس: در علفخواران بخصوص اسب و الاغ، بدنبال خوردن تخم در انسان ایجاد لارو مهاجر احشایی
- ❖ نئوآسکاریس: گوشتخواران
- ❖ توکساسکاریس: گوشتخواران، در سگ و گربه در ایران فراوان، بالغ در روده کوچک و در انسان ایجاد لارو مهاجر می کند.
- ❖ لاگوشیلاسکاریس: نهایی گوشتخواران، در انسان ایجاد پوستول در گردن، در زخم کرم، لارو و تخم هست و در نهایت ایجاد التهاب مزمن می کند.
- ❖ توکسوکارا

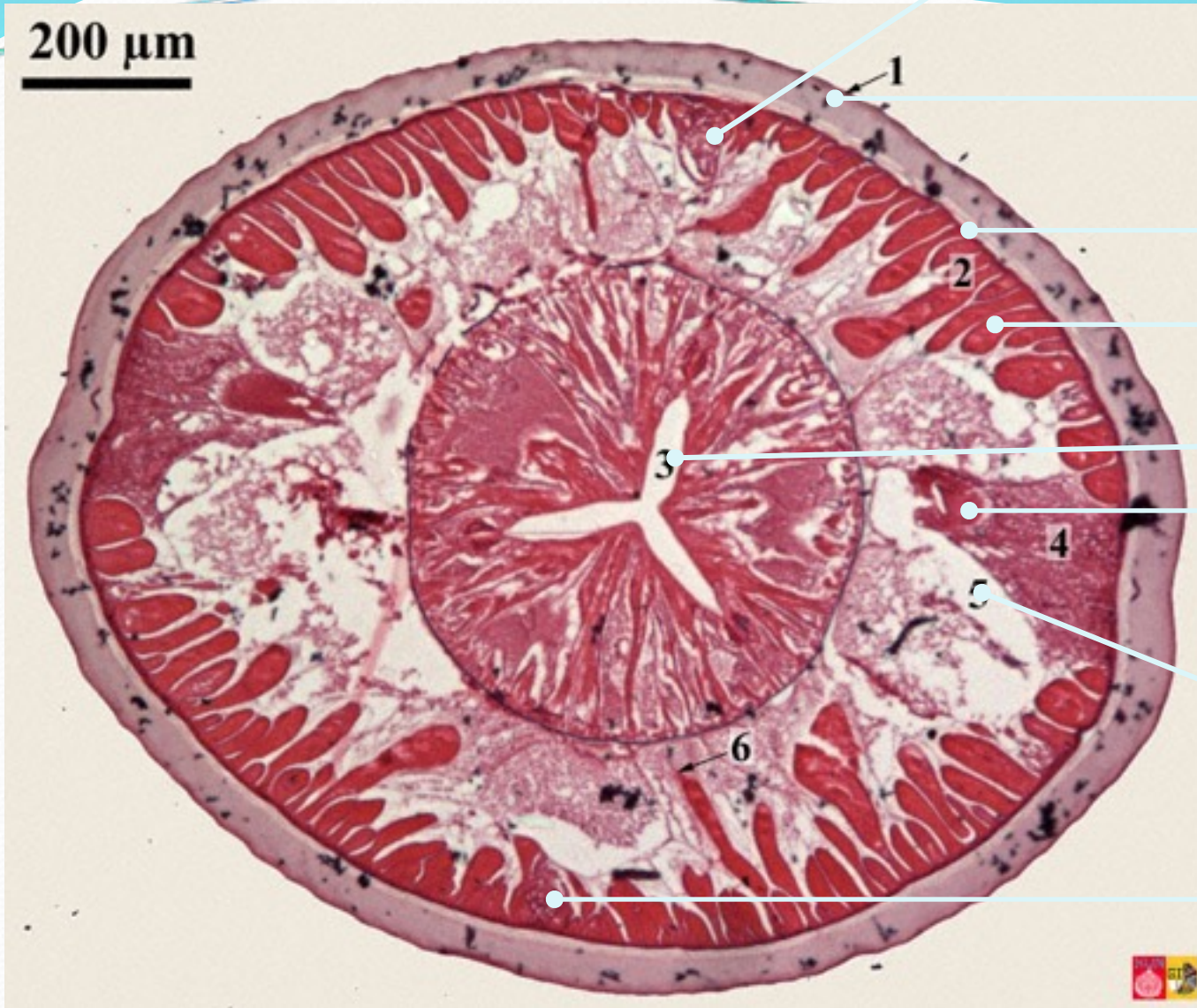
* آسکاریس لومبریکوئیدس در انسان و آ. سوئوم در خوک ایجاد بیماری می کنند

خصوصیات خانواده آسکاریده



- ❖ کرمهائی استوانه ای شکل و بزرگ
- ❖ لایه عضلانی چند لایه " polmyarian "
- ❖ کوتیکول صاف
- ❖ دهان دارای سه لب
- ❖ مری استوانه ای شکل و فاقد بولب
- ❖ دارای حلق عضلانی
- ❖ کرم نر دارای 2 اسپیکول مساوی

200 μm



Dorsal nerve

cuticula

hypodermis

Muscular layer

pharynx

Excretory canal

pseudocoel

Ventral nerve



❖ *Ascaris lumbricoides* Linnaeus , 1758



❖ اسامی مترادف بیماری :

Ascariasis ❖

Roundworm infection ❖

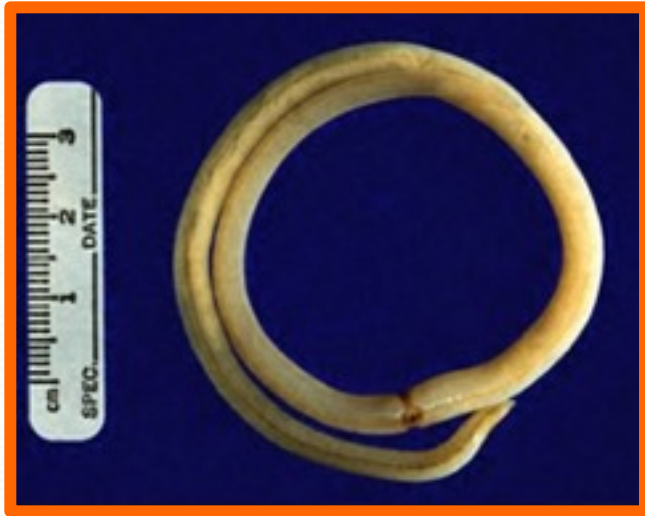اپیدمیولوژی ;

❖ دومین عفونت کرمی شایع بعد از کرمک

❖ بیش از 3/1 میلیارد نفر در جهان (26% جمعیت دنیا) آلوده به عفونت اند

❖ شیوع عفونت در مناطق روستایی کشورهای در حال توسعه که سطح بهداشتی پائین است ، به 70-90 % نیز میرسد .

مورفولوژی کرم بالغ



❖ آسکاریس کرمی استوانه ای شکل

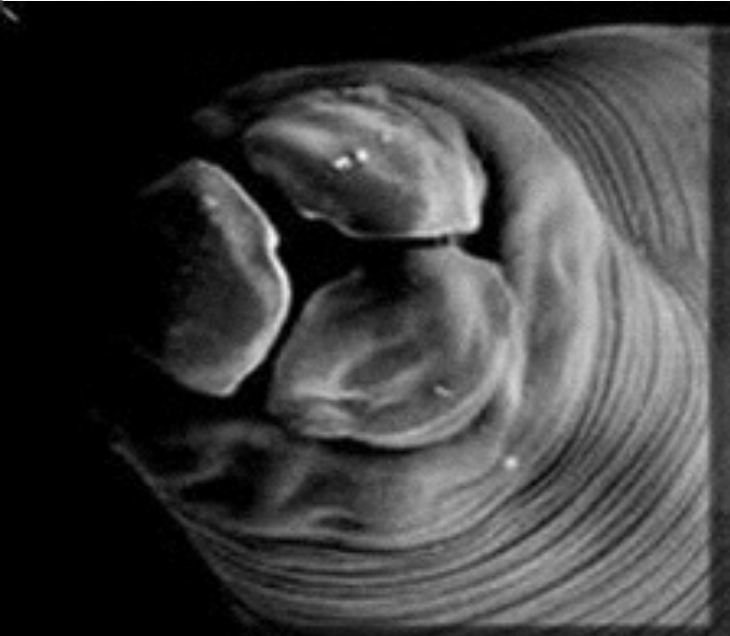
❖ رنگ آن سفید مایل به صورتی

❖ انتهای قدامی و خلفی آن باریک تر

❖ دهان دارای سه لب و بر روی هر کدام یک جفت پایی
حسی

❖ طول کرم نر 15 تا 30 سانتی متر

❖ طول کرم ماده 20 تا 35 سانتی متر





- کرم نر در قسمت خلفی دارای خمیدگی به طرف شکم

- کرم نر دارای دو اسپیکول مساوی و فاقد گوبرناکولوم

- انتهای دستگاه گوارشی و تناسلی در کرم نر یکی شده ایجاد محفظه ای بنام کلواک می کند.

- منفذ تناسلی کرم ماده در وسط سطح شکمی و در یک سوم قدامی بدن



مرفولوژی تخم

❖ تخم کرم ، بیضی شکل ، به اندازه 35×70 میکرون

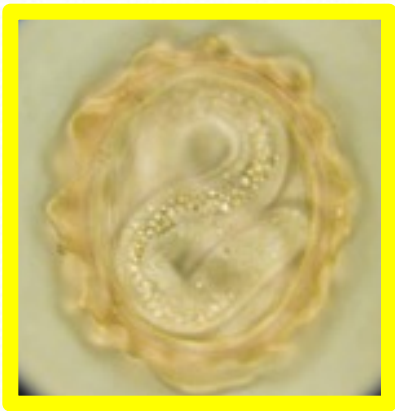❖ از خارج به داخل از قسمتهای زیر تشکیل شده است:

❖ غشاء خارجی ؛ از جنس آلبومین با برجستگی های پستانکی شکل

❖ غشاء میانی ؛ بی رنگ و ضخیم با سطح درونی و بیرونی کاملاً صاف: ویتلینی

❖ غشاء داخلی ؛ نازک و کاملاً غیر قابل نفوذ: لیپیدی

❖ توده سلولی مرکزی ؛ کروی شکل ، منظم و دانه دار



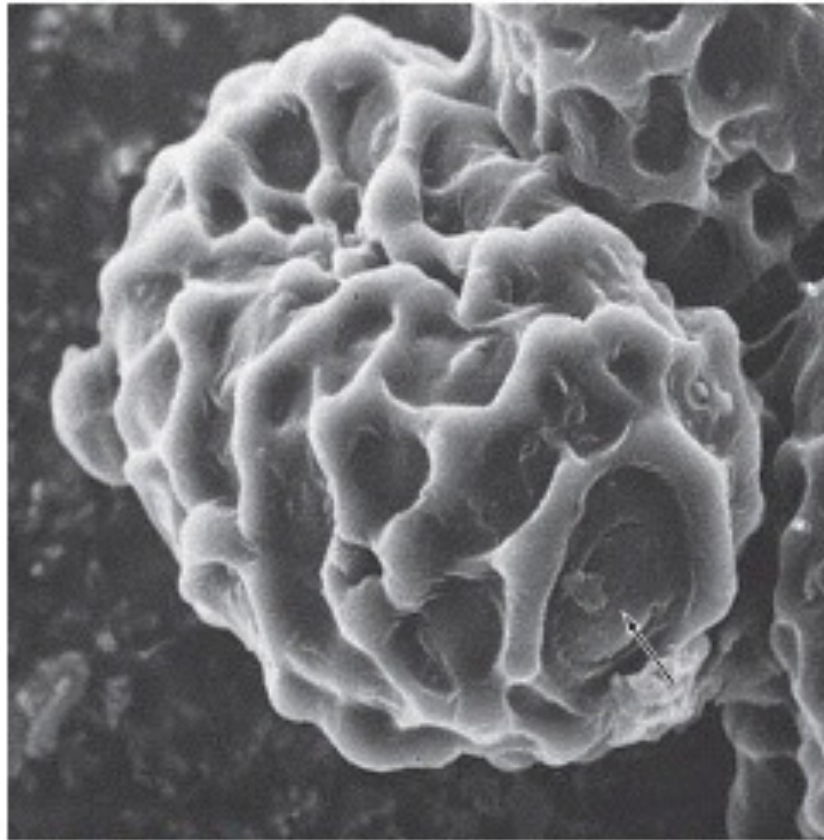
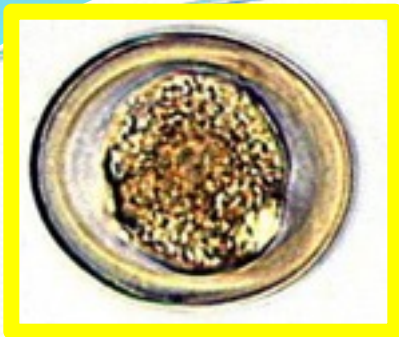


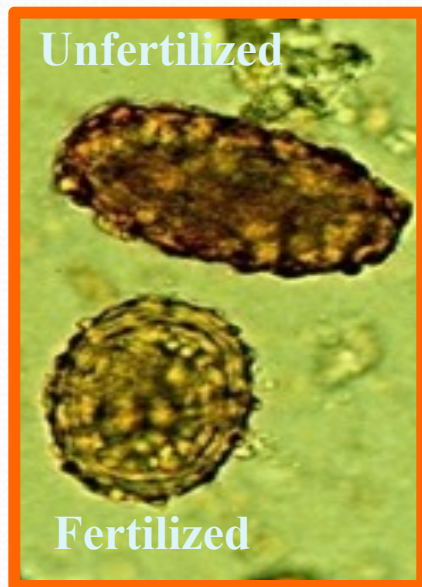Figure 26.4 Scanning electron micrograph showing an egg of *Ascaris lumbricoides*. An operculum (arrow) is visible at one end.

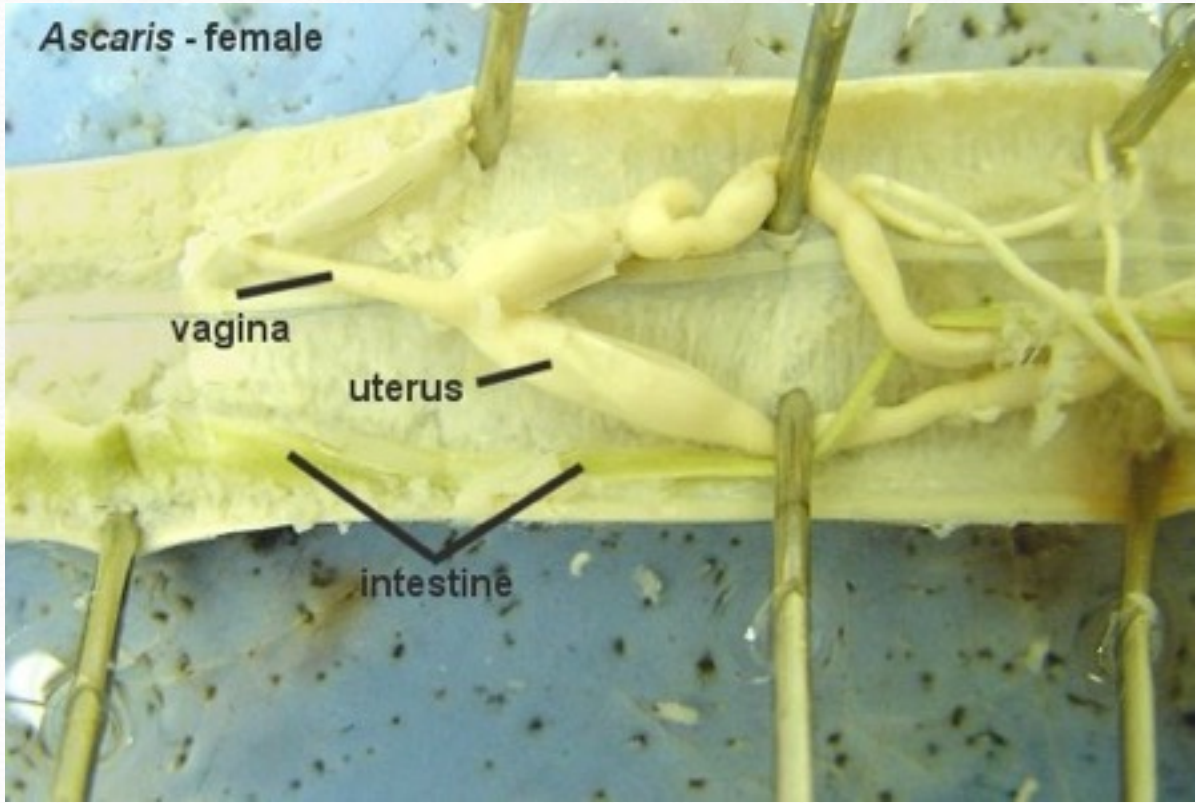
Courtesy of John Ubelaker.

❖ برخی تخمها فاقد برجستگی های پستانی شکل بوده که به آنها تخمهای برهنه یا Decorticated گفته می شود. (لایه آلبومین جدا می شود)



❖ گاهی کرم ماده در بدن ایجاد تخمهای غیر بارور یا Unfertilized می کند . اندازه آنها در حدود 75-95 میکرون ، طولتر و باریکتر از تخم بارور، با پوشش نازکتر و نامنظم تر ، و داخل تخم يك توده سلولي کروي نامنظم بدون مرز بین جنین و دیواره دیده می شود.





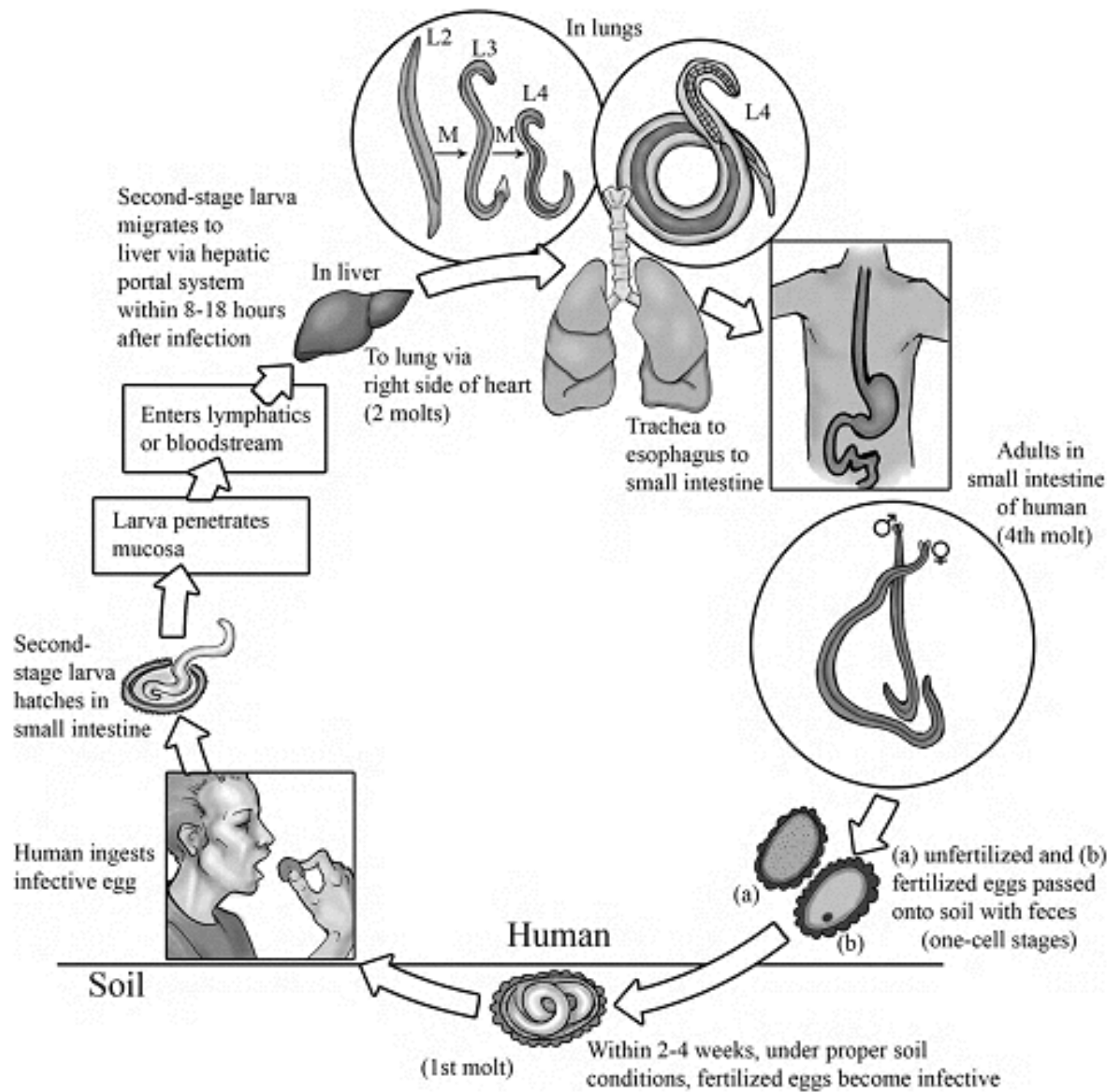
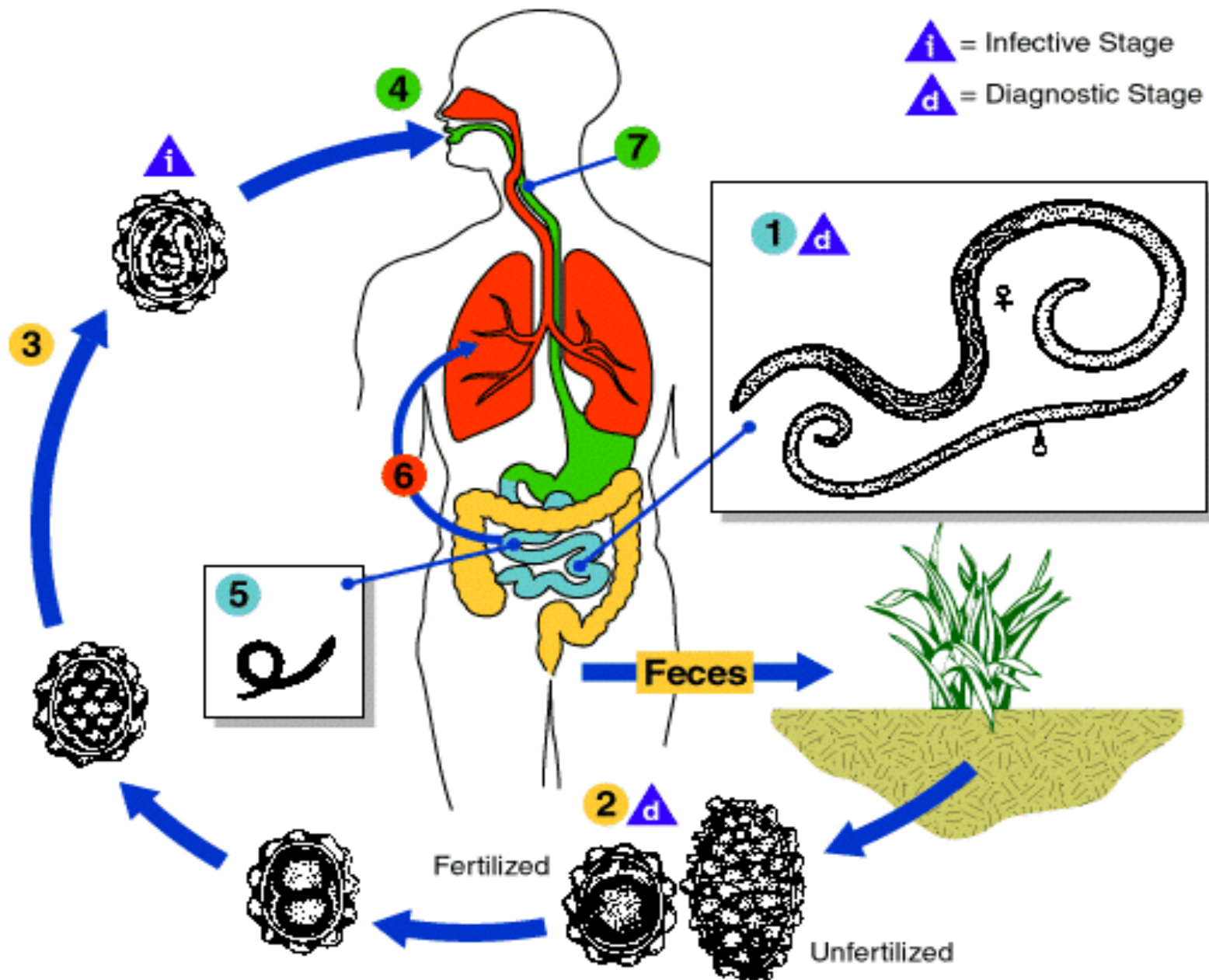


FIGURE 16-17 Life cycle of *Ascaris lumbricoides*. Credit: Image courtesy of Gino Barzizza.

i = Infective Stage
d = Diagnostic Stage



پاتوزنز و تظاهرات باليني

❖ بیماریزائی آسکاریس را میتوان درسه مرحله مورد بررسی قرار داد ;

❖ مرحله مهاجرت لارو

❖ مرحله استقرار کرم بالغ در روده

❖ مهاجرت کرم بالغ

مرحله مهاجرت ریوی

❖ در موارد آلودگی شدید (معمولا بیش از 45 لارو) بدلیل صدمات وارده به بافت ریه و واکنشهای التهابی یک نوع پنومونی موسوم به *پنومونی آسکاریسی* بوجود می آید.

❖ علائم اصلی پنومونی آسکاریسی ؛

سرفه خشک یا همراه با خلط ، رال ، dyspnea ،
خشن ، تب ، ائوزینوفیلی و علائم خاص رادیوگرافی