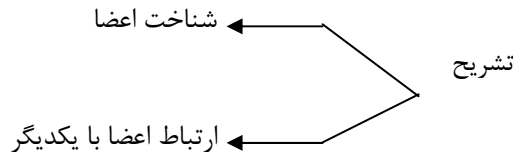


### کالبدشناسی یا آناتومی:

علمی است که به بررسی و شناخت دستگاه های مختلف بدن می پردازد و ارتباط و مجاورت یک عضو با سایر اعضا را مشخص می کند.



در آناتومی دو روش برای بررسی وجود دارد:

۱- تشریح دستگاهی Systemic anatomy : روش توصیفی

۲- تشریح موضعی Regional anatomy

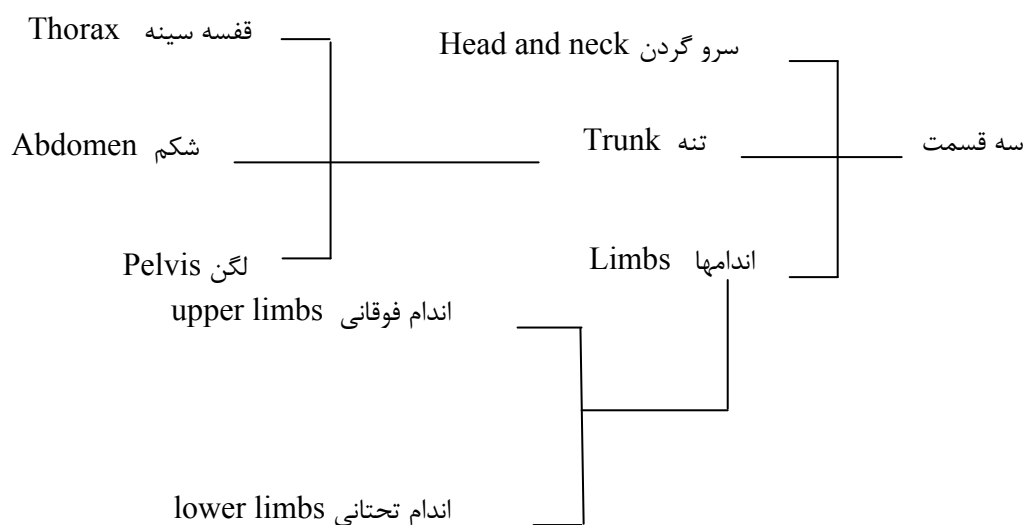
در روش دستگاهی:

بدن به دستگاه های مختلف تقسیم می گردد بدون توجه به اینکه قسمتهای مختلف دستگاه کجا قرار گرفته اند. مانند دستگاه گردش خون، تنفس، گوارش.

بعنوان مثال در دستگاه گوارش بخش از سیستم در ناحیه گردن و بخش دیگر در ناحیه شکمی است.

در روش موضعی:

بدن به سه قسمت تقسیم کرده و هر قسمت را از سطح به عمق بررسی می کنند.



اندام فوقانی: از مفصل شانه تا نوک انگشتان دست

اندام تحتانی: از مفصل ران تا نوک انگشتان پا

## اسامی تشریحی:

### الف- وضعیت تشریحی:

حالتی که فرد ایستاده، سرو گردن مستقیم و بطرف جلو است. دستها در طرفین بدن آویزان بوده و کف آنها به جلو و انگشت شست به خارج چرخیده است. ستون مهره ها در حالت طبیعی و راست و پاها مستقیم و کمی از هم فاصله دارند.

### ب- صفحات تشریحی:

#### صفحه ساجیتال (Sagittal):

صفحه فرضی عمودی که بدن را به دو قسمت چپ و راست تقسیم می کند. صفحه سهمی که از مرکز بدن عبور کرده بدن را به دو قسمت مساوی تقسیم می کنند Median plane گفته می شود.

#### صفحه پیشانی (Frontal):

صفحه فرضی و عمودی که بدن را به دو قسمت جلویی (قدامی) و عقبی (خلفی) تقسیم می کند.

#### صفحه افقی (Horizontal):

صفحه فرضی و افقی که بدن را به مقاطع بالا و پائین تقسیم می کند.

### لغات تشریحی:

جلویی، قدامی، Anterior: عناصری که به سطح قدامی بدن نزدیکترند.

عقبی، خلفی، posterior: عناصری که به سطح خلفی بدن نزدیکترند.

داخلی، Medial: عناصری که به خط میانی بدن نزدیکترند.

خارجی، Lateral: عناصری که به خط میانی بدن دورترند.

پایینی، Inferior: عناصری که به انتهای دمی یا پائین نزدیکترند.

فوقانی Superior: عناصری که به انتهای سری یا بالا نزدیکترند.

درونی Internal: در مورد درون احشاء و عناصر توخالی بکار می رود.

خارجی External: در مورد خارج احشاء و عناصر توخالی بکار می رود.

### حرکات تشریحی:

۱- خم کردن Flexion

۲- باز کردن Extension

۳- دور کردن Abduction

۴- نزدیک کردن Adduction

۵- چرخش به داخل Medial rotation

۶- چرخش به خارج Lateral rotation

### استخوان شناسی (Osteology) Bone:

استخوانها اسکلت بدن را تشکیل می دهند که از نظر ظاهری به ۵ دسته تقسیم می شوند:

۱- طویل Long

۲- کوتاه Short

۳- پهن Flat

۴- حفره دار Pneumatic

۵- نامنظم Irregular

از اتصال استخوانها با یکدیگر فضاهایی در اسکلت بوجود می آید که دستگاههای مختلف در آن قرار می گیرند.

۱- استخوان طویل: یک تنه و دو سر دارد. دارای کانال مرکزی است. مانند ران و بازو.

۲- استخوان کوتاه: کوتاه بوده و دارای یک کورتکس نازک هستند. محتوای آنها اسفنجی مانند استخوان مچ.

۳- استخوان پهن: از دو ورقه استخوانی نازک که بین آنها بافت اسفنجی است. مانند استخوان کتف

۴- استخوان حفره دار: استخوانهایی که دارای حفرات هوایی هستند مانند استخوان Ethmoid و پروانه ای. حفرات محل عبور اعصاب

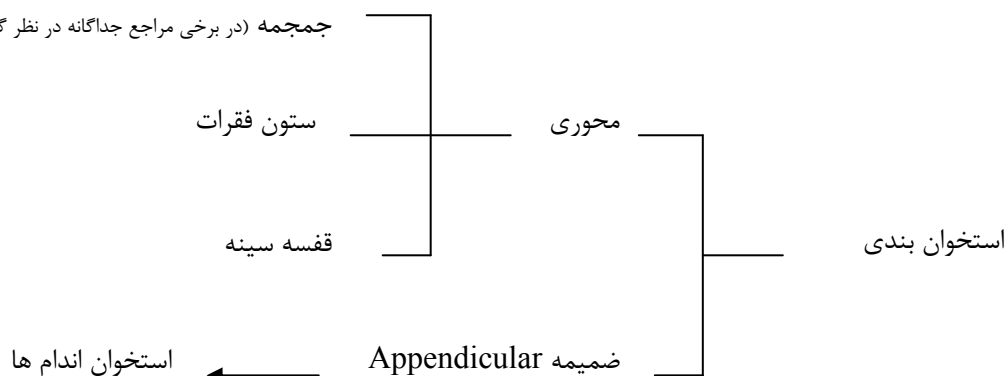
و رگها هستند.

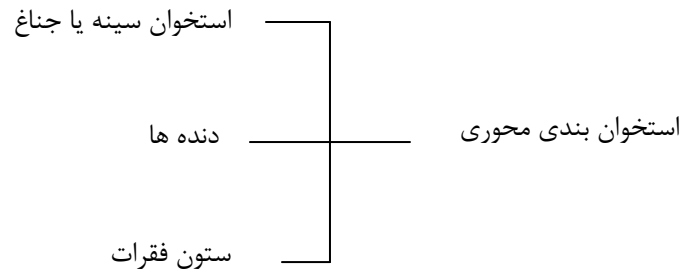
۵- نامنظم: شکل هندسی مشخصی ندارند. مانند مهره های بدن.

تعداد کل استخوانها حدوداً ۲۰۰ عدد می باشد.

### تقسیم بندی استخوان بندی (Skeletal division):

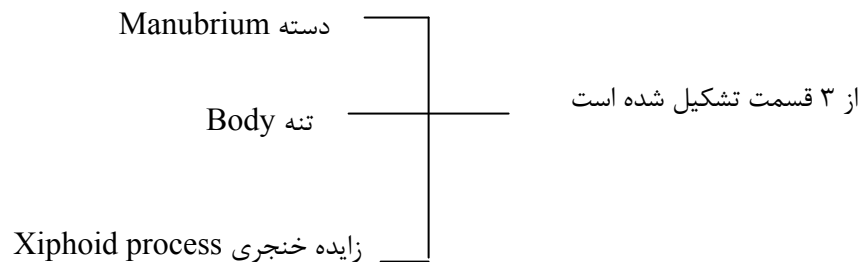
مجموعه (در برخی مراجع جداگانه در نظر گرفته می شود).





اسکلت ضمیمه توسط کمربند شانه ای و لگنی به استخوان محوری متصل می گردد. استخوان سینه، دنده ها و مهره ها در ناحیه سینه محفظه ای را تشکیل می دهند که قفسه سینه (Thoracic cage) گفته می شود.

### استخوان سینه یا جناغ Sternum



این استخوان در جلوی قفسه سینه واقع شده است. کناره های طرفی جناغ بریدگی هایی دارد که محل اتصال غضروف دنده های اولی تا هفتم است. این بریدگی ها بصورت تو رفتگی می باشد.

کناره فوقانی دسته دارای بریدگی است که زیر پوست گردن لمس می گردد که آنرا بریدگی گردنی Jugular گویند. به این بریدگی Supra sternal notch هم می گویند. در طرفین بریدگی، بریدگی دیگری است که مربوط به استخوان ترقوه است که بریدگی ترقوه گفته می شود. استخوان ترقوه (چمبر) با دسته جناغ در این محل مفصل جناغی - چمبره (Sterno-cavicular joint) را می سازد.

دنده دوم در حد فاصل دسته و جسم استخوان جناغ قرار دارد که این ناحیه را زاویه سینه می نامند. بین دسته و تنه بافت لیفی غضروفی است را این دو قسمت را بهم متصل می کند. این مفصل را مفصل دسته ای - جناغی گویند.

زائده خنجری که در انتهای تحتانی جناغ قرار دارد تا ۴۰ سالگی غضروفی است و بعداً استخوانی می گردد. سطح قدامی استخوان جناغ محل اتصال عضلات جناغی - چنبری - پستانی و سینه ای بزرگ است و سطح خلفی در بالا محل اتصال عضلاتی است که به ناحیه گردن می روند. در پایین محل اتصال عضله عرضی سینه است.

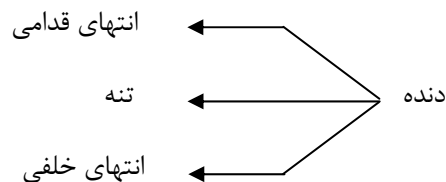
## چند نکته بالینی در مورد استخوان جناغ:

- ۱- محل اتصال دسته به تنه برآمدگی قابل لمس دارد که زاویه جناغی (زاویه لوئیس) گفته می شود. طرفین این زاویه غضروف دنده دوم متصل است و از طریق آن می توان دنده ها را شمرد.
- ۲- استخوان جناغ چون در طرفین با غضروفهای دنده ای مفصل شده است یک حالت الاتیسیته داشته و در مقابل سریعاً ضربات کمتر دچار شکستگی می شود. در صورت شکستگی و یا جابجایی استخوان به عقب بایستی سریعاً درمان شروع گردد (بعلت تحت فشار گرفتن قلب).
- ۳- از برش طولی در سراسر جناغ اعمال جراحی باز قلب استفاده می شود.
- ۴- بعلت در دسترس بودن استخوان جناغ، بسهولت می توان به بافت مغز قرمز استخوان دست یافت.
- ۵- اگر تنه در تولد بیش از اندازه جلو آمده باشد دنده ها را نیز جلو می آورد فرد سینه کبوتری و زمانی که به عقب رفته باشد سینه قیفی نامیده می شود. اگر در سینه قیفی فشار زیاد بر قلب وارد گردد بایستی عمل جراحی گردد.

### دنده ها: Ribs

در ساختمان توراکس ۱۲ جفت دنده شرکت دارند. دنده ها به دو دسته حقیقی و کاذب تقسیم می شوند. دنده های حقیقی: دنده هایی که با غضروف مستقل به جناغ متصل هستند (۷ دنده). دنده های کاذب:

اتصال مستقیم به جناغ ندارند (دنده های ۸، ۹، ۱۰) و یا به جناغ وصل نمی شود (دنده های موج-جفت دنده های ۱۱ و ۱۲). دنده های ۸ و ۹ و ۱۰ ابتدا یکی شده سپس به غضروف دنده هفتم متصل می گردند. زاویه زیگفونید حدود ۷۵ درجه است.



انتهای قدامی در جلو به وسیله غضروف به جناغ متصل می گردد.

انتهای خلفی ← سردنده Head: با تنه دو مهره مجاور مفصل می شود (تنه مهره هم شماره و مهره بالاتر)  
← گردن دنده  
← تکمه دنده: با زائده برخی مهره های هم شماره خود مفصل می شود.

تنه دنده محل اتصال عضلات است. طول دنده ها از دنده اول تا هفتم افزایش و از هفتم تا دوازدهم کاهش می یابد.

## نکات بالینی:

۱- بین هر دنده فضایی به نام فضای بین دنده ای وجود دارد. هر فضای بین دنده ای موجب سهولت شمارش دنده ها می باشد. این فضاها در ناحیه خلفی کمتر و قدامی بیشتر می گردد.

۲- برای پونکسیون مایع پلورال از فضای ششم یا هفتم (زیر بغلی) استفاده می گردد. پونکسیون از ناحیه خلفی بعلت احتمال صدمه زدن به عصب خطرناک است. در قسمت قدامی نیز اعصاب و عروق بین دنده ای وجود دارد و برای این عمل مناسب نیست. بهترین مکان قسمت در طول خط میانی زیر بغلی Mid axillary است. در فضای بین دنده ای هفتم به پائین هم نباید سوزن زد چون احتمال صدمه به دیافراگم وجود دارد.

۳- شکستگی دنده در کودکان به ندرت اتفاق می افتد در بالغین بیشتر در ناحیه زاویه دنده است و احتمال شکستگی در دنده اول و دوم (بعلت محافظت توسط استخوان ترقوه) و ۱۱ و ۱۲ (بعلت آزاد بودن و داشتن تحرک) کمتر است.

## ستون مهره ها (Vertebral column):

از پیچیده ترین قسمت های اسکلت بدن است. این ستون اسکلت محوری را تشکیل می دهد. از قاعده جمجمه شروع شده و تا ناحیه لگن ادامه دارد. تعداد مهره ها ۳۳ عدد است ولی مهره خارجی و دنبالچه به هم جوش خورده بنابراین در فرد بالغ تعداد ۲۶ عدد است.

## تقسیم بندی منطقه ای ستون مهره ای

۱- مهره های گردن ۷ مهره (Cervical vertebrae)

۲- مهره های سینه ۱۲ مهره (Thoracic vertebrae)

۳- مهره های کمری ۵ مهره (Lumbar vertebrae)

۴- مهره های خارجی (ساکروم) (Sacral vertebrae) ۵ عدد جوش خورده که در بالغین ۱ عدد محسوب می شود.

۵- مهره دنبالچه (Coccyx vertebrae) ۱ عدد بوده و از جوش خوردن چهار مهره تکامل نیافته ایجاد می شود.

تنه body: از طریق دیسک با مهره های مجاور مفصل می شود و بافت اسنجمی دارد. مفصل بین تنه ها

غضروفی کاذب دارد. تنه در تحمل وزن اهمیت ویژه دارد.

قوس مهره ای Vertebral Arch: از زوئندی تشکیل شده است که نقش اصلی آنها محافظت از نخاع و

حرکت در ستون مهره هاست.

هر مهره شامل

## ویژگی های قوس مهره ای:

از دونیم قوس راست و چپ تشکیل شده که هر نیم قوسی شامل:

۱- لامینا Lamina یا تیغه در قسمت خلفی

۲- پدیکول یا پایه در قسمت قدامی

از تلاقی لامیناها زائده خلفی بنام زاید خاری ایجاد می شود که قابل لمس است.

از تلاقی لامینار و پدیکول ۳ زائده حاصل می شود.

۱- زائده عرضی Transverse process (زوج می باشد)

۲- زائده مفصلی فوقانی (۲ زائده که به سمت بالا امتداد دارد. جهت رویه مفصلی آن به عقب است).

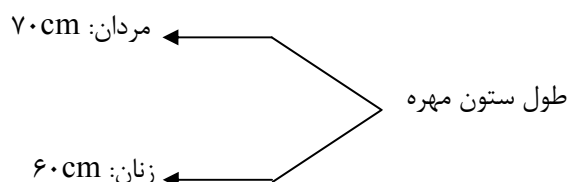
۳- زائده مفصلی تحتانی (۲ زائده که به سمت پایین امتداد دارد. جهت رویه مفصلی آن به جلو است).

## سوراخ بین مهره ای:

از این سوراخ ها ریشه های نخاعی عبور می کند (بین دو مهره واقع است).

کانال نخاع: محلی که نخاع عبور می کند. Vertebral canal

## بررسی ستون مهره ای به عنوان یک کل:



طول ستون مهره در حالت ایستاده ۲cm کم تر می شود. در افراد مسن طول ستون مهره به دو دلیل کم می شود: الف- کم شدن

ارتفاع دیسکهای بین مهره ای؛ ب- تشدید انحنای ستون مهره ای بویژه در ناحیه سینه ای.

حداکثر وزن قابل تحمل ۳۵۵ کیلوگرم حداکثر کشش ۱۵۲ کیلوگرم نیرو است. ضعیف ترین قسمت در ناحیه گردن واقع است.

## بیشترین صدمات در:

۱- جایی که یک ناحیه نسبتا ثابت به یک قسمت متحرک متصل می شود؛ مانند ناحیه ی سینه ای کمری.

۲- جایی که نیرو به طریق اهرمی اثر می کند؛

۳- جایی که نیرو مستقیم اثر کند؛ مانند دنبالچه.

## انحنای ستون مهره ای:

ستون مهره ای شامل ۴ انحناست:

۱- انحنای ناحیه گردن؛ با تحذب قدامی که تا دومین مهره سینه ای ادامه دارد. این انحنا خفیف تر است و یک ماه پس از تولد ایجاد می گردد.

۲- انحنای ناحیه سینه ای؛ تقعر قدامی

۳- انحنای ناحیه کمری؛ تحذب قدامی از دوازدهمین مهره کمری شروع می شود. در اواخر سال اول و شروع به راه رفتن بچه ایجاد می گردد.

۴- انحنای ناحیه خارجی و دنبالچه؛ تقعر قدامی دارد که برای جا دادن احشای لگنی ایجاد شده و از ابتدا وجود دارد.

## نقش انحنای:

ضربه های عمومی وارد بر ستون مهره ای را جذب می کند و مانع از انتقال ضربه های عمودی بطور مستقیم به ستون مهره ای می شود.

بطور کلی ستون مهره ها ۳ وظیفه مهم در بدن دارد.

۱- تحمل وزن؛ که به علت داشتن انحنا می تواند وزن زیادی را تحمل نماید.

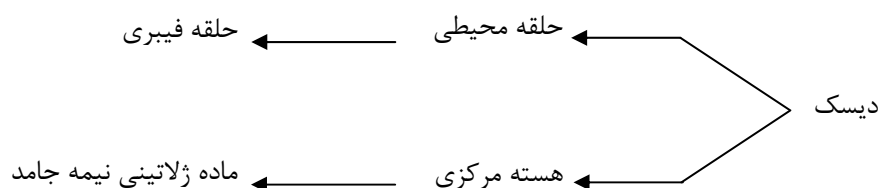
$$R = n^2 + 1 \quad (n \text{ تعداد قوس و } R \text{ مقاومت ستون})$$

طبق رابطه بالا اگر ۴ انحنا در ستون فقرات وجود داشته باشد. مقاومت ستون فقرات ۱۷ برابر بیشتری از ستون مشابهی است که مستقیم باشد.

۲- محافظت از نخاع؛

۳- حرکت؛ ستون مهره ها در حرکت اندام ها و حالت های مختلف نقش اساسی دارد.

## دیسک بین مهره ای:





شکستگی مهره ها بیشتر در  $L_1$ ،  $T_{12}$  و  $L_2$  اتفاق می افتد که معمولاً به علت ضربه، فشار در اثر سقوط از ارتفاع و با حادثه ای مانند تصادف اتفاق می افتد.

در مهره های گردن ۷ مهره وجود دارد. که مهره اول گردن را اطلس Atlas و مهره دوم را Axis گویند. مهره دوم یا Axis دارای ویژگی خاصی است. این مهره دندانان ای دارد که سبب می شود مهره اول و جمجمه حول محور آن گردش نماید.

## مفاصل قفسه سینه

این مفاصل موجب می شوند که قفسه سینه به عنوان یک ساختمان متحرک که حجم آن در موقع دم و بازدم تغییر می کند، عمل نماید.

۱- مفصل دسته‌ای - جناغی: این مفصل بین دسته و تنه استخوان جناغ ایجاد می شود، یک مفصل غضروفی است و حرکت جزئی آن در عمل تنفس اهمیت دارد.

۲- مفاصل مهره‌ای - دنده‌ای: این مفاصل بین سر دنده‌ها با تنه مهره هم شماره خود و مهره بالاتر به وجود می آید و از نوع مفاصل حقیقی Synovial می باشد.

۳- مفاصل دنده‌ای عرضی: این مفاصل بین تکه دنده‌ها و زوائد عرضی مهره مربوط (مهره هم شماره دنده) ایجاد می شود و از نوع حقیقی است.

۴- مفاصل دنده‌ای - غضروفی: بین غضروف هر دنده با انتهای قدامی آن ایجاد می شود و از نوع مفاصل غضروفی بدون حرکت می باشد.

۵- مفاصل غضروفی - جناغی: این مفاصل بین غضروف دنده‌ها و کنار طرفی جناغ ایجاد می شود. مفصل غضروف دنده اول با جناغ از نوع بدون حرکت بوده و به استحکام اندام فوقانی و مفصل شانه کمک می کند. در صورتی که مفاصل بین غضروف‌های دنده‌های دوم تا هفتم حقیقی یا سینوویال هستند.

۶- مفاصل بین مهره‌ای: این مفاصل بین مهره تشکیل شده و به دو دسته تقسیم می شود:

الف) مفاصل بین تنه مهره‌ها که از طریق دیسک‌های بین مهره‌ای تشکیل می شود و از نوع مفاصل کاذب غضروفی است و دارای حرکت نیست.

ب) مفاصل قوس مهره‌ای که بین زوائد مفصل فوقانی و تحتانی یک مهره با زوائد مفصل مهره بالاتر و پایین تر ایجاد می شود و از نوع مفاصل حقیقی است. این مفاصل دارای حرکات Flexion، Extention و Rotation هستند. به علت وضعیت زوائد مفصلی در ناحیه سینه‌ای گردش یا روتاسیون با دامنه بیشتری نسبت به نواحی کمری و گردنی وجود دارد. در صورتی که حرکات فلکشن و اکستنشن در فقرات گردنی و کمری آزادتر است.

## ویژگی های مهره های کمری

تعداد آنها ۵ مهره است. اندازه آنها بزرگ بوده تا بتوانند وزن زیاد را تحمل کنند. برخی از ویژگی ها عبارتند از:

- ۱- فاقد رویه مفصلی برای دنده ها هستند.
- ۲- فاقد سوراخ عرضی هستند.
- ۳- تنه مهره ای درشت است.
- ۴- سوراخ مهره ای سه گوش است. از سوراخ های مهره ای سینه بزرگتر و از سوراخ مهره های گردنی کوچکتر است.
- ۵- زائد خاری افقی، چهار گوش و ضخیم است.

## اسکلت اندام فوقانی

### اسکلت اندام فوقانی عبارتند از:

استخوان چمبر ترقوه (Clavicle)، استخوان شانه Scapula، استخوان بازو Humerus، استخوان های ساعد شامل دو استخوان زند زیرین (زند اعلی) Radius و استخوان زند زیرین (زند اسفل) Ulna، استخوانهای مچ دست Carpus، استخوانهای کف دست Metacarpus و استخوانهای انگشتان شامل بند Phalanx.

### ترقوه یا چمبر (Clavicle)

به شکل کمان یا حلقه است. دارای خصویات منحصر بفردی است. اولین استخوانی است که در بدن شروع به تشکیل می کند (هفته پنج تا هفتم جنینی). از استخوانهای دراز فاقد مجرا است. شایعترین استخوانی است که دچار شکستگی می شود. ترقوه در جدار قدامی و طرفی توراکس قرار می گیرد. چمبر دارای انتهای جناغی sternal end و انتهای آکرومیال است. این استخوان موجب می شود که اندام فوقانی از تنه فاصله داشته باشند. در شکستگی ها با بی حرکت کردن اندام فوقانی درمان انجام می شود.

### استخوان شانه (کتف) Scapula

در جدار خلفی، فوقانی و طرفی توراکس واقع شده است. از دنده ۲ تا ۷ رادر بر می گیرد و بین تعداد زیادی عضله واقع شده است. این استخوان تماس مستقیم با دنده ها ندارد.

استخوان شانه دارای سه زائده است:

- ۱- زائده غرابی Coracoid process

۲- زائده خاری Spinous

۳- زائده آکرومی (سرشانه ای) Acromion

شکستگی بندرت اتفاق می افتد. در رفتگی های این استخوان در ناحیه مفصل گلنوهومرال زیاد است. مفصل گلنوهومرال یک مفصل حقیقی و متحرک ترین مفصل بدن است.

در رفتگی ها این مفصل زیاد است:

الف) زیرا سر استخوان هومروس (بازو) بزرگ است و حفره گلوئوئید کوچک و کم عمق است (عدم تطابق سطح مفصلی).

ب) تحرک این مفصل بسیار زیاد است.

ج) کسپول مفصلی آن شل است و از این رو دچار دررفتگی می شود بویژه در جهت قدامی.

### استخوان بازو Humerus:

از استخوانهای دراز است. در بالا به استخوان کتف و در پائین با استخوان ساعد مفصل می شود. قسمت‌های مهم آن:

۱- سر Head: نیم کره ای که داخل حفره گلوئوئید قرار دارد و مفصل شانه را تشکیل می دهد.

۲- گردن تشریحی: شیاری که اطراف سر را احاطه کرده است.

۳- گردن جراحی: قسمتی از استخوان که سر را به تنه وصل نموده و دارای زاویه منفرجه است.

۴- بخش انتهایی دارای دو قسمت داخلی و خارجی است. یک بخش به نام ترقوه که به زند زیرین متصل می گردد و قسمتی دیگر سر که به زند زیرین وصل می شود.

بیماری شانه یخ زده: Frozen shoulder

اگر شانه به مدت زیادی بی حرکت باشد مفصل حالت خشکی پیدا می کند.

### استخوان های ساعد Forearm:

از دو استخوان زند زیرین Radius و زند زیرین Ulna تشکیل شده است. این دو استخوان در بالا و پائین با هم مفصل می شوند. در بالا به استخوان بازو و در پائین به استخوانهای مچ مفصل می گردند. در وضعیت آناتومیک اولنا در سمت داخل و رادیوس در سمت خارج (Lateral) قرار می گیرد.

دو زائده مهم در ساعد وجود دارد (در زند زیرین).

زائده آرنجی: در بالای زند زیرین است که حفره مفصلی قرقره ای را در بالا و عقب محدود می کند.

زائده منقاری: قسمت پایین و جلو حفره قرقره ای را می سازد.

### استخوانهای مچ دست Carpus :

از ۸ استخوان درست شده که در دو ردیف ابتدایی Proximal row و انتهایی Distal row قرار گرفته اند. ردیف فوقانی با ساعد مفصل می شود و ردیف تحتانی با قاعده استخوانهای کف دستی مفصل می شوند.

### استخوانهای کف دست Metacarpus:

شماره گذاری آنها از سمت شست است، یعنی از خارج به داخل. هر استخوان یک تنه و دو انتها دارد. که انتهای فوقانی یا proximal با ردیف تحتانی استخوانهای مچ مفصل می گردد.

### بندهای انگشتان phalanx

### استخوانهای اندان تحتانی عبارتند از:

۱- لگن Hip

۲- استخوان ران Femur

۳- استخوانهای ساق که دو تا هستند: ۱- درشت نی Tibia ۲- نازک نی Fibula

۴- استخوانهای مچ پا Tarsus

۵- استخوانهای کف Metatarsus

۶- بندهای انگشتان Digits

### استخوانهای سر و صورت:

مجموعه استخوانهایی که اسکلت سر و صورت را تشکیل می دهند. محفظه استخوانی به نام جمجمه (Skull) را شکل می دهند. این محفظه مغز را خود جای داده است.

در تشکیل جمجمه ۲۲ قطعه استخوان شرکت دارد که ۸ قطعه مربوط به سر و ۱۴ قطعه مربوط به صورت است.

### ۸ قطعه استخوان سر:

استخوانهای فرد ۴ قطعه:

۱- پیشانی Frontal

۲- غربالی Ethmoid

۳- شب پره ای Sphenoid

۴- پس سری Occipital

استخوانهای زوج ۴ قطعه:

گیجگاهی Temporal

آهیانه ای Parietal

**استخوانهای مهم صورت:**

فک بالایی Maxilla

فک پایین Mandibular bone

### **استخوان پیشانی Frontal bone:**

دارای یک قسمت عمودی و یک قسمت افقی است و در تشکیل سقف جمجمه و کمی هم در تشکیل کف آن شرکت دارد. قسمت عمودی استخوان قسمتی از سقف جمجمه و نیز پیشانی راه می‌سازد.

سطح خارجی بخش عمودی: در قسمت پیشانی برجستگی صاف است به نام Glabella.

سطح داخلی بخش عمودی با استخوان غربالی ارتباط دارد. روی سیستم اعصاب مرکزی را مننژ که ۳ لایه دارد می‌پوشاند، لایه خارجی آن سخت‌شامه است که در بعضی جاها دو لایه شده و ایجاد سینوس‌های مغزی می‌کند. یکی از این سینوس‌ها، سینوس ساجیتال فوقانی است. این سینوس از بخش عمودی استخوان فرونتال شروع شده و به عقب می‌رود و در سطح تحتانی و سطح داخلی استخوان آهیانه و نیز روی استخوان پس‌سری امتداد می‌یابد. کناره‌های بخش عمودی با استخوان آهیانه و بال بزرگ استخوان شب‌پره‌ای (پروانه‌ای) مفصل می‌شود.

### **استخوان غربالی Ethmoid:**

در قسمت قدامی کف جمجمه (قاعده) قرار گرفته و بخشی از دیواره داخلی حفره کاسه چشم، دیواره خارجی و سقف حفره بینی و دیواره میانی بینی را تشکیل می‌دهد. سطح فوقانی با استخوان پیشانی مفصل شده است. سطح تحتانی این استخوان با استخوان‌های فک فوقانی Maxilla و سطح خلفی با استخوان پروانه مفصل می‌گردد.

### **استخوان شب‌پره‌ای یا پروانه Sphenoid:**

این استخوان در قاعده جمجمه قرار گرفته و دارای تنه و دو بال بزرگ و دو بال کوچک است که در طرفین تنه قرار گرفته‌اند. علاوه بر آن استخوان دارای دو پاست که از تنه به پایین امتداد دارد. این استخوان با استخوان غربالی، استخوان پس‌سری، استخوان گیجگاهی و استخوان پیشانی در ارتباط است.

## استخوان پس سری Occipital:

این استخوان قسمتی از کف جمجمه و قسمت اعظم عقب کاسه سر را تشکیل می‌دهد. دارای یک سوراخ بزرگ است که طناب نخاعی و شریان مهره‌ای از آن عبور می‌کند.

این استخوان از سه قسمت اصلی تشکیل شده است.

۱- صدف Squamous part: در عقب سوراخ بزرگ قرار دارد.

۲- بخش قاعده‌ای Basilar part: از سوراخ تا استخوان شب پره‌ای کشیده شده است.

۳- قسمت طرفی Lateral part: در نمای خارجی دارای دو برآمدگی مشخص به نام کندیل است که سطوح مفصلی برای مفصل شدن با مهره اول گردن (اطلس) پیدا نموده‌اند. در مجاورت کندیل‌ها مجرای مشخصی به نام مجرای زیرزبانی (Hypoglossal Canal) که محل عبور عصب زوج ۱۲ (عصب حرکتی برای عضلات زبان) است، دیده می‌شود.

## استخوان گیجگاه Temporal Bone:

استخوان گیجگاه از چهار قسمت تشکیل شده است:

۱- بخش صدفی Squama

۲- بخش خارهای - پستانی Petro mastoid

۳- زائده نیزه‌ای Styloid proc.

۴- بخش گوش Tympanic part

۱- بخش صدفی:

بخشی را تشکیل که محل اتصال عضله گیجگاهی است. از قسمت پایین آن زائده‌ای خارج می‌شود به نام زائده گونه‌ای Zigomatic proc. که با استخوان گونه قوس گونه‌ای را ایجاد می‌کند و محل اتصال عضله ماسه Masseter می‌باشد.

۲- قسمت خارهای - پستانی:

دارای دو بخش پستانی و خار است.

بخش پستانی: بخش خلفی استخوان گیجگاهی را تشکیل می‌دهد. سطح خارجی آن زبر بوده و محل اتصال عضلات است.

بخش خار: به شکل هرم سه وجهی است که راس آن مجاور تنه استخوان پروانه و قاعده آن متصل به صدف و ماستوئید است. حد

فاصل خار و استخوان پس سری سوراخ بزرگی است که از هر دو استخوان گیجگاهی و پس سری درست شده است و سوراخ ژوگولار

نامیده می‌شود. در ضخامت خار اعضا شنوایی و تعادلی قرار دارند.

### استخوان آهیانه Parietal:

این استخوان در قسمت طرفی جمجمه قرار دارد. هر دو استخوان در وسط با یکدیگر مفصل شده و درز ساجیتال را ایجاد می‌کند. سطح داخلی دارای شیارهای مشخصی است که مربوط به شریان مغزی میانی است. استخوان آهیانه با استخوان پیشانی، پس‌سری و گیجگاهی در ارتباط است.

### استخوان‌های صورت:

#### استخوان فک فوقانی Maxilla

بزرگترین استخوان زوج صورت است. بیشترین قسمت سقف دهان، کف حفره بینی، جدار خارجی بینی و کف حفره چشم را می‌سازد.

#### استخوان کام Palatine bone

استخوان کام در عقب زائده کامی استخوان فک فوقانی قرار دارد و در مجموع بخش خلفی سقف دهان را درست می‌کند.

#### استخوان فک پایین Mandibular bone

بزرگترین استخوان صورت است. دارای یک تنه به شکل نعلی و دو شاخه می‌باشد. شاخه‌ها به صورت عمودی واقع شده است و محل اتصال تنه و شاخه‌ها زاویه فک می‌باشد.

## عضلات بدن Muscle of Body

عضلات بدن عناصری از بافت نرم هستند که اکثر روی استخوانها اتصال داشته و با عبور از مجاور مفاصل با انقباض خود موجب حرکت در بدن می شوند.

عضلات را در چند قسمت زیر بررسی می کنیم:

۱- عضلات قفسه سینه

۲- عضلات شکمی

۳- عضلات اندام فوقانی

۴- عضلات اندام تحتانی

۵- عضلات سرو گردن

### عضلات قفسه سینه:

برای مطالعه این منطقه می توان آنها را به دو دسته تقسیم بندی نمود:

الف- عضلاتی که اتصالی به جدار توراکس داشته ولی ادامه آنها به مناطق دیگر می رود (Extrinsic muscle).

ب- عضلاتی که ابتدا و انتهای آنها در قفسه سینه می باشد (Intrinsic muscle).

### عضلات گروه اول به چهار دسته تقسیم می شوند:

۱- عضلاتی که از جدار توراکس به اندام فوقانی می روند. عضله سینه ای بزرگ، دندانهای، دوزنقه‌ای.

۲- عضلاتی که از دنده ها مبدا گرفته و در جدار قدامی شکمی ادامه می یابند مانند عضله راست شکمی.

۳- عضلات پشتی که شامل عضلات راست کننده ستون مهره ها هستند و از ناحیه پشت به مناطق کمر و لگن کشیده شده اند.

۴- عضلاتی که از قفسه سینه به ناحیه گردن می روند.

### عضلات درونی توراکس:

از داخل به دنده ها و جناغ متصل هستند که شامل :

- عضلات بین دنده ای خارجی:



این عضلات از کنار تحتانی دنده فوقانی شروع شده و به کنار فوقانی دنده تحتانی ختم می شود. این عضلات در هنگام دم دنده ها را به بالا و خارج کشیده و موجب افزایش حجم قفسه سینه می شود.

- عضلات بین دنده ای داخلی:

این عضلات از کنار جناغ و کنار تحتانی دنده بالایی شروع شده و جهت الیاف آن به پائین و عقب است.

### عضله دیافراگم:

این عضله سوراخ تحتانی قفسه سینه را مسدود کرده است. از آنجائیکه دیافراگم حفره توراکس را کاملاً از حفره شکمی جدا می کند لذا عناصری مانند آنورت و اعصاب برای وارد شدن از قفسه سینه به حفره شکم دیافراگم را سوراخ کننده کرده اند.

عمل دیافراگم:

دیافراگم در موقع عمل دم منقبض شده و گنبدهای آن پائین آمده و احشاء شکمی را به پائین می راند و بدین ترتیب حجم قفسه سینه افزایش پیدا می کند در موقع بازدم گنبد چپ تا فضای بین دنده ای پنجم و گنبد راست تا دنده پنجم بالا می آید.

چگونگی ایجاد حرکات توراکس و نقش آنها در تنفس:

در هنگام انجام عمل دم فضای توراکس از طریق انقباض عضلات تنفسی افزایش یافته و فشار نسبت به فشار اتمسفر منفی تر شده و لذا هوا را به داخل مکیده می شود.

از قدرت ارتجاعی و برگشت پذیر بافت ریه ها و تمایل قفسه سینه در بازگشت به حالت اولیه موجب بازدم پیوسته می شود. حرکت دنده های فوقانی موجب افزایش قطر قدامی-خلفی توراکس و حرکت دنده های تحتانی موجب افزایش قطر عرضی توراکس می شود. انقباض عضله دیافراگم قطر عمودی توراکس را افزایش می دهد. در بازدم عمیق انقباض شکمی و پشتی بزرگ کمکی می کنند.

سوراخ های بزرگ دیافراگم:

۱- سوراخ ورید اجوف تحتانی ← مجاورت مهره T<sub>8</sub>

۲- سوراخ مروی (سوراخ قدامی) ← مجاورت مهره T<sub>10</sub>

۳- سوراخ آئورتیک (سوراخ خلفی) ← مجاورت مهره T<sub>12</sub>

چند نکته بالینی در مورد دیافراگم:

در تنگی نفس بیمار اگر به حالت نشسته باشد و بازوهایش بی حرکت باشد عمل تنفس راحتتر صورت می گیرد. چون در حالت نشسته دیافراگم در پائین ترین حد قرار گرفته و ماکزیمم کارایی را در تنفس دارد. از طرفی ثابت نمودن بازوها موجب بی حرکتی استخوان

کتف شده و در نتیجه عضلات دندانان ای قدامی و سینه ای بزرگ و کوچک روی دنده ها عمل کرده و آنها را بالا می کشند و از طریق افزایش فضای توراکس به عمل کمک می کنند.

### عضلات شکمی:

حفره شکمی قسمتی از تنه است که زیر عضله دیافراگم واقع شده است. حدود شکم در بالا (سطح تحتانی دیافراگم) در پایین (تنگه فوقانی لگن) در جلو (جدار قدامی شکم و عضلات قدامی) و در عقب (ستون مهره ها و عضلات پشتی حفره شکم) می باشد.

#### - عضلات جدار قدامی شکم:

عضلات جدار قدامی شکم به دو دسته قدامی که قرینه یکدیگر تقسیم می شوند.

#### عضله مایل خارجی شکم:

جهت الیاف این عضله به جلو، پایین و داخل است.

#### عضله مایل داخلی شکم:

جهت الیاف این عضله به جلو و بالا و داخل است.

#### عضله عرضی شکم:

این الیاف جهت عرض و رو به جلو دارند که با عضله دیافراگم پنجه در پنجه است.

#### عضله راست شکمی:

داخلی ترین عضله شکمی بوده که مسیر الیاف عضله بصورت طولی و عمودی است. این عضله توسط چند نوار لیفی عرضی (Intersection tendons) قطع می شود. این نوارها لیفی از جابجایی الیاف عضله جلوگیری می کنند.

#### اعمال مهم عضلات شکم:

۱- نگه داشتن و محافظت داخل حفره شکم، این عضلات یک جدار الاستیک فراهم آورده و احشاء شکمی را برخلاف نیروی جاذبه در جای خود نگه می دارند این عمل بوسیله توان و قدرت عضلات مایل بخصوص مایل داخلی انجام می شود.

۲- وقتی که عضلات مایل توسط عضلات شکمی کمک شوند، انقباض آنها موجب فشاری بر روی احشاء شکمی می شود.

۳- عضلات مایل خارجی بطور قابل توجهی در بازدم عمیق قسمت تحتانی توراکس را تحت فشار قرار داده و موجب اعمالی مثل سرفه کردن و عطسه کردن و فوت کردن می شوند.

۴- نقش حرکات تنه مانند خم کردن ستون فقرات و خم کردن طرفین.

۵- عامل چرخشی (Rotation) تنه بوسیله عضله مایل خارجی یک طرف به همراه انقباض عضله مایل داخلی طرف مقابل انجام می گیرد.

### عضلات پشت:

عضلاتی که از جداره توراکس به اندامهای فوقانی می‌رسد.

عضله دوزنقه ای (Trapezoid):

در ناحیه گردنی قرار دارد. الیاف فوقانی این عضله شانه‌ها را بالا می‌کشند، الیاف میانی استخوانهای کتف را به هم نزدیک می‌کنند. در مجموع الیاف آن حفره گلنویید کتف را به بالا چرخانده و این عمل برای فلکسیون کامل مفصل شانه و بالا آوردن دستها، بالای سر، لازم و ضروری است.

### عضله پشتی بزرگ:

این عضله از نظر بالینی بسیار ارزشمند است زیرا تنها عضله ای است که بین کمربند لگنی و کمربند شانه ای ارتباط برقرار می‌کند. انقباض این عضله به باز نمودن مفصل شانه نیز کمک می‌کند.

### عضلات متوازی الاضلاعی (بزرگ و کوچک)

اتصالات این عضلات روی مهره های تحتانی گردن و مهره های سینه ای است. علاوه به کنار داخلی استخوان کتف اتصال می‌یابند. این عضله نزدیک کننده هر استخوان کتف به یکدیگر است. عضله دوزنقه ای در اثر انقباض قدری حفره گلنویید را به بالا و داخل می‌گرداند در حالیکه عضلات متوازی الاضلاعی این حفره را به پائین می‌چرخانند.

### عضله بالا برنده کتف:

عضله کوچکی است که از زاویه فوقانی داخلی کتف به زائده عرضی مهره های گردنی کشیده می‌شود. عمل آن بالا بردن کتف و پائین آوردن مهره های گردنی است.

### دندانهای خلفی فوقانی و تحتانی Serratus Sup-post and Inf-post

این دو عضله از مهره های گردنی تحتانی و مهره های سینه ای مبدا گرفته و به دنده ها اتصال می‌یابند. دندانهای فوقانی به دنده های فوقانی و دندانهای تحتانی به دنده های تحتانی. این عضلات به مقدار کم، در عمل دم با بالا و خارج کشیدن دنده ها کمک می‌کنند.

### عضلات راست کننده ستون مهره ها: Erector spinea

این عضلات عمقی ترین عضلات ناحیه پشت هستند و بطور وظیفه آنها نگهداشتن ستون فقرات است.

## عضلات اندام فوقانی:

اندام فوقانی به پنج ناحیه تقسیم می شود:

۱- شانه shoulder

۲- بازو Brachial

۳- آرنج Elbow

۴- ساعد Forearm

۵- دست Manus

### منطقه شانه:

ارتباط بین تنه و اندام فوقانی را برقرار می کند و عناصر آن یک سر در توراکس و یک سر در شانه دارند.

۱- زیر بغل Axilla

۲- کتف Scapular

۳- سینه ای Pectoral

۴- دلتوئید Deltoid

### منطقه زیر بغلی:

اگر دست را در زیر بغل قرار دهیم حفره ای را لمس می کنیم که همان حفره زیر بغلی است.

### عضله سینه ای بزرگ:

مبدا این عضله ترقوه و جناغ است. عمل آن چرخاندن بازو و به داخل است که به بدن نزدیک می کند. این عضله در دم هم دخالت دارد.

### عضله زیر چنبری:

عضله کوچکی است که بین سطح تحتانی ترقوه و سطح فوقانی دنده اول به طور مایل کشیده شده است. عمل اصلی آن محافظت از عروق زیر ترقوه ای است.

### منطقه کتف:

شامل عضلاتی است که به کتف اتصال دارند.

### عضلات سطح قدامی:

۱- دندانه ای قدامی Serrata ant.

### عضله دندانان ای قدامی:

مبدا آن از سطح طرفی خارجی ۸ تا ۱۰ دنده اول می باشد. سپس الیاف آن از جلوی کتف عبور کرده و به حاشیه سطح قدامی کتف متصل می شود.

قوی ترین عضله ای است که به کتف متصل است و آنرا به جلو می کشد و با نگه داشتن آن این امکان را می دهد که عضلات دیگر روی کتف کار می کنند. علاوه بر آن حفره گلوئوئید را در حالت بالا بردن بیش از زاویه ۹۰ درجه به جهت خارج می چرخاند. این عضله در دم نیز شرکت دارد.

### عضله تحت کتفی:

از سطحی قدامی استخوان کتف مبدا گرفته و انتهای آن به برجستگی های کوچک استخوان بازو می دهد. در اثر انقباض این عضله مفصل شانه به داخل می چرخد.

### عضلات سطح خلفی کتف:

#### عضله فوق خاری:

این عضله از حفره فوق خارجی کتف مبدا گرفته و در انتها به قسمت برجستگی بزرگ استخوان بازو متصل می شود. عمل آن چرخش مفصل بازو به خارج Lat.Rot و شروع دور کردن بازو Abduction که ادامه این حرکت توسط دلتوئید انجام می گیرد.

#### منطقه دلتوئید:

این منطقه از یک عضله بزرگ و قوی به نام دلتوئید تشکیل شده است. مهمترین عمل آن دور کردن مفصل شانه است.

#### منطقه بازویی:

حد فوقانی آن مفصل شانه و حد تحتانی آن ۳ انگشت بالاتر از حفره آرنج است.

#### ناحیه قدامی بازو:

#### عضله دو سر بازویی Biceps brach:

مبدا این عضله دو قسمت است: یکی سر کوتاه و دیگری سردراز. سر کوتاه از زائده کوراکوئید(غرابی) و سر دراز از تکه فوق گلوئوئید کتف مبدا می گیرد.

عضله دو سر بازویی دو عمل مهم دارد: یک خم کردن Flexion آرنج و دیگر اینکه رادیوس را عمل برون گردانید Supination حول

اولنا می چرخاند. هنگامی که در مجرای بازو می کنیم این عضله بیشترین فعالیت را دارد.

## عضله بازویی:

عضله ای بزرگ و عمقی است که روی استخوان بازو وصل می شود. انتهای آن به استخوان زند زیرین (اولنا) وصل می شود. عمل آن در خم کردن آرنج بوده و در وضعیت آناتومیکیال فعالترین عضله خم کننده آرنج می باشد.

## عضله غرابی - بازویی:

عضله کوچک در طرف داخل بازو است و از زائده غرابی استخوان کتف مبدا می گیرد. عمل آن در نزدیک کردن و چرخش به داخل مفصل شانه و قدری در فلکسیون مفصل است.

## عضله سه سر بازویی:

این عضله دارای سه سر داخلی، خارجی و دراز است. سرهای داخلی و خارجی آن به سطح خلفی استخوان بازو، و سر دراز آن به زائده آرنجی استخوان اولنا متصل می گردد. عمل آن باز کردن مفصل آرنج است.

\* مطالعه آرنج، ساعد، دست و اندام تحتانی بصورت آزاد به خود دانشجویان واگذار می گردد.

## عضلات صورت:

تمامی عضلات سطحی صورت به چهار گروه تقسیم شده و عبارتند از:

۱- عضله پیشانی - پس سری

۲- عضلات اطراف چشم

۳- عضلات اطراف بینی

۴- عضلات اطراف دهان

## عضله پیشانی - پس سری:

جمعیه را در بالا پوشانده و تقریباً بالاتر از رستنگاه مو سر تا ابرو کشیده شده است. این عضله حرکت پوست پیشانی را به عهده داشته و چین های عرضی ایجاد می کند.

## عضلات اطراف چشم:

عضله مدور چشم - یک عضله حلقوی که اطراف کاسه چشم را می پوشاند. بطور ارادی و غیره ارادی باعث بستن پلک و ترشح اشک می شود.

### عضله چین دهنده ابرو:

عمل این عضله پایین و داخل کشیدن ابروها است.

### عضله پلکی:

عمل این عضله نگه داشتن پلک بالا است و در نتیجه باز نگه داشتن چشم است.

### عضلات اطراف بینی:

#### عضله بینی:

قسمت عرضی آن از فک فوقانی شروع شده و به خط میان پشت بینی می چسبند. قسمت دیگر بخش پره بینی است که از فک فوقانی

به غضروف پره بینی می چسبند. قسمت عرضی آن سوراخ های بینی را تنگ و قسمت پره ای آن این سوراخ ها را گشاد می کند.

#### عضله پایین آورنده تیغه بینی:

از فک فوقانی به قسمت پایین تیغه میانی بینی می چسبند.

### عضلات اطراف دهان:

شامل عضلات متعددی است که می توان به چند نوع اشاره کرد.

۱- بالا برنده لب بالا: از پایین لبه کاسه چشم به پوست لب بالا می چسبند.

۲- عضله گونه ای کوچک: از سطح خارجی استخوان گونه به پوست لب بالا می چسبند. لب را به بالا و خارج می کشد.

۳- عضله حلقوی دهان: فیبرهای این عضله بصورت یک حلقه دور اطراف دهان را گرفته و با تمام عضلات اطراف دهان مخلوط می

شوند.

۴- عضله خندان: عضله کوچکی است که موقع خندیدن باعث ایجاد گودی در ناحیه گونه می شود. این عضله در همه افراد وجود

ندارد.

۵- عضله چانه ای: از نوع عضلات کوچک است.

## دستگاه گردش خون (Cardiovascular system)

وظیفه دستگاه گردش خون رساندن اکسیژن و مواد مغذی به سلولهای بدن و تخلیه مواد زاید است. این دستگاه از دو جزء اصلی قلب و عروق خونی تشکیل شده است. قلب درون کیسه پریکارد (آبشامه) در قفسه سینه و عروق در اقصی نقاط بدن گسترده شده اند.

### پریکارد (آبشامه):

کیسه لیفی است که قلب و ریشه های عروق بزرگ را در بر گرفته، راس آن در بالا و در مجاورت قاعده قلب و عروق بزرگ قلب است و قاعده آن در مجاورت با راس قلب است. پریکارد شامل دو کیسه است که در داخل هم قرار گرفته اند. کیسه ای که خارج است و از یک لایه تشکیل شده پریکارد لیفی (فیبروزی) و کیسه ای که داخل است و از دو لایه تشکیل شده است پریکارد سروزی گفته می شود. بین دو لایه پریکارد سروزی حفره پریکارد است که در حالت عادی یک لایه از مایع سروزی بین دو لایه قرار دارد. این فضا موجب کاهش اصطکاک و تسهیل حرکات و ضربان مدام قلب می شود.

### قلب:

یک عضله توخالی - مخروطی شکل تخصص یافته می باشد که بطور مایل در پشت تنه جناغ و غضروفهای دنده ای واقع شده است نسبت به خط وسط ثلث آن در سمت راست و دو ثلث آن در سمت چپ است. قاعده آن متمایل به راست، بالا و عقب است و راس آن در پایین و متمایل به چپ و جلو است. وزن آن در مردان ۳۰۰ گرم و در زنان در حدود ۲۵۰ گرم است.

### راس قلب Apex of heart:

راس قلب محل تلاقی سطوح قلب و جزء بطن چپ است. جهت آن به سمت پایین و جلو و چپ می باشد از این رو با کنار قدامی ریه چپ مجاورت پیدا می کند. نوک قلب در فضای بین دنده ای پنجم طرف چپ واقع شده است.

### قاعده قلب Base of heart:

قاعده در بالا و عقب واقع شده است؛ قسمت بزرگتر آن توسط دهلیز چپ و قسمت کوچکتر آن توسط دهلیز راست ساخته می شود. قاعده قلب مجاورت نزدیک با عروق بزرگ دارد. چهار ورید ریوی به دهلیز چپ و دو ورید اجوف فوقانی و تحتانی به دهلیز راست باز می شوند.

### حفرات قلبی:

### دهلیز راست Right Atrium:



این حفره خون وریدی تمام قسمتهای بدن را دریافت می کند، دهلیز راست کنار راست و قسمتی از کنار فوقانی قلب و سطح قدامی و قسمتی از قاعده قلب را ایجاد می کند. دهلیز بطور عمودی وسعت یافته در بالا ورید اجوف فوقانی و در پایین ورید اجوف تحتانی را دریافت می کند.

خون از طریق دریچه سه لتی Tricuspid وارد بطن راست می شود. این دریچه یک طرفه بوده و فقط اجازه عبور خون از دهلیز به بطن را می دهد و از برگشتن خون به دهلیز جلوگیری می کند.

#### بطن راست Right ventricle :

بطن راست یک حفره هرمی شکل است که خون را از دهلیز راست دریافت می کند و از طریق تنه شریانی ریوی و سپس شریانهای ریوی راست و چپ جهت اکسیژن گیری به ریه ها می فرستند.

قسمت ورودی بطن به علت وجود خطوط عضلانی خشن بوده و قسمت خروجی صاف می باشد. قسمت داخلی بطن راست دارای دو سوراخ می باشد.

الف: سوراخ دهلیزی-بطن راست که توسط دریچه سه لتی محدود می شود.

ب: سوراخ شریان ریوی که بوسیله دریچه مخصوص که دارای سه لت نیمه هلالی است محافظت می گردد.

دیواره عضلانی بطن چپ سه برابر قوی تر از بطن راست است.

#### دهلیز چپ Left Atrium :

دهلیز چپ یک حفره مکعبی مشکل است که در عقب واقع شده است. این دهلیز کوچکتر از دهلیز راست است. دهلیز چپ خون غنی از اکسیژن را توسط چهار ورید ریوی دریافت کرده و از طریق سوراخ دهلیزی- بطنی چپ (میترال) آنرا به بطن چپ می فرستد.

#### بطن چپ Left ventricle:

این حفره از قلب خون اکسیژن دار را که از دهلیز چپ دریافت کرده از طریق شریان آئورت به تمام قسمتهای بدن پمپ می کند. بطن چپ در تشکیل راس قلب شرکت می کند.

در بطن چپ دو سوراخ دیده می شود یکی سوراخ دهلیزی- بطنی چپ که توسط دریچه میترال اشغال شده است و دیگری سوراخ آئورتیک که توسط دریچه آئورتیک (از سه حالت نیمه هلالی) اشغال می شود.

#### ساختمان قلب: Structure of the Heart

قلب از نظر ساختمانی از سه لایه تشکیل شده است:

## ساختمان قلب: Structure of the Heart

قلب ار نظر ساختمانى از سه لايه تشكيل شده است:

۱- اندوکارديوم

۲- ميوکارديوم

۳- اپيکارديوم

### ۱- اندوکارديوم Endocardium

اندوکارديوم لايه نازيکى است که سطح داخلى قلب را مي پوشانند و در محل سوراخ هاى دهليزى- بطنى و دريچه هاى قلبى را بوجود مي آورد. در زير اندوکارديوم بافت هدايتى قلبى قرار دارد. براى ايجاد دريچه لايه اندوکارديوم قلب روى خود منعطف شده و تبديل به دو لايه مي شود که بين اين دو لايه مقادير کمى بافت (فيبروزى) وجود دارد. اين بافت ليفى خود موجب افزايش استحکام دريچه هاى قلبى مي شود.

### ۲- ميوکارديوم Myocardium

ضخيم ترين لايه قلب است و همان عضله قلبى است که در ضخامت آن حلقه هاى ليفى وجود دارند. الياف عضلانى قلب را مي توان به سه دسته تقسيم نمود. الياف عضلانى دهليزها، الياف عضلانى بطن ها و الياف عضلانى تغيير شکل يافته که عمل هدايتى دارند. الياف عضلانى دهليزها با بطن ها هيچگونه ارتباط الكتريکى مستقيم ندارند و تنها ارتباط آنها از طريق سيستم هدايتى قلب است.

### ۳- اپيکارديوم Epicardium

اپيکارديوم همان لايه احشايى پريکارديوم سرروزى است که بطور انعطاف ناپذيرى به سطح خارجى عضله قلبى اتصال يافته و در محل انقباض عروق بزرگ روى آنها انعطاف پيدا کرده و آنها را نيز مي پوشاند.

## سيستم هدايتى قلب: The conductive system of the heart

اين سيستم از الياف عضلانى تغيير شکل يافته که جهت انتقال ايمپالس هاى قلبى تخصص يافته اند تشكيل شده است. قسمتهاى مختلف سيستم هدايتى عبارتند از:

۱- گره سينوسى دهليزى Sino atrial node

اين گره فرمانده و کنترل کننده بقيه سيستم هدايتى قلب است که Pacemaker قلب خوانده مي شود زيرا فرکانس آن از قسمتهاى ديگر بيشتر است (حدود ۷۰ بار در دقيقه).

این گره در نزدیکی محل ورود ورید اجوف فوقانی به دهلیز راست واقع شده است. ایمپالسه‌های این گره از دیواره های دهلیزها به طرف گره دهلیزی-بطنی AV سیر می کند.

#### ۲- گره دهلیزی-بطنی Atria-ventricular Node

از گره SA کوچکتر و در قسمت پایینی و عقب دیواره بین دهلیزی درست در بالای سوراخ سینوس کروناری واقع شده است.

#### ۳- دسته دهلیزی بطنی A-V Bundle

این دسته تنها محل ارتباط عضلانی دهلیزها با بطن ها است. این الیاف از گره A-V شروع شده و بالای سپتوم قلب (دیواره بین بطنی) به دو شاخه تقسیم می شوند.

#### ۴- شاخه راست The Right branch

از دسته AV به طرف پایین و در کنار راست سپتوم عبور می کند. در دیواره قدامی بطن راست این الیاف تقسیم شده و الیاف پورکنژ را به وجود می آورند.

#### ۵- شاخه چپ The left branch

مشابه شاخه راست ولی سمت چپ واقع می شود.

#### ۶- الیاف پورکنژ

این الیاف یک شبکه زیر اندوکارد ایجاد می کنند و وظیفه آن انتقال ایمپالس به عضله بطنی است.

#### تغذیه خونی قلب:

قلب توسط دو شریان کروناری که از آئورتای صعودی جدا می شود تغذیه می گردد. این دو شریان در ابتدا مسیر خود در داخل شیار سینوسی کروناری قرار می گیرند.

#### شریان کروناری راست:

از شریان چپ کوچکتر بوده و از سینوس آئورتیک قدامی منشاء می گیرد. این شریان به شاخه‌ها و دسته‌ای بزرگ و کوچک تقسیم می‌شوند که عبارتند از: دهلیز راست و بطن ها، قسمت خلفی سپتوم بین بطنی و تمام سیستم هدایتی قلب بجز قسمتی از شاخه چپ باندل Av.

## شریان کروناری چپ:

مناطق که این شریان تغذیه عبارتند از: دهلیز چپ؛ قسمت اعظم بطن چپ و قسمت کوچکی از بطن راست، قسمت قدامی سپتوم، قسمتی از شاخه چپ دسته الیاف باندل Av.

وریدهای قلب: The veins of the heart

اکثر وریدهای قلبی به سینوس کروناری تخلیه شده و از طریق این سینوس به دهلیز راست ریخته می شوند؛ تعداد کمی از وریدهای قلبی خون را مستقیماً به دهلیز راست می ریزند. سینوس کروناری بزرگترین ورید قلبی است.

## نکات بالینی در مورد قلب:

- ۱- تعداد وریدهای ریز قلبی در سمت چپ کمتر است لذا سگته های نیمه چپ قلب بیشتر است.
  - ۲- صدای اول قلب مربوط به بسته شدن دریچه های دهلیزی- بطنی و صدای دوم مربوط به بسته شدن دریچه های نیمه هلالی است.
  - ۳- تنگ شدن دریچه به علت چسبندگی لتها به یکدیگر را استنوز گویند.
  - ۴- گشاد شدن سوراخ دریچه ها باعث می شود که خون از بطن ها به دهلیزها برگردد.
  - ۵- شایعترین بیماری اکتسابی قلبی تب رماتیسمی است که باعث عارضه تنگی درجه میترال یا آئورت می گردد.
  - ۶- استنوز شریان ریوی از شایعترین نارسائی های مادر زادی است.
  - ۷- نقص در سیستم هدایتی قلب منجر به آریتمی قلب می گردد.
  - ۸- عالی رغم وجود آناستوموزها در شریانهای کروناری (بهم وصل شدن)، سگته های قلبی در اثر انسداد شریانهای کروناری شایع است.
  - ۹- انسداد ناقص شریانهای کروناری منجر به کم خونی عضله قلب، درد قلب و حتی سگته می گردد. از علائم آن درد در بازو و ساعد چپ است.
  - ۱۰- افزایش غیر طبیعی ضربان قلب را تاکی کاردی Tachycardia و کاهش غیر طبیعی ضربان قلب را برادی کاردیا Bradycardia و نامنظم شدن ضربان را Arythmia گویند.
- و غیره .....

## عروق Vessels:

عروق مجاری هستند که در آنها خون جریان دارد این مجاری شامل شریانها، وریدهای و مویرگها می باشد. ساختمان شریانها و وریدها با یکدیگر تفاوت اساسی دارد.

### شریانها:

خون با فشار بالا در آنها جریان دارد. جدار شریانها قطورتر بوده و بافت عضلانی و الیاف الاستیک بیشتر دارند.

### وریدها:

خون با سرعت و فشار کم در جریان است. وریدها مجاری ذخیره کننده خون در بدن هستند (بیش از نیمی از حجم خون درون وریدها ذخیره می شود). جدار وریدها نازکتر و بافت عضلات کمتر است.

## عروق به قسمتهای زیر تقسیم می شوند:

۱- عروق خونی قفسه سینه

۲- عروق خونی شکم

۳- عروق خونی اندام فوقانی

۴- عروق خونی اندام تحتانی

۵- عروق خونی سرو گردن

## عروق قفسه سینه:

عروق توراکس شامل شریانها و وریدها می باشد.

### شریانهای مهم:

آئورتا Aorta

تنه شریان ریوی Pulmonary trunk

### وریدهای مهم:

ورید اجوف فوقانی Vena cava sup.

ورید اجوف تحتانی Vena cava inf.

ورید آزیگوس Azygos vein

## آئورتا:

آئورت بزرگترین شریان بدن است که خون غنی از اکسیژن را از بطن چپ دریافت کرده و از طریق گردش سیستمیک به تمام قسمتهای بدن می‌رساند.

آئورت به سه قسمت تقسیم می‌شود:

۱- آئورتای صعودی

۲- قوس آئورتا

۳- آئورتای نزولی

## آئورتای صعودی:

این قسمت از آئورت از انتهای فوقانی بطن چپ مبدا گرفته طول آن در حدود ۵ سانتیمتر و پرده پریکارد آنرا در بر می‌گیرد. شروع آن در پشت نیمه چپ جناغ در کنار تحتانی غضروف دنده ای سوم می‌باشد. مسیر آن بالا و جلو به طرف راست می‌باشد. شاخه‌های آئورتای صعودی: شریانهای کروناری راست و چپ.

## قوس آئورت:

آئورتای صعودی پس از عبور از پرده پریکارد در پشت دسته جناغ در نزدیکی غضروف دنده دوم راست، قوس آئورتا را ایجاد می‌کند.

## شاخه‌های منشعب شونده از قوس آئورت عبارتند از:

۱- شریان براکیوسفالیک (بازویی-سری): شریان قطوری است که در حوالی پشت دسته جناغ از قوس آئورت جدا شده است. این شریان در جلو با ورید بازویی-سری چپ و در عقب با نای مجاورت دارد.

۲- شریان کاروتیدمشرک چپ: پس از جدا شدن از قوس آئورتا به طرف بالا و خارج می‌رود و وارد ناحیه گردن می‌گردد.

۳- شریان زیر ترقوه ای چپ: این شریان در پشت شریان کاروتید مشترک چپ از قوس آئورتا جدا شده و طرف قاعده گردن می‌رود.

## آئورتای نزولی:

قسمتی از آئورت نزولی در ناحیه سینه و قسمتی در ناحیه شکم است از این رو به دو شریان آئورتای توراسیک و ادامه آن را در شکم به آئورتای ابدومینال (Abdominal) تقسیم می‌شود.

## آنورتای توراسیک:

این شریان ادامه قوس آنورتا در فضای مدیاستین خلفی (فضای خلفی بین دو ریه) است. شروع آن از سمت چپ کنار تحتانی تنه چهارمین مهره سینه است و مسیر آن به طرف پائین و متمایل به راست می باشد. انتهای آن در مجاورت مهره دوازدهم سینه ای در محلی است که شریان، دیافراگم را سوراخ کرده تا وارد حفره شکمی شود.

### از آنورتای سینه‌ای هفت دسته اصلی جدا می شوند که عبارت است از:

- ۱- شاخه بین دنده ای خلفی برای فضای سوم تا یازدهم بین دنده ای خلفی
- ۲- شریان زیر دنده ای
- ۳- شریانهای برونش
- ۴- شاخه های ازوفازئال که ثلث میانی مری را تغذیه می کند.
- ۵- شاخه های پریکاردی که به سطح خلفی پریکارد وارد می شود.
- ۶- شاخه‌های مدیاستینال برای غده‌های لنفاوی و بافت هم بند سست دیواره خلفی مدیاستین.
- ۷- شریان فرینک فوقانی.

## تنه شریان ریوی: Pulmonary trunks

این شریان محتوی خون بدون اکسیژن است و خون را برای تصفیه به ریه ها می آورد طول آن ۵ سانتیمتر از قسمت فوقانی بطن راست شروع شده و تا زیر قوس آنورتا ادامه می یابد. در این قسمت شریان به دو شاخه راست و چپ تقسیم می شود.

شریان ریوی راست:

طول آن از شریان ریوی چپ بیشتر و در حدود ۵ سانتیمتر است. در طول مسیر خود در جلو با آنورتاهای صعودی و ورید اجوف فوقانی و در عقب با محل دو شاخه شدن نای و برونش راست مجاورت دارد. قبل از ورود به ناف ریه به دو شاخه فوقانی و تحتانی تقسیم می‌شود. شاخه فوقانی به لوب فوقانی و شاخه تحتانی به لوبهای و تحتانی ریه راست خون می رساند.

شریان ریوی چپ:

طول آن در حدود ۳ سانتیمتر است. از جلو و سپس بالای برونش چپ عبور می کند در بالای دهلیز چپ و در زیر قوس آنورتا به مسیر خود ادامه می دهد و پس از عبور از ناف ریه چپ به دو شاخه فوقانی و تحتانی تقسیم می شود.

## وریدهای قفسه سینه:

### ورید اجوف فوقانی:

این ورید، خون وریدی نیمه فوقانی بدن و سرو گردن را به دهلیز راست بر می گرداند. از یکی شدن دو ورید براکیوسفالیک راست و چپ در پشت کنار تحتانی اولین غضروف دنده ای راست نزدیک استخوان جناغ تشکیل می شود. هر ورید براکیوسفالیک در پشت مفصل استرنوکلایکولر (جناغ- کتفی) سمت خود از ترکیب وریدهای ژوگولار داخلی و ساب کلایون تشکیل می گردد. بنابراین در مجموع خون اندام فوقانی و سرو گردن و توراکس و فضاهاى بین دنده ای به ورید اجوف فوقانی ریخته می شود. طول ورید ۷ cm و قطر آن ۱/۳cm است. این ورید پس از تشکیل، پریکاردیوم را سوراخ کرده در حدود غضروف دنده ای سوم وارد دهلیز راست می شود. این ورید دریچه ندارد (خون به جاذبه به پایین می آید).

### ورید اجوف تحتانی:

این ورید خون اندام تحتانی و حفره شکمی را به قلب بر می گرداند و از اجتماع وریدهای ایلیاک مشترک راست و چپ ایجاد می گردد. در طرف راست ستون فقرات بالا می آید و سپس از سوراخ کردن پرده دیافراگم در حدود مهره هشتم سینه ای وارد قسمت تحتانی دهلیز راست می گردد. در محل تخلیه به قلب یک دریچه نیمه هلالی به نام دریچه استاشی می باشد.

### ورید آزیگوس:

این ورید خون جدار توراکس و ناحیه فوق کمری را بر می گرداند و دو ورید اجوف فوقانی و تحتانی را به هم ارتباط می دهد. این ورید در قسمت فوقانی دیواره شکم و در مدیاسیتن خلفی سیر می کند.

### وریدهای بین دنده ای خلفی:

- ۱- خون اولین ورید بین دنده ای در دو طرف به ورید براکیوسفالیک مربوط می ریزد.
- ۲- خون دومین و سومین و چهارمین فضای بین دنده ای در طرف راست به قوس آزیگوس و در طرف چپ پس از تشکیل ورید بین دنده ای فوقانی به ورید براکیوسفالیک چپ تخلیه می شود.
- ۳- خون پنجمین تا یازدهمین فضای بین دنده ای در طرف راست به ورید آزیگوس می ریزد. همچنین خون ورید ساب کوستال راست به این ورید تخلیه می شود.
- ۴- خون وریدهای بین دنده ای پنجم تا نهم در طرف چپ به ورید همی آزیگوس فرعی (قرینه قسمت فوقانی ورید آزیگوس در سمت چپ) و از فضای نهم تا یازدهم به ورید همی آزیگوس (قرینه نیمه تحتانی ورید آزیگوس در چپ) می ریزند.



عروق شکم:

### الف- شریانهای سطحی

شریانهای سطحی به سه قسمت تقسیم می شوند:

- ۱- شریانهای پوستی قدامی که از شاخه هایی از شراین اپی گاستریک تحتانی هستند.
  - ۲- شریانهای پوستی خارجی، شاخه هایی از شریانهای بین دنده ای خلفی
  - ۳- سه شریان سطحی که شاخه هایی از شریان رانی بوده و پوست قسمت تحتانی شکم را تغذیه می کنند.
- این سه شریان عبارتند از:

الف- شریان اپی گاستریک سطحی که به بالا و داخل آمده و ناحیه ناف را تغذیه می کند.

ب- شریان پودندال سطحی خارجی که تغذیه ناحیه تحتانی شکم را بعهده دارد.

ج- شریان سیرکومفلکس ایلیاک سطحی که به خارج آمده و تغذیه پوست شکم و ران را به عهده دارد.

### ب- وریدهای سطحی

وریدهای سطحی همراه با شریانهای سطحی این منطقه می باشند. وریدهای اینگونهینال سطحی به ورید صافنوس بزرگ تخلیه میشوند.

### آئورت شکمی:

شروع آن از زیر مهره ۱۲ سینه ای است و انتهای آن در مجاورت مهره چهارم کمری است. در این قسمت آئورت شکمی به دو شاخه انتهایی تقسیم می شود که به آنها شریانهای ایلیاک مشترک چپ و راست می گویند.

### شاخه های جانبی آئورت شکمی:

به دو دسته تقسیم می شوند:

- ۱- شاخه های زوج
- ۲- شاخه های فرد

### شاخه های فرد:

۱- تنه سیلیاک: در ناحیه شکم جدا می شود و از سه شریان: شریان طحالی، شریان معدی چپ و شریان کبدی تشکیل شده است.

۲- شریان مزانتریک فوقانی: جلوه مهره اول کمری است قسمتهایی از معده، دوازدهه، روده کوچک قسمتی از روده بزرگ را خونرسانی می کند.

۳- شریان مزانتریک تحتانی: بقیه روده بزرگ و ثلث فوقانی رکتوم را خونرسانی می کند.

## شاخه های زوج

- ۱- یک جفت شریان فرنیك تحتانی که در سطح تحتانی دیافراگم بخش می شوند.
- ۲- شریان کلیوی: شریانهای نسبتاً قطوری که خون را جهت تصفیه به کلیه می برند.
- ۳- شریان فوق کلیوی
- ۴- شریان های گنادال (غدد جنسی)
- ۵- چهار جفت شریان کمری

## شریان های اندام فوقانی:

### الف) شریان زیر بغلی:

این شریان ادامه شریان زیر ترقوه ای است که از روی اولین دنده عبور می کند و از کناره خارجی دنده اول به بعد به نام شریان آگزیلاری خوانده می شود.

### ب) شریان منطقه بازو:

منطقه بازو توسط ادامه شریان آگزیلاری که شریان بازویی (براکیال) نامیده می شود تغذیه می گردد. این شریان پس از عبور از حفره آرنجی به دو شاخه شریان های رادیال و اولنار تقسیم می شود.

### ج) شریان های ساعد:

شریان اولنار و رادیال

## وریدهای اندام فوقانی:

### الف) وریدهای سطحی اندام فوقانی

#### ۱- ورید بازلیک:

از شبکه وریدی پشت دست شروع شده در ناحیه قدامی داخلی ساعد به بالا صعود می کند.

#### ۲- ورید سفالیک:

از ورید بازلیک طولانی تر است در کنار خارجی ساعد به بالا می رود.

#### ۳- ورید میانی ساعد:

از یکی شدن وریدها سطحی کف دست بوجود می آید.

## شریان های گردن:

این شریانها شاخه هایی از شریانهای کاروتید خارجی و زیر ترقوه ای است.

## شریان کاروتید خارجی:

این شریان در کنار فوقانی تیروئید از تقسیم کاروتید مشترک بوجود می آید.

شاخه های منشعب شده از آن عبارتند از:

۱- شریان تیروئید فوقانی : غدد تیروئید

۲- شریان حلقی صعودی: حلقی گوشه تحتانی، پرده مغزی، لوزه ای.

۳- شریان زبانی: شریان اصلی خون دهنده زبان و کف دهان مثل : پشتی زبانی، فوق لامی

۴- شریان صورتی مثل: زیر چانه ای، غده ای، کامی بالا رو و شریان لوزه ای.

۵- شریان پس سری شامل : شاخه های ماستوئیدی، پرده مغزی و گوش.

۶- شریان خلفی گوش

۷- شاخه های انتهایی شریان کاروتید خارجی مثل: گیجگاهی سطحی و فک فوقانی.

۸- شریان فکی: بینی، کام، چشم (محل عبور شریان)، مننژ

## شریان کاروتید داخلی:

این شریان شاخه دیگر کاروتید مشترک است که قسمت عمده ای از مغز و چشم و پیشانی را خون می دهد. این شریان بطور عمودی

بالا می رود و تا قاعده جمجمه می رسد.

کاروتید داخلی شامل بخش های گردنی و خاره ای و غاری و مغزی است.

## وریدهای ناحیه گردن و سر:

ورید ژوگولار قدامی

ورید ژوگولار خارجی

## دستگاه تنفس Respiratory system

این دستگاه، وظیفه تبادل گازها را با خون بعهدده دارد، قسمت اصلی این دستگاه دو عضو هرمی شکل به نام ریه های می باشد. بقیه قسمت‌های مربوط به راههای هدایت هوای است.

اعضای سیستم تنفسی عبارتند از:

Nasal cavities حفرات بینی

Pharynx حلق

Larynx حنجره

Trachea نای

Bronchus برونش

Lungs ریه ها

**حفرات بینی:**

بینی از دو حفره که توسط دیواره ای به نام سپتوم از هم جدا می شوند، تشکیل شده است. بینی شامل یک اسکلت غضروفی استخوانی است که بین پوست و مخاط قرار دارد. سطح خارجی بینی توسط پوست صورت و سطح داخلی توسط مخاط پوشیده شده است. قسمت اعظم این مخاط، مخاط تنفسی است که عروق خونی فراوان دارد. در قسمت سقف بینی مخاط زرد رنگ بویایی وجود دارد که شامل نرونهای بویایی می باشد. علاوه بر آن از دیواره های طرفی بینی زوائد استخوانی نازکی به داخل بینی به نام شاخک برآمده می شود که روی این زوائد استخوانی بوسيله مخاط بینی پوشیده شده و باعث افزایش سطحی مخاط بینی می شوند. تنفس از طریق بینی سه مزیت دارد:

۱- هوای تنفسی از طریق مخاط بینی گرم می شود.

۲- هوای تنفسی در اثر ترشحات مخاط بینی مرطوب می شود.

۳- ذرات خارجی را جذب نموده و مانع از عبور آنها می شوند.

علاوه بر آن مخاط بویایی مانع تنفس گازهای سمی می شود. سوراخهای بینی در عقب به حلق باز می شوند.

**غضروفهای بینی:**

غضروفهای مهم بینی عبارتند از: دو جفت غضروف زوج و یک غضروف فرد که به توضیح مختصر آن می پردازیم:

۱- غضروفهای طرفی یا Lateral cartilage (دوتا)

۲- غضروف پایه بینی که بصورت حلقه سوراخ بینی را در بر می گیرد Later cartilage (دوتا)

۳- غضروف دیواره بینی یا غضروف سپتال (فرد)

### استخوانها بینی:

استخوانهای تشکیل دهنده بینی شامل:

۱- استخوانهای نازال یا استخوان بینی

۲- استخوان اسموئید Ethmoid که در استخوان سپتوم بینی و هم در تشکیل جدار طرفی بینی و هم در تشکیل سقف بینی شرکت دارد. در تیغه بینی دو استخوان و یک غضروف شرکت دارد.

الف) تیغه عمودی استخوانی اسموئید،

ب) در زیر تیغه عمودی استخوان پرویزنی استخوان Vomer یا تیغه بینی قرار دارد.

ج) در جلو غضروف تیغه بینی.

### مخاط بینی دو نوع است:

۱- مخاط قرمز رنگ به نام مخاط تنفسی که به خاطر عروق فراوان قرمز رنگ است و غدد ترشحاتی دارد که ۳ عامل آن قبلاً گفته شد.

۲- مخاط زرد رنگ بینی ساختمان عصبی داشته و الیاف نوروں های آن از تیغه غربالی به پیاز بویایی و از آنجا به مغز می روند.

در اثر شکستن تیغه غربالی حس بویایی دچار اختلال می شود که به آن Anosmia گفته می شود. در عقب بینی سوراخهایی وجود دارد که به حلق باز می شوند، به سوراخهای قدامی بینی Nostril و به سوراخهای خلفی بینی Choana گویند.

### حلق (Pharynx)

حلق یک لوله عضلانی ناقص است که از قاعده جمجمه شروع می شود و به قاعده گردن در محازات مهره شش گردنی ختم می شود.

حلق در جلو از بالا به پایین با سوراخهای خلفی بینی، دهان (حلقوم) و حنجره مجاورت دارد و از این نظر به ۳ قسمت تقسیم می شود.

۱- حلقی بینی Naso pharynx

۲- حلق دهانی Oro pharynx

۳- حلق حنجره ای Laryngo pharynx

در حلق بینی سوراخ لوله شنوایی قرار دارد که حلق را با صندوق صماخ یا گوش میانی مرتبط می کند و از این طریق تعادل هوای صندوق صماخ در دو طرف پرده صماخ انجام می شود. حلق در عقب با ستون مهره ها مجاورت دارد. در ساختمان حلق عضلات تنگ کننده حلقی constrictor، شرکت دارند. داخل حلق توسط مخاط پوشیده شده است، حلق هم مربوط به دستگاه تنفس و هم مربوط به سیستم گوارش می باشد.

تنگ ترین قسمت حلق، حلق حنجره ای است، اگر سوراخهای طرفی حلق بینی که مربوط به لوله شنوایی هستند مسدود شود به علت اختلال در هوای صندوق صماخ موجب کوری deafness می شود.

### حنجره (Larynx)

حنجره ساختمانی است از تعدادی غضروف و الیاف لیفی و عضله تشکیل شده، تعداد غضروفهای حنجره ۹ تا می باشد. (سه زوج و یک فرد) مهمترین آنها عبارتند از:

۱- غضروف تیروئید Thyroid cartilage

۲- غضروف اپیگلوت Epiglottic cartilage

۳- غضروف های هرمی Arytenoid cartilage

۴- غضروف انگشتری Cricoid cartilage

حنجره از محازات مهره<sup>۴</sup> شروع می شود و در حدود ۶ سانتیمتر تمام می شود، ارتفاع آن ۴/۵ سانتیمتر است. از جلو با عضلات گردن، از عقب با حلق حنجره ای و از طرفین با عروق ناحیه گردن و غده تیروئید در تماس است، حنجره محلی است برای عبور هوای تنفسی و وظیفه دیگر آن تولید صدا است.

در ساختمان حنجره غضروف ها به صورت ۳ زوج و سه فرد قرار گرفته اند که جمعاً ۹ غضروف می شود.

بزرگترین غضروفها، غضروف تیروئید است که یک برجستگی در جلوی گردن انسان ایجاد می کند که به آن سیب آدم گویند.

### - غضروف تیروئید:

این غضروف از دو ورقه تشکیل شده که مانند کتاب باز می باشد. در مردها زاویه این غضروف ۹۰ درجه و در زنها کمی بیشتر است.

### - غضروف انگشتری:

غضروفی است مانند یک انگشتری که نگین آن در عقب حلقه آن در جلو قرار می گیرد. در روی این نگین دو غضروف هرمی وجود دارد که با نگین مفصل شده اند و این مفصل از نوع مفاصل حقیقی است و حرکت آن اهمیت دارد، حد تحتانی حنجره غضروف انگشتری می باشد که به اولین حلقه نای وصل می شود.

شروع نای از زیر غضروف انگشتری است. غضروف تیروئید و غضروف انگشتری هر دو تا فرد می باشند.

### - غضروف اپی گلوت:

یک غضروف فرد، شبیه راکت تنیس می باشد که یک دسته و یک تنه دارد، تنه در پشت غضروف تیروئید قرار دارد و کار آن بستن حنجره به هنگام بلع است. دسته در زاویه دو سطحی غضروف تیروئید قرار دارد. در واقع محل غضروف اپی گلوت در پشت تیروئید است.

#### - غضروف هرمی:

روی نگین غضروف انگشتی قرار می گیرد و با آن مفصل می شود و می توان حرکت کند. هنگام سخن گفتن عضلات حنجره منقبض می شوند، غضروفهای هرمی می چرخند و طنابهای صوتی به هم نزدیک شده و صدا تولید می شود. مفاصل بین غضروفهای هرمی و غضروف انگشتی را مفاصل هرمی انگشتی Joint Crico-Arytenoid گویند. این مفاصل حقیقی و حرکت این مفاصل در تنگ و گشاد کردن حنجره اهمیت دارد.

#### طنابهای صوتی Vocal cord

دو طناب در طرفین و داخل حنجره هستند که از غضروف هرمی و سطحی خلفی غضروف تیروئید کشیده شده اند. حرکت این طنابهای صوتی و دور یا نزدیک شدن این طنابها بوسیله غضروفهای هرمی انجام می گیرد. در جلو غضروف انگشتی و اولین حلقه های نای غده تیروئید وجود دارد.

#### نای Trachea :

نای یک لوله غضروفی و الاستیک است که طول آن در حدود ۱۲-۱۰ سانتی متر قطر خارجی آن در مردان ۲ سانتی متر و در زنان ۱/۵ سانتی متر است. ساختمان آن از ۱۵-۲۰ حلقه غضروفی ناقص c شکل تشکیل شده که دهانه این غضروف ها به عقب باز است، اما این دهانه باز توسط الیاف الاستیک عضلانی Trachalis بسته می شود.

از آنجا که نای در عقب با مری مجاورت دارد وجود غشاء فیبروالاستیک در سطح خلفی نای اجازه اتساع به مری در هنگام عبور مواد غذایی را می دهد. داخل نای بوسیله مخاط اپی تلیوم منشوری مزه دار که غنی از غدد ترشح کننده مذکور می باشد، پوشیده شده است.

شروع نای از زیر غضرف انگشتی حنجره در موازات مهره ششم گردنی و انتهای آن در موازات چهاردهمین مهره سینه ای (در پشت زاویه جناغی)، در محل شاخه شدن آن است. در وضعیت ایستاده انتهای نای و محل دو شاخه شدن آن کمی پایین تر و در موازات مهره پنجم سینه ای واقع می شود. نای دارای دو قسمت گردنی و سینه ای است.

ریه ها:

ریه ها اعضا اصلی دستگاه تنفسی هستند، در قفسه سینه واقع شده و توسط فضای مدیاستین و محتویات آن از همه جدا می شوند. وزن ریه راست ۵۰ گرم از ریه چپ بیشتر است. وزن ریه راست حدود ۶۲۵ گرم است. رنگ ریه نوزاد قبل از تولد قرمز تیره و در اشخاص سالمند به علت رسوب مواد کربن دار به رنگ خاکستری مایل به سبز می باشد. ریه راست از ریه چپ حجیم تر و کوتاهتر است

### درخت برونشی (نایچه ای):

نای در نزدیکی زاویه جناغی به دو نایچه اصلی تقسیم می گردد. برونش یا نایچه راست کوتاهتر ولی پهن تر و حجیم تر است (طول آن در حدود ۲/۵ سانتیمتر است) و در امتداد نای قرار دارد. نایچه چپ باریکتر و درازتر و نسبت به نای مایلتر واقع شده است و طول آن حدود ۵ سانتیمتر است. هر نایچه در داخل ریه به برونش لوبی تقسیم می شود. برونشهای لوبی به برونش های سگمنتال تقسیم می شود. این برونش ها نیز به شاخه های کوچکتری به نام برونشلولهای انتهایی تقسیم می شود. برونشلولهای انتهایی نیز دوباره به شاخه های ریزتری به نام برونشلولهای تنفسی تقسیم می گردند. هر برونشلول تنفسی به قسمت کوچکی از بافت ریه که واحد ریوی نامیده می شود هوا می رساند.

### هر واحد ریوی شامل:

- ۱- یک برونشلول تنفسی
- ۲- مجاری آلوئولار
- ۳- آتریم (دهلیز)
- ۴- کیسه های هوایی
- ۵- آلوئول ریوی

### چند نکته بالینی:

- ۱- در رادیوگرافی، نای بصورت یک سایه نیمه شفاف (بعلت وجود هوا در آن) در جلوی مهره های گردنی و سینه ای دیده می شود.
- ۲- در حالت عادی نای در بریدگی فوق جناغی قابل لمس است. هرگونه تغییر مکان نای به راست یا چپ نشانه تغییر محل و جابجایی فضای مدیاستن است.
- ۳- ترشحات موکوس نای ذرات خارجی را که وارد حنجره شده اند را به تله انداخته و همراه با سرفه ذرات به بیرون رانده شده و از وارد شدن آنها به ریه ها جلوگیری می شود.
- ۴- ترشحات سروزی نای هوای تنفسی را مرطوب می کند.



۵- از آنجائیکه حلقه های فوقانی نای مجاورت با غده تیروئید دارد. تومورهای غده تیروئید یا بزرگ شدن غیر عادی قوس آئورت منجر به تحت فشار گرفتن حنجره و انسداد نسبی نای می شود که علائم آن بصورت خشن شدن صدا و سرفه های غیرعادی و تحریکی بروز می کند.

۶- تراکتوستومی عبارت است از برش و سوراخ نمودن نای در زیر غضروف انگشتی و قرار دادن یک لوله در داخل نای و رساندن هوای تنفسی به بیمار از طریق این عمل از نظر فیزیولوژی و بازده تنفسی اهمیت دارد.

در موارد زیر تراکتوستومی انجام می گیرد:

الف- انسداد مجاری هوایی فوقانی به هر دلیل،

ب- ناتوانی بیمار در انجام عمل تنفس و تهویه ریوی بخصوص پس از اعمال جراحی،

ج- در مواردی که به دلیل صدمه رسیدن به مراکز فوقانی تنفسی (ضایعات مغزی) بیمار قادر به تنفس ارادی نباشد.

## «دستگاه گوارش»

دستگاه گوارش یا دستگاه ها وظیفه هضم و جذب مواد غذایی را برعهده دارد این سیستم از یک لوله طویل و دو غده ضمیمه (کبد و لوزالمعده) تشکیل شده است.

انتهای لوله گوارش دهان و انتهای آن سوراخ مقعد Anus می باشد.

### اعضای سیستم گوارش عبارتند از:

۱- دهان Mouth

۲- حلق Pharynx

۳- مری Oesophagus

۴- معده Stomach

۵- روده کوچک Small intestine

۶- روده بزرگ Large intestine

۷- کبد Liver

۸- غده پانکراس Pancreas

اولین قسمت سیستم گوارش دهان است که در آن دندان، زبان و ترشحات بزاق وجود دارد.

### زبان Tongue

یک بافت عضلانی است و توسط مخاط پوشیده می شود. ریشه زبان از عقب به استخوان لامی چسبیده و قسمتی از زبان که بی حرکت است قاعده زبان نامیده می شود. قسمت دیگر زبان که حرکت دارد تنه زبان Body نامیده می شود. قسمت جلوتنه زبان را نوک زبان یا apex می گویند. سطحی تحتانی زبان در خط وسط دارای یک چین مخاطی است به نام بند یا مهار زبان که در طرفین این چین دو چین مخاطی دیگر که حاوی عروق زیر زبانی هستند به نام چینهای زیر زبانی واقع شده اند.

سطح فوقانی زبان حاوی جوانه های چشایی است. در یک سوم قدامی جوانه های جامی شکل واقع شده اند. بین یک سوم خلفی و دو سوم قدامی سطح فوقانی زبان، شیلیاری به نام شیار انتهایی وجود دارد. تغذیه خونی زبان بوسیله شریان لینگوال از شاخه های مهم شریان کاروتید خارجی است از این رو زبان عضوی بسیار پر خون می باشد و خونریزی های آن شدید است. علت سرخی آن به واسطه پر خونی آن می باشد.

### دندان Tooth Dent

تعداد دندانهای دائمی ۳۲ عدد است که در دو فک ۱۶ عدد دندان وجود دارد. تعداد دندانها در هر نیمه فک ۸ عدد است.

## دندان پیشین:

عمل قطعه قطعه نمودن غذا را انجام می دهد. در هر نیمه فک ۲ تا دندان پیشین وجود دارد.

## دندان نیش:

در هر دو نیمه فک ۱ عدد وجود دارد.

## دندان آسیای کوچک:

در هر نیمه فک ۲ عدد وجود دارد.

## دندان آسیای بزرگ:

در هر نیمه ۳ عدد وجود دارد که سومی را دندان عقل یا Wisdom گویند. دندانها علاوه بر این در سوراخ کردن، له کردن و بریدن مواد غذایی نیز نقش دارند.

در شکل صورت و همچنین در سخن گفتن نیز نقش مهمی را ایفا می کنند. هر دندان شامل ریشه و تاج و مجرای مرکزی موسوم به پالپ دندان می باشد. از سوراخ پالپ عروق و اعصاب دندان به آن وارد می شود. جنس اصلی دندان از ساروج (عاج) Dentin است. دندان توسط سیمان Cement به جداره های حفرات دندان می چسبند. بافت صورتی رنگ اطراف دندانها لثه Gingivae خوانده می شود.

## غدد بزاقی Salivary glands

سه غده بزاقی در مجاورت لوله گوارش وجود دارد.

۱- بناگوش parotid

۲- زیر زبانی sub-lingual

۳- تحت فکی sub-mandibular

ترشحات این غدد تحت تاثیر اعصاب پاراسماتیک انجام می گیرد. این ترشحات علاوه بر ضدعفونی کردن غذا (لیزوزیم)، هضم بعضی از مواد غذایی و ترشح کلسیم به داخل دهان، خنثی کردن اثر کیموس معده در اثر استفراغ، باعث تحریک جوانه های چشایی از طریق مرطوب کردن غذا می شوند و همچنین غذا را بصورت گلوله در می آورند.

بزرگترین غده بزاقی غده پاروتید است. که در جلوی سوراخ گوش خارجی و در ناحیه بنا گوش واقع شده است. مجرای غده در مجاورت دندان آسیای دوم فک بالا باز می شود. غدد تحت فکی در حفره تحت فکی و مجاورت سطح تحتانی زبان واقع شده است.

## مری (سرخ نای) Oesophagus

طول مری در حدود ۲۵cm می باشد. شروع آن از زیر حلق در مجاورت ششمین مهره گردن و انتهای آن در مجاورت مهره یازدهم سینه ای در محل اتصال به معده است.

با توجه به اینکه مری از مناطق مختلف عبور می کند آنرا به ۳ قسمت تقسیم می کنند:

۱- مری گردنی

۲- مری سینه ای

۳- مری شکمی

### مری گردنی:

در امتداد حلق شروع می شود محل اتصال حلق به مری تنگترین قسمت لوله گوارش پس از آپاندیس است. این قسمت مری در پشت نای واقع شده و در طرفین آن عروق بزرگی نظیر عروق کاروتید قرار می گیرند.

با آنکه مری بصورت عمودی واقع است دارای ۲ نوع انحنای می باشد:

الف- دو انحنای طرفی که هر دو متمایل به چپ می باشند. یکی در ناحیه قاعده گردن و دیگری در موقع عبور آن از سوراخ دیافراگم قرار دارد.

ب- انحنای قدامی - خلفی که به موازات همان انحنای ستون فقرات گردنی سینه ای است.

در مجاورت قدامی مری، نای، شریان راست ریوی، پریکاردیوم و دهلیز چپ و دیافراگم قرار گرفته اند. در قسمت خلفی مری می توان آئورتای سینه ای، ورید آزیگوس و ستون مهره ای را مشاهده نمود.

### تنگی های مری:

مری در طول خود در چهار نقطه تنگ تر می شود.

۱- اولین تنگی در شروع آن است که باندندان پیشین ۱۵ سانتیمتر فاصله دارد.

۲- دومین تنگی در محلی است که مری توسط قوس آئورت تحت فشار قرار می گیرد.

۳- سومین تنگی در محلی است که مری توسط نایچه چپ قطع می شود.

۴- چهارمین تنگی در محلی است که مری دیافراگم را سوراخ می کند. این بخش حدود ۳۷/۵cm از دندان پیشین فاصله دارد.

۵-

### چند نکته بالینی:

۱- بزرگ شدن دهلیز چپ از طریق رادیوگرافی از بلع باریم قابل تشخیص است. زیرا دهلیز متسع و موجب فشرده شدن مری شده و یک فرورفتگی یکنواخت در مجرای مری دیده می شود.

۲- هر گونه عدم توانایی در بلع را دیسفاژی گویند که ممکن است به عللی نظیر التهاب مخاط مری، تومور و انسداد توسط اجسام خارجی اتفاق افتد.

۳- معمولاً در هنگام بلع انتهای تحتانی مری بسته است اما با ورود گلوله های مواد غذایی به داخل مری و ارتجاع و شروع حرکات دودی آن، در اثر تحریک سیستم عصبی- عضلانی قسمت تحتانی مری نیز باز می شود.

۴- گاهی اوقات در اثر اختلال و تکامل مری در مراحل جنینی بین مری و نای از طریق یک فیستول ارتباط برقرار می شود که در این مورد برای جلوگیری از ورود غذا به نای و ریه ها بایستی سریعاً عمل جراحی انجام گردد.

### محتویات حفره شکمی:

اعضای داخل حفره شکمی شامل دستگاه گوارش و غدد ضمیمه آن است گاهی نسبت به خط اتصال ریشه مزوکولون احشاء داخل شکمی را به فوق مزوکولیک و تحت مزوکولیک تقسیم می کنند.

اعضاء فوق مزوکولیک شامل مری شکمی، معده، قسمت فوقانی دوازدهه، کبد، طحال و قسمت بیشتر پانکراس است. اعضا تحت مزوکولیک شامل بقیه دوازدهه و روده ها می باشد.

### مری شکمی: Abdominal esophagus

طول مری شکمی بسیار کوتاه بوده در حدود ۱/۲۵ سانتیمتر است. مری از طریق سوراخ ازوفازی دیافراگم وارد حفره شکمی می شود. این مری در مجاورت مهره یازدهم سینه ای با اتصال به سوراخ کاردیا معده، ختم می شود. کنار راست مرب به انحای کوچک معده و کنار چپ مری به اعضای بزرگ معده اتصال می یابد.

### معده gaster=stomach

معده یک کیسه عضلانی و از قسمتهای حجیم لوله گوارش است. از یک طرف با مری و از طرف دیگر با دوازدهه (اثنی عشر) ارتباط دارد. معده محلی برای ذخیره مواد غذایی، هضم و جذب جزئی آن است. معده بطور مایل در قست بالا و چپ حفره شکمی قرار گرفته است. قسمت اعظم معده بوسیله دنده های چپ پوشیده شده است. شکل معده بستگی به پر یا خالی بودن آن و وضعیت احشایی دارد که آنرا احاطه کرده اند، وقتی معده خالی است عمودی قرار گرفته و شبیه زاست و در اشخاص چاق عرضی قرار می گیرد.

شکل معده را می توان پس از بلع نمک باریم از طریق رادیو گرافی مورد بررسی قرار داد. معده دارای قابلیت ارتجاع زیادی است طول آن در حدود ۲۲/۵cm و ظرفیت آن ۱/۵ تا ۲ لیتر است.

## سوراخ های معده:

در انتهای فوقانی آن سوراخ کاردیا و در انتهای تحتانی سوراخ پیلوریک قرار دارد. سوراخ کاردیا به انتهای تحتانی مری اتصال دارد که دریچه یک طرفه بوده و در حالت عادی اجازه برگشت مواد غذایی را از معده به مری نمی دهد.

## قسمتهای مختلف معده:

### ۱- فوندوس معده:

بالاترین قسمت معده است که گنبدی شکل و محدب است و در بالای سوراخ کاردیا واقع شده است. معمولاً داخل آن گاز جمع می شود که در رادیوگرافی معده وجود گاز در این قسمت بوضوح دیده می شود.

### ۲- تنه معده:

بین فوندوس و غدد معده واقع شده است. غدد معده که در تنه و فوندوس پراکنده هستند دارای سه نوع سلول ترشحی هستند.

۱- سلولهای ترشح کننده موکوس

۲- سلولهای ترشح کننده آنزیم های هضم کننده

۳- سلولهای حاشیه ای که اسید کلریدریک HCl ترشح می کنند.

### ۳- آنتروپلوریک (غار معده):

این قسمت از مجرای پیلوریک بوسیله یک شیار به نام بینابینی جدا می شود، غدد پیلوریک غنی از سلولهای ترشح کننده موکوس هستند.

### ۴- مجرای پیلوریک:

در حدود ۲/۵ سانتیمتر طول دارد. در انتها، لوله ای و باریک می شود و به دوازدهه ختم می گردد.

## روده کوچک:

این روده از دریچه پیلور شروع می گردد و طول آن در حدود ۶-۷ متر است (در مردان طولانی تر از زنان است).

روده کوچک را به قسمتهای زیر تقسیم می کنند:

۱- دوازدهه Duodenum

۲- ژوژنوم Jejunum

۳- ایلئوم Ileum

ساختمان روده کوچک، برای عمل جذب و هضم تخصص پیدا نموده است. از این رو نیاز به سطح وسیعی دارد. این افزایش سطح در روده از چندین راه امکان پذیر است.

۱- طول نسبتاً زیاد روده کوچک.

۲- چین های حلقوی- مخاط روده کوچک

۳- ویلی های و میکروویلی ها

چین های حلقوی جدا مخاط روده از حلقه ای ناقص یا کامل تشکیل می شود، این چینها ثابت بوده و در همه حالات از جمله اتساع روده کوچک وجود ندارد. از دومین قسمت دوازدهه شروع شده و به تدریج بزرگتر می شوند.

این چین ها تا نیمه ژوژنوم تقریباً وجود دارند و در انتهای ژوژنوم و نیمه ابتدایی ایلئوم اندازه و تعداد آنها کمتر می شود و در نیمه انتهایی ایلئوم تقریباً از بین می رود. چین های مذکور موجب عبور آهسته تر مواد غذایی شده و سطح و زمان لازم را برای عمل جذب را فراهم می سازند.

ویلی های روده برجستگی های انگشتی شکل مخاطی هستند که با چشم غیرمسلح نیز دیده می شوند. این چین ها در دوازدهه و ژوژنوم بزرگتر و تعدادشان از ایلئوم بیشتر است ویلی ها سطح مخاطی روده را تا ۸ برابر افزایش می دهند. هر ویلی بوسیله یک لایه پوشش منشوری پوشیده شده است سطح آزادی این سلولها بوسیله زوائد میکروویلی حالت حاشیه مسواک پیدا می کند.

### دوازدهه duodenum

از ریشه لاتین به معنای دوازده انگشت می باشد و چون طول آنرا ۱۲ انگشت فرض می گردند. قسمت کوتاه و عریض روده کوچک است که از ناحیه پیلور شروع شده و روی سه مهره اول کمری گسترده شده است و به شکل C می باشد. به چهار قسمت زیر تقسیم می گردد:

به چهار قسمت زیر تقسیم می گردد.

۱- قسمت فوقانی: ۵ cm

۲- قسمت نزولی: ۷/۵ cm

۳- قسمت عرضی: ۱۰ cm

۴- قسمت صعودی: ۲/۵ cm

در رادیوگرافی دوازدهه پس از بلع نمک باریم دیده شده که اولین قسمت دوازدهه دارای سایه مثلثی شکل است. این قسمت را کلاهدک دودنوم می گویند. این قسمت از پیشروی پیلور به داخل اولین قسمت دوازدهه ایجاد شده است که چون در آن باریم جمع شده بصورت متسع مشاهده می شود و فرم کلاهدک را پایدار می کند.

اولین قسمت دوازدهه از انجا که در تماس مستقیم با محتویات اسید معده است بیشتر دچار زخم می شود؛ اینگونه بیماران اشخاص پرکار و گرفتار هستند، مزاج آنها سخت بوده، درد در نیمه راست ناحیه اپیگاستریک در موقع خالی بودن معده شروع شده که پس از خوردن غذا تسکین می یابد. در این افراد دفرمیتی در کلاhek دوازدهه دیده می شود.

عریضی حلقه کلاhek دوازدهه در رادیو گرافی با باریوم، احتمال وجود کارسینوم دوازدهه را مطرح می کند. قسمت اول دوازدهه در مجاورت با کیسه صفرا و کبد قرار دارد و بعلت چسبندگی با این قسمت ممکن است آنها نیز دچار زخم گردند.

### ژوژنوم و ایلئوم:

این قسمتهای روده کوچک در داخل حفره شکمی قرار دارند. این دو قسمت حد جدا کننده دقیق ندارند ولی از طریق تفاوتهایی می توان تا حدودی آنها را از هم جدا نمود. تفاوتها عبارتند از:

- ۱- دیواره ژوژنوم ضخیم تر و دارای عروق بیشتر نسبت به ایلئوم است.
- ۲- مجرای ژوژنوم بزرگتر و اغلب خالی است ولی مجرای ایلئوم باریکتر و اغلب پر است.
- ۳- تعداد قوسهای عروقی در ژوژنوم کمتر ولی در ایلئوم بیشتر است.
- ۴- چین های مخاطی حلقوی در ژوژنوم بزرگتر و منظم ولی در ایلئوم کوچکتر و نامنظم و پراکنده است.
- ۵- ویلی ها در ژوژنوم بیشتر و بزرگتر و ضخیم تر در صورتیکه در ایلئوم نازکتر و کوتاه تر هستند.

### ساختمان کلی روده بزرگ:

روده بزرگ از دریچه ایلئوسکال (انتهای ایلئوم) تا انتهای رکتوم (سوراخ معقد) ادامه دارد. طول آن در حدود ۱/۵ متر است و به سکوم، کلون صعودی، کلون عرضی، کلون نزولی، کلون سیگموئید، رکتوم و کانال آنال تقسیم می شود. ساختمان روده بزرگ برای ذخیره مواد دفعی و همچنین جذب آب مساعد شده است.

اگر چه دیواره آن خاصیت جذب دارد ولی دارای ویلی نیست. جدار روده بزرگ دارای سلولهای ترشح کننده به نام سلولهای گابلت می باشد که ترشحات این سلولها موجب لغزنده شدن داخل روده و عبور راحت تر مواد دفعی می شود. فولکیولهای لنفاوی منفرد عمل حفاظت دیواره روده بزرگ را در برابر باکتریهای موجود در مواد دفعی بعهدده دارند.

### خصوصیات مهم روده بزرگ:

- ۱- قسمت اعظم روده بزرگ بدون حرکت و ثابت می باشد و فقط آپاندیس، کلون عرضی و کلون سیگموئید دارای حرکت محدودی می باشد.



۲- لایه عضلانی که از الیاف طولی تشکیل شده است در روده بزرگ مجتمع شده و نوارهای عضلانی طولی به نام تیناکولی ایجاد می‌کنند.

۳- از آنجا که تیناکولی کوتاه تر از پوشش عضلانی مدور است، از این رو کولون چین دار و کیسه‌ای شکل می‌باشد.

۴- زائیده‌های کیسه‌ای شکل که محتوی بافت چربی هستند از سطح خارجی روده بزرگ آویزان بوده که به آپاندیس‌های اپیپلوئیک معروف هستند. این زوائد در آپاندیس، سکوم و رکتوم وجود ندارند و در سیگموئید بیشتر از مناطق دیگر روده بزرگ دیده می‌شوند.

### تفاوتها مهم روده بزرگ و روده کوچک

۱- روده بزرگ دارای آپاندیس اپیپلوئیک (منگوله‌های چربی) بوده ولی روده کوچک این زوائد را ندارد.

۲- در روده بزرگ طبقه عضلانی بصورت تیناکولی است در صورتی که در روده کوچک طبق عضلانی یکنواخت است و تیناکولی وجود ندارد.

۳- لومن روده بزرگ وسیعتر از لومن روده کوچک است.

۴- قسمت اعظم روده بزرگ ثابت ولی قسمت اعظم روده کوچک متحرک است.

۵- مخاط روده کوچک دارای ویلی (villi) بوده ولی روده بزرگ ویلی ندارد.

۶- جدار روده کوچک در همه حالات دارای چین‌های عرضی مخاطی است در صورتی که جدار روده بزرگ در مواقعی که عضلات آن شل و منبسط است این گونه چین‌ها را ندارد.

۷- روده کوچک در ناحیه ایلئوم دارای تجمع فولیکولهای لنفاوی است در صورتی که روده بزرگ فاقد آن است.

### روده کور: سکوم

قسمت ابتدایی روده بزرگ است که انتهای آن کیسه‌ای شکل و مسدود می‌باشد. سکوم در حفره ایلیاک راست در بالای نیمه خارجی رباط اینگوینال قرار گرفته و در بالا در ارتباط با کولون صعودی است. در طرف داخل از طریق پیوستگاه ایلئوسکال با ایلئوم و از طرف خلفی داخلی با آپاندیس مرتبط است. طول آن در حدود ۶cm و عرض آن ۷/۵cm است. این قسمت از روده بزرگ یکی از ارگانهای بدن است که پهنای آن از درازیش بیشتر است.

### دریچه ایلئوسکال:

در قسمت انتهای تحتانی ایلئوم واقع است. این دریچه مانع از برگشت مواد از سکوم به ایلئوم می‌شود. عبور مواد را از ایلئوم به سکوم تنظیم نموده و از سرعت بیش از اندازه عبور آنها جلوگیری می‌کند. این دریچه بطور مکانیکی در اثر اتساع سکوم بسته می‌شود. تحریک اعصاب سمپاتیک نیز موجب بسته شدن دریچه می‌گردد.

آپاندیس یک زائده کرمی شکل است که از دیواره خلفی سکوم (در حدود ۲ cm سوراخ ایلئوسکال) امتداد یافته است. طول آن ۳ cm تا ۲۰ cm تغییر می کند و طول متوسط آن ۹ سانتیمتر است. قاعده آپاندیس به سکوم متصل بوده و ثابت است ولی راس آن در وضعیتهای مختلف متفاوت بوده و بیشتر در پشت سکوم واقع می شود. آپاندیست التهاب آپاندیس می باشد که در آن ابتدا در ناحیه ناف و پس از آن در حفره ایلپاک ادامه می یابد. در مراحل بعدی درد همراه با استفراغ و کمی تب می باشد. مجموع این علائم (درد، تب، استفراغ) سندورم مورفی نامیده می شود. آپاندیس مزمن سبب نارسای قسمتهایی مانند معده؛ دوازدهه و یا کیسه صفرا می شود.

### غدد ضمیمه دستگاه گوارش:

این غدد شامل کبد، پانکراس (لوزالمعده) و طحال می باشد که بطور خلاصه مورد بررسی قرار می گیرد.

### کبد Liver:

بزرگترین غده در بدن است. محل آن در ربع فوقانی و راست حفره شکمی است. قسمت اعظم آن بوسیله دنده ها و غضروفهای دنده ای پوشیده می شود. کبد صفرا را ساخته و ترشح می کند، همچنین اعمال مهم دیگری نظیر متابولیسم و سنتز برخی از مواد، ذخیره، دفع و شرکت در سیستم دفاعی بدن را نیز بعهده دارد.

وزن کبد در حدود ۱۸۰۰-۱۴۰۰ گرم در مردان و ۱۴۰۰-۱۲۰۰ گرم در زنان است. وزن آن در جنین در ابتدای تولد بیشتر از افراد بالغ است. در جنین وزن کبد یک بیست و پنجم وزن بدن و در بالغین یک چهارم وزن بدن است. در فرد زنده کبد به رنگ قهوه ای مایل به قرمز و قوام آن نرم و شکننده است. کبد بوسیله رابط داسی شکل از جلو؛ بالا و بوسیله شیار مربوط به رابط گرد در پائین و نیز بوسیله شیار مربوط به رابط وریدی در عقب به دو لوب چپ و راست تقسیم می شود.

### عناصر موجود در قسمت خلفی کبد عبارتند از:

ورید باب، شریان کبدی و مجرای صفراوی.

کبد ۲۰٪ خون خود را از شریان کبدی و ۸۰٪ از ورید باب دریافت می کند. این عروق قبل از وارد شدن به کبد دو شاخه راست و چپ تقسیم می شوند. در داخل بافت کبد نیز این عروق به شاخه های کوچکتر سگمنتال و بین لوبولی تقسیم می شوند. شاخه های بین لوبولی به داخل سینوزوئیدهای کبدی باز می شوند. در سینوزوئیدهای کبد خون شریان کبدی با خون وریدی ورید باب مخلوط می شود. در انتهای سینوزوئیدهای کبدی خون به داخل وریدهای بین لوبولی می ریزد که به هم پیوسته وریدهای زیر لوب Sub-lubular vein را تشکیل می دهند. این وریدها نیز به نوبه خود با یکدیگر یکی شده و وریدهای کبدی را تشکیل می دهند که مستقیم به ورید اجوف تحتانی تخلیه می شود.

## اعمال مهم کبد عبارت است از:

- ۱- شرکت در اعمال متابولیک (متابولیسم چربیها، هیدرات کربن، پروتئین ها)
  - ۲- سنتز برخی از مواد نظیر صفرا و پروتئومبین.
  - ۳- دفع برخی از مواد نظیر مواد دارویی، سمی، کلسترول، رنگدانه‌های صفراوی و فلزات سنگین.
  - ۴- عمل دفاعی از طریق ساختن و ترشح آنتی بادی ها، فاگوسیتوز، تخریب برخی عوامل.
  - ۵- عمل ذخیره ای، ذخیره موادی مانند گلیکوژن، آهن، چربی ویتامین‌های A و D.
- کبد به آسانی قابل معاینه و دسترسی نیست. قابل لمس بودن لوب چپ در ناحیه اپیگاستر اغلب دلالت به وجود بیماری سیروز کبدی دارد. از نظر بالینی صدمه و آسیب سلولهای کبدی در حالاتی نظیر یرقان، تهوع و بی اشتها دیده می شود. بزرگ شدن کبد در بیماریهای نظیر سرطان و بیماریهای کیست هیداتیک اتفاق می افتد. سیروز کبدی بیماری است که در آن بافت کبد بعلت فیروزه شدن شدید؛ سفت شده و چروک می خورد و اغلب متعاقب الکلیسم مزمن بروز می کند.

## سیستم صفراوی خارج کبدی:

سیستم صفراوی صفرا را از کبد جمع آوری کرده، در کیسه صفر ذخیره کرده و در موقع لازم به دومین قسمت دوازدهه ترشح می کند.

## اجزاء تشکیل دهنده آن عبارت است از:

- ۱- مجرای هپاتیک راست و چپ
- ۲- مجرای کبدی مشترک
- ۳- کیسه صفرا
- ۴- مجرای سیتیکی
- ۵- مجرای صفراوی مشترک.

## کیسه صفرا:

یک کیسه گلابی شکل است که در سطح تحتانی لوب راست کبدی قرار گرفته است. طول آن در حدود ۱۰-۷ سانتیمتر و پهنای آن در وسیعترین قست ۳ سانتیمتر است و ظرفیت آن در حدود ۵۰-۳۰ سانتیمتر مکعب می باشد.

## کیسه صفرا به سه قسمت تقسیم می شود:

- ۱- فوندوس ۲- تنه ۳- گردن

## اعمال کیسه صفرا:

۱- ذخیره صفرا

۲- جذب آب و تغلیظ مواد صفراوی حتی تا ۱۰ برابر

۳- یک کیسه صفرا طبیعی مقادیر کمی از ترکیبات صفراوی به همراه کلسترول را جذب می کند. وقتی که کیسه صفرا دچار التهاب شود دیگر منقبض و تخلیه نمی شود و کیسه صفرا حالت غیر طبیعی پیدا می کند. در این حالت کلسترول جذب نمی شود و نمک های صفراوی نقش قوی و موثری در حل کردن کلسترول دارند که در صورت عدم عملکرد مناسب صفرا کلسترول حل نشده و رسوب می کند.

۴- از طریق انقباض و انبساط مجاری مربوط به سیستم صفراوی فشار مناسب جهت تخلیه یا نگهداری صفرا اعمال می شود. زمانی که مواد غذایی به ابتدای دوازدهه می رسد کیسه صفرا منقبض شده و صفرا را به داخل دوازدهه می ریزد. این عمل از طریق هورمونی انجام می گیرد که از طریق خون به کیسه صفرا می رسد و موجب انقباض کیسه صفرا می گردد.

## کولیک صفراوی:

وقتی که سنگ مجرای کیسه صفرا را مسدود کند عضلات صاف مجاور صفراوی دچار اسپاسم شده و درد ایجاد می شود. وقتی که مجرای صفراوی بطور کامل مسدود گردد، سلولهای کبدی صفرا نمی سازند ولی سلولهای غدد موکوزی به عمل خود ادامه می دهند از این رو قسمتهای مجاری صفراوی از موکوس مخلوط با آب پر می شوند که به این ترشح « صفرای سفید » گفته می شود.