

پی گیری هفت ساله ی یک مورد درمان پروتز ثابت متکی بر ایمپلنت با استفاده از روش تلسکوپیک

کیانوش ترابی*

استادیار گروه پروتز ثابت دانشکده ی دندانپزشکی دانشگاه علوم پزشکی و خدمات بهداشتی درمانی شیراز

چکیده

در این گزارش پی گیری هفت ساله ی یک مورد از درمان پروتز ثابت متکی بر ایمپلنت با استفاده از روش تلسکوپیک ارائه می شود.

زنی ۴۲ ساله، که در ناحیه ی پشتی فک پایین سمت راست دندان های پری مولار دوم و مولارها را از دست داده بود، برای ساخت پروتز ثابت متکی بر ایمپلنت مراجعه کرد. پس از قرار دادن سه واحد ایمپلنت و سپری شدن اسیواینترگریشن (Osseointegration)، پایه ها بر روی ایمپلنت ها بسته شد. با توجه به این، که ایمپلنت ها دارای انحراف بسیار شدید و در جهات گوناگون بودند و با تراش امکان موازی کردن پایه ها نبود و پایه های زاویه دار نیز، کارایی لازم را در اصلاح زاویه ها دارا نبودند، تصمیم گرفته شد تا با فراهم کردن سه کوپینگ به روش تلسکوپیک، زاویه های آنها اصلاح گردد. سپس، بریج نهایی بر روی آنها ساخته شد. پس از یک پیگیری هفت ساله، بیمار از پروتز خود در سلامت کامل استفاده می کند.

واژگان کلیدی: تلسکوپیک، ایمپلنت، پروتز ثابت

تاریخ دریافت مقاله: ۸۶/۳/۱۲

تاریخ پذیرش مقاله: ۸۶/۱۰/۵

مجله دندانپزشکی دانشگاه علوم پزشکی شیراز ۱۳۸۶؛ دوره ی هشتم، شماره ی چهار؛ صفحه ی ۸۲ تا ۸۸

نویسنده ی مسوول مکاتبات: کیانوش ترابی. شیراز- خیابان قصر دشت- قم آباد- دانشکده ی دندانپزشکی دانشگاه علوم پزشکی شیراز- گروه

پروتز ثابت- تلفن: ۴-۰۷۱۱-۶۲۶۳۱۹۳ پست الکترونیک: torabik@yahoo.com

درآمد

برای ساخت پروتزهای ثابت بر روی دندان هایی که شدیداً منحرف شده اند گاهی با استفاده از تراش فراهم کردن مسیر نشست یکسان برای همه ی پایه ها امکان پذیر نیست. در این موارد، اصلاح انحراف دندان با روش ارتودنسی انتخاب نخست است و روش های دیگر، چون استفاده از پیوند دهنده های غیرسخت نیز، مطرح است.^(۱) استفاده از روکش های تلسکوپیک نیز، از دیگر روش های درمانی است، که در مواردی، از آنها استفاده می گردد، به گونه ای، که در آغاز، مسیر نشست یک دندان تراش خورده به وسیله ی یک روکش نازک فلزی یا کوپینگ، که بر روی دندان سیمان می شود، اصلاح گشته و در پایان، بریج اصلی بر روی آن جا می گیرد.^(۱) همخوانی لبه های روکش در این گونه ترمیم ها به وسیله ی کوپینگ درونی فراهم می شود.

روکش های تلسکوپیک در پیوند با درمان های ایمپلنت، کاربردهای فراوان دارند. در بیمارانی، که با ایمپلنت درمان می شوند، گاهی نیاز به ساخت پروتزهایی است، که هم بر دندان طبیعی و هم ایمپلنت تکیه می کنند. این گونه پروتزها، اغلب به دلیل تفاوت ایمپلنت و دندان طبیعی در میزان حرکت در استخوان، موفقیت آمیز نیستند. استفاده از روکش های تلسکوپیک بر روی دندان های طبیعی برجا مانده برای شرکت دادن آنها در طرح درمان ایمپلنت پیشنهاد شده است و نقش آنها، اجازه ی بازیافت پروتزهای متکی بر ایمپلنت پیچ شونده است، که در طرح خود، بخشی بر روی ایمپلنت و بخشی دیگر بر روی روکش های تلسکوپیک جا می گیرد، که بر روی دندان های طبیعی سیمان شده اند.^(۲)

از موارد دیگر کاربرد روکش های تلسکوپیک، ساخت اوبچوریتورهایی (Obturator) است، که نقایص فک را جبران می کند. در این موارد برای تهیه ی گیر اوبچوریتورها، که اغلب حجیم هستند، به صورت همزمان

از دندان طبیعی و ایمپلنت استفاده می گردد و در آغاز بر روی دندان های طبیعی روکش های نازکی فراهم می شود و سپس، پروتز نهایی، که دارای اوبچوریتور است، بر روی آنها و ایمپلنت ها تکیه می کند. واژه ی کراون دوگانه (double crown) به این گونه روکش ها، که به صورت آزادانه و با اصطحکاک کم بر روی هم می لغزند، گفته می شود.^(۳، ۴، ۵، ۶)

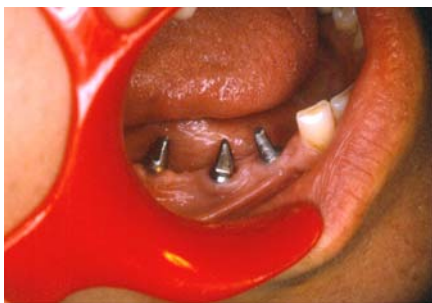هرگاه دندانپزشک با ایمپلنت های ناموازی روبه رو گردد، برای ساخت پروتز ثابت بر روی آنها پنج انتخاب در پیش رو دارد. در زمان هایی، که پروتز بر روی ایمپلنت ها به صورت سیمان شونده ساخته می شود و اختلاف جهت آنها کمتر از بیست درجه باشد، ممکن است بتوان با استفاده از فرز مناسب و آب فراوان سمت پایه ها را با تراش موازی کرد، که در این صورت، می بایست به هنگام تراش، سطحی از پایه را به شکل صاف حفظ کرد تا مانع از چرخش و کم شدن ثبات شود و مقطع تراش نباید گرد باشد و در پایان، سطح کار با یک فرز زبر ناصاف می گردد، تا باعث افزایش گیر شود. از معایب این روش، کم شدن سطح پایه ایمپلنت است. انتخاب دوم برای ایمپلنت های ناموازی استفاده از پایه های زاویه دار است. در این موارد، هرچه زاویه ی انحراف بیشتر باشد مقاومت پایه در برابر شکستن کمتر می گردد، که به علت ورود نیروهای کج و نیز، کاهش ضخامت فلز مجاور پیچ پیوند دهنده ی پایه به ایمپلنت است.

انتخاب سوم، استفاده از یک روکش نازک (coping) بر روی پایه هاست، که به وسیله ی آن مسیر پایه های ایمپلنت اصلاح می شود. به این ترتیب، با سیمان کردن این روکش های نازک بر روی پایه هایی کج، پایه های تازه برای تحمل بریج نهایی فراهم می گردد، که با هم موازی هستند. این روش، که تلسکوپیک نامیده می شود، برتری های زیاد را به همراه دارد. نخست آن که، قطر پایه ها افزایش یافته و گیر را زیاد می کند، در صورتی که، در

و دندان های برجا مانده، توانایی تحمل پروتز ثابت را ندارند. در این موارد، در آغاز، دندان های برجامانده به وسیله ی کوپینگ ها پوشش داده می شوند و سپس، پروتز پارسیل متحرک، که دارای روکش های تلسکوپیک در اجزای خود است، به صورت کراون دوگانه (double crown) و با اصطحکاک کم بر روی کوپینگ ها و بافت نرم همزمان تکیه می کند (۴، ۵ و ۱۲).

شرح مورد

زنی ۴۲ ساله، که در سمت راست فک پایین دندان های پشتی را از دست داده بود، برای ساخت پروتز ثابت متکی بر ایمپلنت مراجعه کرد. پس از بررسی و اندازه گیری های معمول، تصمیم گرفته شد که سه عدد ایمپلنت از گونه ی ITI ساخت کشور سوئیس در ناحیه قرار داده شود. الگوی راهنمای جراحی با آکریل شفاف فراهم و در اختیار جراح قرار داده شد. پس از عمل جراحی و فراهم کردن عکس های پرتونگاری آشکار گردید، که به علت نبود استخوان در جاهای مناسب و یا محدودیت های جراحی، ایمپلنت ها با زاویه های بسیار متفاوت با هم قرار داده شده اند. پس از سپری شدن مدت زمان کافی برای اسیواینترگریشن (Osseointegration) و بستن پایه های ایمپلنت بر روی آنها، شدت انحراف ایمپلنت ها از یک مسیر فرضی یکسان برای هر سه، پدیدار گردید (نگاره ی ۱).



نگاره ی ۱: نمای درون دهانی بیمار پس از بستن پایه ها

انتخاب نخست با تراش زیاد پایه ها، قطر آنها بسیار نازک می گردید و در انتخاب دوم پایه ها شکننده می شدند.

در این روش فنی ورز (تکنسین) می تواند با استفاده از سرویر مسیری مناسب از لحاظ گیر و مقاومت به چرخش ایجاد کند و در صورت نیاز، شیارهایی را به آنها بیفزاید. در این روش درمانی، کوپینگ ها با سیمان رزینی به پایه های ایمپلنت سیمان می شوند، در حالی که، پروتز پایانی برای امکان بازیافت با سیمان موقت بر روی آنها اتصال می یابد. در صورت تلاش برای برداشتن بریج، کوپینگ ها، به دلیل متفاوت بودن مسیر نشست خود، در سر جای خود برجا می مانند (۷).

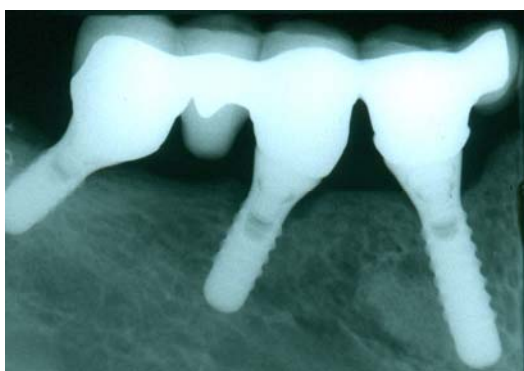انتخاب چهارم، استفاده از پایه های حجیم و واگراست، که اغلب دارای هشت میلی متر قطر در بخش اکلوزال و چهار میلی متر قطر در بخش پیوند به ایمپلنت هستند. دندانپزشک می تواند با تراش این پایه ها، به علت حجم زیاد آنها، مسیر نشست یکسان را برای ایمپلنت های کج فراهم سازد (۸).

انتخاب پنجم، طراحی یک پایه در راستای ترازوی ایمپلنت ها به وسیله ی فنی ورز است، که در این روش، از پایه های پلاستیکی UCLA (یک نوع آبامنت به نام دانشگاه UCLA) استفاده می شود و پس از موم گذاری و اصلاح مسیر، ریخته می شوند و بر روی ایمپلنت ها پیچ می گردند (۷). استفاده از روش های تلسکوپیک نیز، در ساخت اوردنچرهای متکی بر ایمپلنت برای فراهم کردن گیر و ثبات، کاربرد فراوان دارد و از سال ۱۹۸۹ آغاز شده است (۹ و ۱۰).

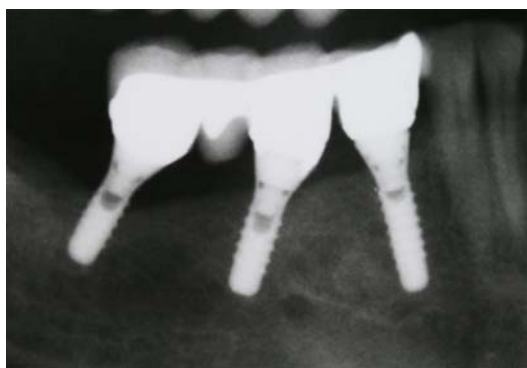در بررسی سه ساله ی کرنمایر (Krennmair) و همکاران تفاوتی میان این روش و استفاده از بال اتچمنت (ball attachment) از نظر ماندگاری ایمپلنت ها، لقی دنچر و یا التهاب پیرامون ایمپلنت ها دیده نشد (۱۱).

از کاربردهای شایع تلسکوپیک، استفاده ی آنها در فک هایی است، که شماری زیاد از دندان ها از دست رفته

پس از تنظیمات اکلوزالی و گلیز، در آغاز سه کوپینگ فراهم شده با استفاده از سیمان همیشگی بر روی پایه های ایمپلنت ثابت گردید و سپس، پروتز نهایی، با استفاده از سیمان موقت بر روی آنها متصل گردید تا بتوان برای مهارهای بعدی آن را بیرون آورد. عکس پرتونگاری فراهم و از نشست کامل سه کوپینگ و پروتز روی آن اطمینان به دست آمد (نگاره ی ۳). بیمار در زمان های مقرر بازدید و مهار از نظر اکلوزن و رعایت بهداشت انجام گرفت. نگاره های ۴ و ۵، وضعیت پرتونگاری و بالینی بیمار را پس از هفت سال از زمان تحویل پروتز نشان می دهد.



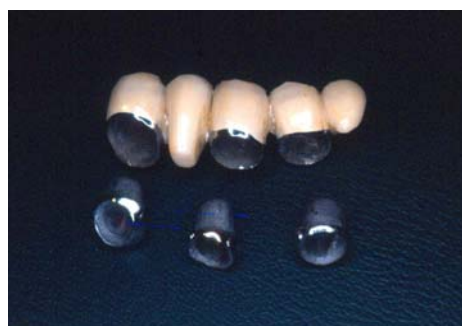نگاره ی ۳: نمای پرتونگاری کوپینگ ها و بریج نهایی تلسکوپیک، سیمان شده بر روی پایه های ایمپلنت



نگاره ی ۴: وضعیت پرتونگاری بیمار هفت سال پس از زمان تحویل پروتز

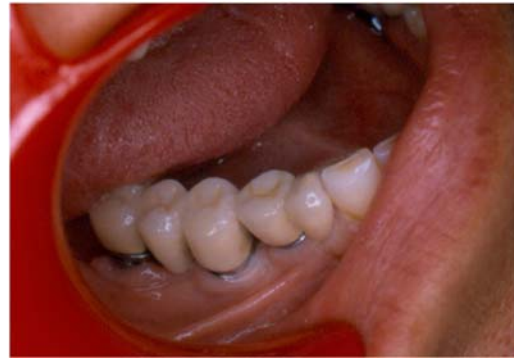ایجاد توازی در این سه ایمپلنت با استفاده از تراش بیشتر پایه ها امکان پذیر نبود و در صورت انجام تراش، می بایست کل حجم پایه برای ایجاد توازی تراشیده می شد. از سویی، استفاده از پایه های زاویه دار نیز، قادر به اصلاح مسیرها نبود و در صورت استفاده از آنها، نیاز به تراش آنها برای برقراری مسیر نشست از میان نمی رفت، که در آن صورت، حجم فلز در یک سمت از پیچ پیوند دهنده ی پایه زاویه دار به ایمپلنت بسیار کاهش می یافت و امکان شکستن و یا کاهش گیر و ثبات را در برداشت. از این رو، تصمیم بر آن شد تا با استفاده از روکش های تلسکوپیک پروتز نهایی برای بیمار فراهم گردد.

قالب گیری با روش معمول ایمپلنت های ITI انجام گردید و الگوی لابراتواری فراهم شد. سه کوپینگ بر روی دای موم گذاری گردید و دیواره های این کوپینگ های مومی با استفاده از سرویر، برای تامین مسیر نشست واحد شکل داده شد. پس از انجام کستینگ، کوپینگ های فلزی فراهم شده به دهان بیمار انتقال داده شد و قالب پیک آپ (pick up) از بیمار فراهم گردید. کوپینگ های فلزی پیک آپ شده برای مهار نهایی بر روی سرویر مجهز به هندپیس انتقال داده شد و اصلاحات لازم برای تامین مسیر نشست برای پروتز نهایی به وسیله ی فرز و هندپیس انجام گردید. سپس، موم گذاری برای تهیه ی ساختار فلزی پروتز نهایی انجام و پس از کستینگ پرسن گذاری انجام شد (نگاره ی ۲).

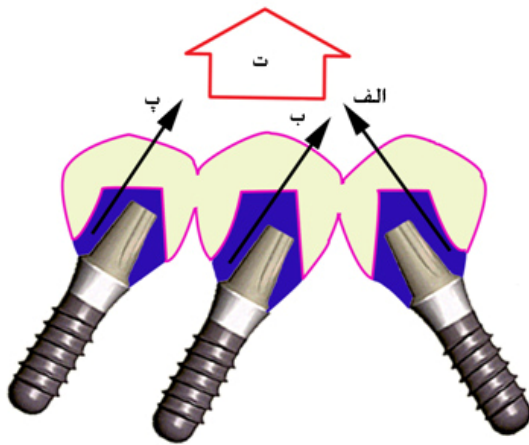


نگاره ی ۵: سه عدد کوپینگ و بریج ساخته شده بر روی آنها

قطر کوپینگ از قطر پایه‌ی اولیه بیشتر است. بنابراین، گیر بیشتر خواهد بود و افزون بر آن فنی ورز می‌تواند کوپینگ را با زاویه‌ی تقارب دلخواه برای تامین‌گیر و ثبات شکل دهد. دندانپزشک هر یک از کوپینگ‌ها را در مسیر نشست خود و جدا از دیگران با سیمان رزینی می‌چسباند و پروتز ثابت نهایی بر روی آنها قرار داده می‌شود (نگاره‌ی ۶).



نگاره‌ی ۵: وضعیت بالینی بیمار هفت سال پس از زمان تحویل پروتز



نگاره‌ی ۶: نمای سه ایمپلنت با زاویه‌ی شدید نسبت به یکدیگر. الف و ب و پ: مسیر نشت سه کوپینگ فراهم شده و سیمان شده بر روی ایمپلنت‌ها. ت: مسیر نشت بریج نهایی

گفتنی است که، استفاده از روش تلسکوپیک برای دندان‌های جلویی، که زاویه‌ی رو به بیرون داشته باشند، قابل استفاده نیست و تنها برای دندان‌های عقب کاربرد دارد. استفاده از روکش‌های تلسکوپیک برای دندان‌های جلو مقداری چشمگیر از فلز را در برابر دید قرار می‌دهد. استفاده از پایه‌های حجیم و تراش آنها برای ایجاد توازی و نیز، استفاده از پایه‌های UCLA نیز از راه‌حل‌های مناسب هستند، که هر یک، برپایه‌ی کاربرد خود، مورد استفاده قرار می‌گیرند.

گفتنی است که، در همه‌ی راه‌حل‌های یاد شده، نیروهای مایل شدید به ایمپلنت‌ها وارد می‌شود، که خطرناک هستند و فشار را در بخش گردن ایمپلنت بر

بحث

نبود توازی ایمپلنت‌ها از دشواری‌هایی است، که متخصصان پروتز با آن روبه‌رو هستند. در بسیاری از موارد، که زاویه‌ی انحراف کمتر از ۲۰ درجه است، می‌توان با تراش پایه‌ها به توازی دست یافت. با توجه به آن که، قطر پایه‌های ایمپلنت کم است، در صورت بلند و ناموازی بودن تراش آنها برای ایجاد مسیر نشست، به نازک شدن یا به هدر رفتن بخش عمده‌ی پایه‌ها منجر می‌گردد، که از نظر تامین‌گیر برای پروتز آینده‌ی و یا مقاومت به شکستن، به مشکل دچار می‌شوند.

راه حل دیگر، استفاده از پایه‌های زاویه دار است. در بسیاری از موارد انحراف زیاد پایه‌ها، استفاده از پایه‌های زاویه دار نیاز به تراش را برای ایجاد توازی از میان نمی‌برد. این گونه پایه‌ها می‌توانند ۱۵ تا ۳۰ درجه زاویه را اصلاح کنند. هر چه زاویه بیشتر باشد، مقاومت به شکست کمتر می‌شود، که به دلیل افزایش نیروهای مایل است^(۷). افزون بر آن، ضخامت فلز در یک سوی پیچ پیوند دهنده‌ی پایه به ایمپلنت بسیار کاهش می‌یابد و در صورت زیاد بودن درجه‌ی انحراف، مشکلات بعدی ایجاد می‌کند.

استفاده از روش تلسکوپیک برای ایجاد توازی در میان پایه‌های ایمپلنت از برتری‌های زیاد برخوردار است.

پوشش دندان به وسیله ی آنها تامین می شود و در پایان، پروتز متحرک، که به روکش هایی متصل است که بر روی کوپینگ ها جا می گیرند، بی استفاده از سیمان بر روی دندان های طبیعی و بافت ها تکیه می کند. آوردن چهره های متکی بر ایمپلنت تلسکوپیک از این دسته هستند.

استفاده ی بعدی از تلسکوپیک ها، به صورت سیمان شونده است، که بیشتر در موارد انحراف دندان ها و یا ایمپلنت ها مورد استفاده قرار می گیرند. در آغاز، سمت دندان های منحرف شده به وسیله ی کوپینگ های نازک اصلاح و سپس، پروتزهای ساخته و بر روی آنها سیمان می شود. در این گزارش مورد، برای یک بیمار با سه ایمپلنت، که دارای انحراف زیاد بودند، پروتز ثابت با روش تلسکوپیک، فراهم گردید. علی رغم وجود انحراف شدید در پایه ها به دلیل همخوانی خوب روکش ها، اسپلینت بودن ایمپلنت ها با هم و نیز، بهداشت مناسب بیمار، پس از هفت سال پروتز ساخته شده در سلامت کامل عمل می کند.

روی استخوان وارد می کنند. اگر پایه ها ۱۵ درجه نسبت به محور طولی ایمپلنت زاویه داشته باشند، ۳۰ درصد نیروی بیشتر نسبت به حالت عادی به استخوان کرسنال وارد می گردد و اگر این زاویه به ۳۰ درجه برسد، نیروی وارده به استخوان کرسنال ۵۰ درصد زیادتر می شود^(۱۳). بنابراین، تا آنجا که می شود می بایست ایمپلنت ها را به صورت موازی در استخوان جا داد. اسپلینت کردن شمار بیشتر ایمپلنت ها در چنین مواردی می تواند سودمند باشد و باعث کاهش نیروی وارده بر استخوان کرسنال گردد.

نتیجه گیری

در مواردی، که شمار دندان های پایه برای ساخت یک پروتز متحرک پارسیل و یا یک اوبچوریتور کم باشد و لازم باشد تا افزون بر دیده نشدن کلاسپ ها، از ثبات و تکیه گاه دندانی و بافتی همزمان استفاده کرد. بر روی دندان های برجا مانده ابتدا کوپینگ نازک فلزی فراهم و



References

1. Shillingburg HT. Fundamentals of fixed prosthodontics. 3rd ed. Chicago: Quintessence publishing Co; 1997. p. 97-100.
2. Chee W, Jivraj S. Connecting implants to teeth. Br Dent J 2006; 201: 629-632.
3. Kreissl ME, Heydecke G, Metzger MC, Schoen R. Zygoma implant-supported prosthetic rehabilitation after partial maxillectomy using surgical navigation: a clinical report. J Prosthet Dent 2007; 97: 121-128.
4. Wulffes H. Precision milling and partial denture constructions. 1st ed. international Bego Germany: Muller Druckerei AG, Bremerhaven; 2004. p. 155-177.
5. Mengel R, Lehmann KM, Metke W, Wolf J, Flores-de-Jacoby L. A telescopic crown concept for the restoration of partially edentulous patients with aggressive generalized periodontitis: two case reports. Int J Periodontics Restorative Dent 2002; 22: 129-137.
6. Weischer T, Mohr C. Implant-supported mandibular telescopic prostheses in oral cancer patients: an up to 9-year retrospective study. Int J Prosthodont 2001; 14: 329-334.

7. Misch CE. Dental Implant prosthetics. 1st ed. St. Louis: Mobsy; 2005. p.433-436.
8. Preiskel HW, Tsolka P. Cement- and screw-retained implant-supported prostheses: up to 10 years of follow-up of a new design. *Int J Oral Maxillofac Implants* 2004; 19: 87-91.
9. Heckmann SM, Schrott A, Graef F, Wichmann MG, Weber HP. Mandibular two-implant telescopic overdentures. *Clin Oral Implants Res* 2004; 15: 560-569.
10. Weng D, Richter EJ. Maxillary removable prostheses retained by telescopic crowns on two implants or two canines. *Int J Periodontics Restorative Dent* 2007; 27: 35-41.
11. Krennmair G, Weinländer M, Krainhöfner M, Piehslinger E. Implant-supported mandibular overdentures retained with ball or telescopic crown attachments: a 3-year prospective study. *Int J Prosthodont* 2006; 19: 164-170.
12. Wenz HJ, Lehmann KM. A telescopic crown concept for the restoration of the partially edentulous arch: the Marburg double crown system. *Int J Prosthodont* 1998; 11: 541-550.
13. Misch CE. Dental implant prosthetics. 1st ed. St. Louis: Mosby; 2005. p.483.